



**SICM**  
Società Italiana  
di Chirurgia della Mano

Volume 61

**1-2** 2024

Rivista Italiana di

# CHIRURGIA della MANO

Chirurgia e riabilitazione della mano dell'arto superiore e microchirurgia

Organo ufficiale della  
**Società Italiana  
di Chirurgia  
della Mano**

## ► Editoriale

Un mestiere  
C. Bufalini

## ► Articoli originali

**The Forearm Italian Performance Score (FIPS):  
development and statistical validation**  
M. Fontana, S. Padovani, R. Di Staso,  
B. Battiston, B. The, R. Rotini

**Ruolo del chirurgo della mano nei pazienti con  
artrite reumatoide. Approccio multidisciplinare e  
proposta di un percorso diagnostico-terapeutico**  
P. Caputo, B. Battiston, P. Fusaro, S. Parisi, A.  
Fenoglio, T. Benigno

**Iniziativa e fantasia in microchirurgia d'urgenza:  
decisioni e strategie intraoperatorie nei traumi  
complessi della mano**  
A. Grondona, C. Rossello, D. Greco, M.C. Rivellino,  
V. Seghezze, E. Esposito M. Formica, A. Zoccolan

## ► Review

**Semplificazione dell'approccio ai traumi  
penetranti della mano: revisione della letteratura  
e proposta di gestione "fast-track"**  
E. Bernuzzi, M. Borsetti

## ► Casi clinici

**Proximal row carpectomy associated with**

**external fixation and biological arthroplasty:  
description of a case with severe arthritis  
following perilunar and transcapoid dislocation**  
S. Calori, G. Falcone, E. Adriani, S. Pietramala,  
F. Di Salvo, S. Giusti, G. Maccauro, S. Falcone,

**A challenging case of melorheostosis involving  
the right upper limb**  
L. Cugola, E. Carità, A. Landi, F. Cavani, A.  
Percesepe, C. Palumbo

**Multiple Schwannomas of ulnar nerve: case  
report**  
M. Panzarella, G. Merlino, N. Cinatti, M. Borsetti

**Sindrome delle briglie amniotiche: caso clinico  
con interessamento dei quattro arti**  
A. Poggetti, L. Delcroix, A.M. Nucci, S. Pfanner, I.  
Felici, S. Cimino, G. Beltrami

## ► Riflessioni personali

**Aggiornamento sulla resezione della filiera  
prossimale carpale mediante la via di  
accesso volare e sulla sostituzione protesica  
dell'estremità prossimale del capitato**  
P. Bedeschi

**È possibile, dopo 114 anni, un nuovo e diverso  
approccio alla etiopatogenesi e terapia del morbo  
di Kienboeck?**  
C. Bufalini, M. Poggi

**PACINI  
EDITORE  
MEDICINA**

<https://www.rivista-chirurgia-mano.it>

Rivista Italiana di

Organo ufficiale della  
**Società Italiana di  
Chirurgia della Mano**

# CHIRURGIA della MANO

Chirurgia e riabilitazione della mano dell'arto superiore e microchirurgia

## Comitato di Redazione

### Direttore Responsabile

Michele Riccio

### Responsabile Redazione Scientifica

Pierluigi Tos

### Comitato di Redazione

Federico Amadei

Teresa Benigno

Enrico Carità

Michele Rosario Colonna

Francesco De Francesco

Riccardo Luchetti

Letizia Marengi

Andrea Poggetti

### Italian Scientific Board

Roberto Adani

Franco Bassetto

Bruno Battiston

Massimo Corain

Michele D'Arienzo

Augusto Marcuzzi

Giorgio Pajardi

Sandra Pfanner

Pierluigi Tos

### International Scientific Board

C. Dumontier, Francia

R. Giunta, Germania

M. Wustner, Germania

C. Leclercq, Francia

A.V. Georgescu, Romania

T. Stamate, Romania

P.C. Amadio, Stati Uniti

M. Rizzo, Stati Uniti

D. Warwick, Gran Bretagna

D. Lalonde, Canada

M. Merle, Lussemburgo

## Società Italiana di Chirurgia della Mano

### Presidente

Michele Riccio

### Vice Presidente

Sandra Pfanner

### Past President

Alberto Lazerini

### Consiglieri

Maddalena Bertolini

Rocco De Vitis

David Espen

Simonetta Odella

Emanuele Pamelin

Andrea Poggetti

Pierfrancesco Pugliese

Alessandra Soldati

### Delegati

Andrea Atzei I.F.S.S.H.

Massimo Corain F.E.S.S.H.

### Segretario

Giancarlo Caruso

### Tesoriere

Ignazio Marcoccio

### Segretario alla presidenza

Pasquale Gravina

### Probiviri

Augusto Marcuzzi

Andrea Leti Acciaro

Matteo Guzzini

### Revisori dei Conti

Alessandro Fagetti

Francesco Rifino

Anna Rosa Rizzo

Copyright by Pacini Editore srl

### Edizione

Pacini Editore Srl

Via Gherardesca 1 • 56121 Pisa

Tel. 050 313011 • Fax 050 3130300

Info@pacineditore.it

### Divisione Pacini Editore Medicina

Fabio Poponcini

Sales Manager

Office: 050 3130218

Mail: fpoponcini@pacineditore.it

Alessandra Crosato

Sales Manager

Office: 050 3130239

Mail: acrosato@pacineditore.it

Manuela Mori

Digital Publishing & Media Manager

Office: 050 3130217

Mail: mmori@pacineditore.it

### Segreteria Scientifica e Redazione

Lucia Castelli

Office: 050 3130224

Mail: lcastelli@pacineditore.it

### Grafica e impaginazione

Massimo Arcidiacono

Office: 050 3130231

Mail: marcidiacono@pacineditore.it

Variatione in corso presso il Tribunale di Padova

ISSN: 2784-9651 (digitale)

Edizione Luglio 2024. L'editore resta a disposizione degli aventi diritto con i quali non è stato possibile comunicare e per le eventuali omissioni. Le fotocopie per uso personale del lettore (per propri scopi di lettura, studio, consultazione) possono essere effettuate nei limiti del 15% di ciascun volume/fascicolo di periodico, escluse le pagine pubblicitarie, dietro pagamento alla SIAE del compenso previsto dalla Legge n. 633 del 1941 e a seguito di specifica autorizzazione rilasciata da CLEARedi: <https://www.clearedi.org/topmenu/HOME.aspx>. Si prega di prendere visione della Privacy Policy al seguente link: [www.pacinieditore.it/privacy-policy-informativa-privacy](http://www.pacinieditore.it/privacy-policy-informativa-privacy). Per comunicazioni/informazioni: [privacy@pacineditore.it](mailto:privacy@pacineditore.it)

Volume **61** - 1-2 2024

<https://www.rivista-chirurgia-mano.it>



**SICM**  
Società Italiana  
di Chirurgia della Mano

PACINI  
EDITORE  
MEDICINA

---

## EDITORIALE

- 1 Un mestiere  
Carlo Bufalini

---

## ARTICOLI ORIGINALI

- 2 The Forearm Italian Performance Score (FIPS): development and statistical validation  
*Il Forearm Italian Performance Score (FIPS): ideazione e validazione statistica*  
Maurizio Fontana, Sara Padovani, Rossana Di Staso, Bruno Battiston, Bertram The, Roberto Rotini
- 12 Ruolo del chirurgo della mano nei pazienti con artrite reumatoide. Approccio multidisciplinare e proposta di un percorso diagnostico-terapeutico  
*Role of the hand surgeon in patients with rheumatoid arthritis: a multidisciplinary approach and proposal for a diagnostic-therapeutic pathway*  
Pierpaolo Caputo, Bruno Battiston, Enrico Fusaro, Simone Parisi, Alessandro Fenoglio, Teresa Benigno
- 18 Iniziativa e fantasia in microchirurgia d'urgenza: decisioni e strategie intraoperatorie nei traumi complessi della mano  
*Initiative and imagination in emergency microsurgery: intraoperative decisions and strategies in complex hand trauma*  
Alessandro Grondona, Carlo Rossello, Davide Greco, Maria Concetta Rivellino, Vittorio Seghezzeo, Elisabetta Esposito, Matteo Formica, Andrea Zoccolan

---

## REVIEW

- 24 Semplificazione dell'approccio ai traumi penetranti della mano: revisione della letteratura e proposta di gestione "fast-track"  
*Making the approach to penetrating injuries of the hand simpler: literature review and "fast track" management proposal*  
Emiliano Bernuzzi, Marco Borsetti

---

## CASI CLINICI

- 34 Proximal row carpectomy associated with external fixation and biological arthroplasty: description of a case with severe arthritis following perilunar and transscaphoid dislocation  
*Carpectomia della prima filiera associata all'uso del fissato esterno e artroplastica biologica: descrizione di un caso con artrite severa secondaria a lussazione perilunata e transcafoidea*  
Sara Calori, Gianluca Falcone, Ezio Adriani Silvia Pietramala, Floriana Di Salvo, Simone Giusti, Giulio Maccauro, Salvatore Falcone
- 38 A challenging case of melorheostosis involving the right upper limb  
*Un caso difficile di melorheostosi che coinvolge l'arto superiore destro*  
Landino Cugola, Enrico Carità, Antonio Landi, Francesco Cavani, Antonio Percesepe, Carla Palumbo
- 44 Multiple Schwannomas of ulnar nerve: case report  
*Schwannoma multiplo del nervo ulnare: caso clinico*  
Maria Panzarella, Giorgio Merlino, Natascia Cinatti, Marco Borsetti
- 50 Sindrome delle briglie amniotiche: caso clinico con interessamento dei quattro arti  
*Amniotic Band Syndrome: case report with four limbs involvement*  
Andrea Poggetti, Luca Delcroix, Anna Maria Nucci, Sandra Pfanner, Irene Felici, Stefano Cimino, Giovanni Beltrami

---

**RIFLESSIONI PERSONALI**

- 54** Aggiornamento sulla resezione della filiera prossimale carpale mediante la via di accesso volare e sulla sostituzione protesica dell'estremità prossimale del capitato  
*Update on the proximal row carpectomy through volar approach and on the prosthetic replacement of the proximal end of capitate*  
Paolo Bedeschi
- 74** È possibile, dopo 114 anni, un nuovo e diverso approccio alla etiopatogenesi e terapia del morbo di Kienboeck?  
Carlo Bufalini, Massimo Poggi



## Un mestiere

**Carlo Bufalini**

*Centro Day Surgery Maurizio Bufalini, Firenze*

Cosa è un mestiere? Me lo sono chiesto tante volte. Magari uscendo dalla sala dopo un intervento che era stato più che altro un allineamento di qualche osso come fa un falegname con i suoi legni. Pervaso dalla sicurezza che un mestiere è senz'altro cosa buona e onesta. Questa consapevolezza – accompagnandosi alla saggezza del medico e alla manualità del chirurgo ortopedico – ha arricchito i tanti anni in cui ho svolto il mio "mestiere".

Al posto della bottega c'era la sala e c'erano i collaboratori. Tutti insieme animati dal senso di responsabilità e ognuno concentrato sul proprio compito. Il teamwork, il sorriso negli occhi dopo un bel lavoro e anche la stanchezza dopo un complicato intervento facevano e sempre fanno parte dell'arricchimento del mio "mestiere".

Nella vita di un chirurgo ci sono grandi e piccole innovazioni destinate a diventare emozionanti ricordi. Per me ne fanno parte, fra le altre cose, la microchirurgia e poi la sempre più raffinata pratica dei lembi liberi. Una tecnica che ha regalato qualità di vita a tanti esseri umani. Le esperienze ed ispirazioni avute durante numerosi soggiorni negli Stati Uniti sono ugualmente insostituibili.

Indimenticabili sono la pena e la tenerezza con cui venivano operati i bambini portati dall'ospedale pediatrico Meyer. Come sono pure indimenticabili alcuni famosi pazienti che hanno avvicinato il mio "mestiere" alle cronache mondane. Un esempio per tutti il reimpianto della mano e la ricostruzione dell'avambraccio di Alessandro Nannini- l'interesse dei media era enorme.

Lasciando infine vagare il mio sguardo su una lunga vita professionale mi accorgo che un'esperienza ancora oggi mi strugge il cuore. Era una soleggiata giornata di circa 40 anni fa quando accanto al CTO atterrava un elicottero dell'Aeronautica Militare, a passo di corsa venivano portati un bambino in barella e il suo braccino avvolto nel ghiaccio su in sala che era stata preparata in tutta fretta. Reimpiantai il braccino, il cuore mi scoppiava quando lo vidi tornare rosa, il bambino era salvo! Il giovane uomo di oggi non ricorda neppure se fosse il destro o il sinistro. E non ricorda il folle gesto della sua mamma che si era buttata con lui sotto un treno. Allora tutti avevamo vissuto un miracolo totale: la velocità e l'amore dei militari, il lavoro perfetto di medici e infermieri, la dedizione ad un esserino scampato ad una tragedia.

Devo dire, durante la mia lunga vita ho svolto un mestiere meraviglioso.

### Corrispondenza:

Carlo Bufalini

E-mail: [info@centrobufalini.it](mailto:info@centrobufalini.it)

### Conflitto di interessi

L'Autore di non avere alcun conflitto di interesse con l'argomento trattato nell'articolo.

**Come citare questo articolo:** Bufalini C. Un mestiere.

Rivista Italiana di Chirurgia della Mano 2024;61:1.

<https://doi.org/10.53239/2784-9651-2024-1>

© Copyright by Pacini Editore Srl



OPEN ACCESS

L'articolo è OPEN ACCESS e divulgato sulla base della licenza CCBY-NC-ND (Creative Commons Attribuzione - Non commerciale - Non opere derivate 4.0 Internazionale). L'articolo può essere usato indicando la menzione di paternità adeguata e la licenza; solo a scopi non commerciali; solo in originale. Per ulteriori informazioni: <https://creativecommons.org/licenses/by-nc-nd/4.0/deed.it>



# The Forearm Italian Performance Score (FIPS): development and statistical validation

*Il Forearm Italian Performance Score (FIPS): ideazione e validazione statistica*

**Maurizio Fontana<sup>1</sup>, Sara Padovani<sup>2</sup>, Rossana Di Staso<sup>3</sup>, Bruno Battiston<sup>4</sup>, Bertram The<sup>5</sup>, Roberto Rotini<sup>1</sup>**

<sup>1</sup> Villa Erbosa, IRCCS Policlinico S. Donato Mi, Bologna Italy, <sup>2</sup> UO Orthopaedic Faenza Hospital (Ra) Italy; <sup>3</sup> Department Medical Surgical Sciences, Policlinico S. Orsola, Bologna Italy; <sup>4</sup> CTO Torino Italy; <sup>5</sup> Upper Limb Unit Amphia Hospital, Breda The Netherlands

#### Corrispondenza:

Maurizio Fontana  
fontazio@gmail.com

#### Conflitto di interessi

Gli Autori dichiarano di non avere alcun conflitto di interesse con l'argomento trattato nell'articolo.

**Come citare questo articolo:** Fontana M, Padovani S, Di Staso R, et al. The Forearm Italian Performance Score (FIPS): development and statistical validation. Rivista Italiana di Chirurgia della Mano 2024;61:2-11. <https://doi.org/10.53239/2784-9651-2024-2>

Ringraziamenti: a Paola Rucci, Professore Ordinario Dip. Scienze Biomediche e Neuromotorie, Un. Bologna

© Copyright by Pacini Editore Srl



OPEN ACCESS

L'articolo è OPEN ACCESS e divulgato sulla base della licenza CC BY-NC-ND (Creative Commons Attribuzione - Non commerciale - Non opere derivate 4.0 Internazionale). L'articolo può essere usato indicando la menzione di paternità adeguata e la licenza; solo a scopi non commerciali; solo in originale. Per ulteriori informazioni: <https://creativecommons.org/licenses/by-nc-nd/4.0/deed.it>

#### Summary

The forearm is an autonomous functional musculoskeletal unit based on three osseoligamentous stabilisers. However, until recently, no validated forearm specific assessment score was available. Two elbow surgeons and one hand surgeon developed the Forearm Italian Performance Score (FIPS) that proved to possess an adequate face validity. The aim of the study is to report on the convergent validity and reliability of the FIPS. One hundred patients operated for longitudinal malalignment of the forearm were recruited in a prospective cohort study. Four elbow-wrist scales were administered twice, one week and three months after surgery. Construct Validity, inter-intraobserver Reliability and Internal Consistency were tested and found to be adequate. The FIPS was found to be simple and suitable for use in a clinical setting. The FIPS is the first validated tool available the osseoligamentous forearm lesions scoring.

**Key words:** forearm score, statistical validation, forearm fracture-dislocation

#### Riassunto

L'avambraccio è un'unità funzionale muscolo-scheletrica autonoma basata su tre stabilizzatori osteo-legamentosi. Tuttavia, fino a poco tempo fa, non era disponibile un punteggio di valutazione specifico per l'avambraccio convalidato. Due chirurghi del gomito e un chirurgo della mano hanno sviluppato il Forearm Italian Performance Score (FIPS), che ha dimostrato di possedere un'adeguata validità di facciata. Lo scopo dello studio è quello di validare la convergenza delle singole scale del punteggio e la sua affidabilità. Cento pazienti, operati per malallineamento longitudinale dell'avambraccio, sono stati reclutati in uno studio prospettico di coorte. Quattro scale gomito-polso sono state sottoposte ai pazienti una settimana e tre mesi dopo l'intervento. La Validità di Costrutto, l'Affidabilità inter-intraosservatore e la Coerenza Interna sono state testate e sono risultate adeguate. Il FIPS è risultato semplice e adatto all'uso in ambito clinico. Si tratta del primo strumento validato disponibile per la valutazione delle lesioni osteolegamentose dell'avambraccio.

**Parole chiave:** forearm score, validazione statistica, frattura-lussazione dell'avambraccio

## Introduction

Over the past century, the International Shoulder-Elbow and Wrist-Hand Surgical Societies have come to understand that the forearm is not simply a conduit between the elbow and wrist joint, thanks to improved knowledge based on clinical series and scientific research efforts<sup>1,2</sup>. In 2007, Soubeyrand, et al. (2007) proposed the concept of the "three forearm constraints"<sup>3</sup>.

The forearm constraints are formed by the Proximal RadioUlnar Joint (PRUJ), represented by the Radial Head (RH), the Radial Notch of the ulna, and the Square and Annular Ligaments. The ulno-radial diaphysis and the InterOsseous Membrane (IOM), which together form the Middle RadioUlnar Joint (MRUJ). The IOM consists of the oblique Weitbrecht ligament proximally, the stronger Central Band Ligament (CB)<sup>4,5</sup> and the Distal Oblique Ligament (DOB)<sup>6</sup> when present. The Distal RadioUlnar Joint (DRUJ), represented by the distal Ulnar Head, the Ulnar Notch of the Radius, the Triangular FibroCartilage Complex (TFCC) and the dorsal-volar ligaments of the wrist<sup>7</sup>. All of these anatomical and functional structures can be referred to as the Forearm Unit<sup>8</sup>.

We defined "Unstable Lesions of the Forearm" (ULF)<sup>12</sup> those lesions that cause horizontal and/or longitudinal instability of the functional unit of the forearm. They are most commonly osteoligamentous, but may be purely ligamentous in rarer cases. With increasing awareness, it has been suggested that these injuries may not be as rare as previously thought and it has become clear that appropriate management should be based on an early understanding of the various components that make up this complex injury. A quick treatment is recommended<sup>9</sup>. In addition, any fracture that causes malalignment between the two bones of the forearm may have clinical implications for elbow and wrist function. Fractures of the radius and ulna are common injuries, with over 644,000 such fractures in the United States alone in 1998. Falls are the most common mechanism and 26% occur in children under 15 years of age<sup>10</sup>. In Italy, about 110,000 forearm fractures are reported annually in the 18-64 age group, with a higher prevalence in men following high-energy trauma<sup>11</sup>.

ULF can result in forearm dysfunction with high clinical impact. Despite the disabling nature of these injuries, a standardised and validated clinical tool to assess and monitor forearm function is still lacking.

The Forearm Italian Performance Score (FIPS) has been developed by two elbow surgeons and one hand surgeon who identified 75 ULF (Monteggia, Galeazzi, Essex-Lopresti, Criss-Cross & Variants lesions) from their series of 586 forearm injuries<sup>12</sup>. The tool was designed to be easy for clinicians to use in clinical practice, understandable for patients and valid for the assessment and monitoring of forearm function, disability including pain, radiological status, and its impact on return to work. As to the scoring system, it was agreed

that clinical parameters had to be expressed as percentages or as standardised levels of function and that a simple, inexpensive manometer could be used for optimal assessment of grip strength compared with the contralateral side.

The FIPS scale was presented to international experts during a Consensus Conference on Forearm Trauma held on May the 24th 2018. During this meeting, the complexities of the classification of forearm trauma were discussed, and reproducible surgical techniques were proposed for each of the three areas involved<sup>12</sup>.

The aim of this paper is to assess the concurrent validity, the internal consistency and the intra and inter-rated reliability of the FIPS using data from a prospective multicentre study.

## Materials and methods

This multicentre observational and prospective cohort study was approved by the Ethics Committee of Local Health Authority, protocol n. 2215, Sept. 20<sup>th</sup> 2018 and was conducted in two Orthopaedics and one Hand Surgery Unit between July 2018 and December 2020. The study was conducted on 100 consecutive patients with a fracture-dislocation of the radius and/or ulna resulting in malalignment of the forearm.

Inclusion criteria were: age 18 years or older, patients who had suffered an acute traumatic forearm injury causing malalignment or instability of the forearm and who were treated surgically, willingness to sign the informed consent to participation. Exclusion criteria were: patients with pathological fractures, pre-existing conditions affecting forearm function (such as neurological conditions or congenital malformations), patients who were unable/unwilling to sign informed consent independently due to psychiatric disorders or who were under legal supervision for other reasons.

Written consent to participate in the study was requested from patients after providing information by the research physician. To ensure the protection of anonymity, each patient was assigned a unique identification code, known only to the local principal investigator.

All patients consenting to participate were evaluated twice: 7 days after surgery and three months later. During the first visit, the following questionnaires were filled out by the physician: Mayo Elbow Performance Score (MEPI), Mayo Wrist Performance Score (MWPS), Quick Disability Arm, Shoulder and Hand (QuickDASH) and Forearm Italian Performance Score (FIPS). Intra-observer and inter-observer reliability, i.e. the consistency of ratings of FIPS items within the same rater over time and between 2 raters was investigated in a subgroup of patients at two participant centers.

The following socio-demographic and clinical data were collected: sex, age at surgery, weight and height, type of fracture.

At the Consensus Conference (2018) the FIPS was judged valid by 9/10 experts with an Average Congruence Percentage (APC) > 90%, thus establishing the Face Validity of the questionnaire.

The FIPS is an interview-based tool with a 0-100 score that

includes overall 6 items: 4 clinical items, i.e. pain, movement, stability and muscle strength, one item assessing two radio-pathological findings and one item assessing the work-related impact of the injury. The scoring details are provided in Table I. The total score is obtained as the sum

**Table I.** Description of FIPS scoring by the 6 items.

<b>Forearm Italian Performance Score (FIPS)</b>			
<b>Pain</b>	<b>Domain</b>	<b>Criteria</b>	<b>max score = 15</b>
Perceived pain	1	None Mild Moderate Severe	15 pts 10 pts 5 pts 0 pts
<b>Movement</b>	<b>Domain</b>	<b>Criteria</b>	<b>max score = 35</b>
Elbow/wrist flexion-extension range of motion supination-pronation arc	1	Elbow Flexion-Extension > 100°	10 pts
	2	Wrist Flexion-Extension > 60°	10 pts
	3	Pronation > 20°	10 pts
	4	Supination > 20°	5 pts
<b>Stability</b>	<b>Domain</b>	<b>Criteria</b>	<b>max score = 10</b>
Drawer test ulnar ballotment test	1	Elbow stability (Drawer)	5 pts
	2	Wrist stability (Ballotment)	5 pts
<b>Grip strength</b>	<b>Domain</b>	<b>Criteria</b>	<b>max score = 10</b>
Percentage of the controlateral limb	1	75-100%	10 pts
		50-75%	5 pts
		0-50 %	0 pts
<b>5. Radiological findings</b>	<b>Domain</b>	<b>Criteria</b>	<b>max score = 10</b>
Forearm in antero-posterior projection forearm in lateral-lateral projection ulnar plus configurations dorsal prominence of the distal ulna	1	DRUJ Ulnar Plus < 5 mm	5 pts
	2	Dorsal Ulnar prominence absent at the wrist	5 pts
<b>Functional status</b>	<b>Domain</b>	<b>Criteria</b>	<b>max score = 20</b>
Work resumption	1	Returned to regular employment	20 pts
		Restricted employment	15 pts
		Able to work but unemployed	5 pts
		Unable to work	0 pts
<b>Interpretation of the Forearm Italian Performance Score:</b>			
90-100 = Excellent			
75-89 = Good			
60-74 = Fair			
< 60 = Poor			



of the 6 items and is interpreted as follows: 90-100 Excellent status, 75-89 Good status, 60-74 Fair and < 60 Poor forearm functional status.

The Mayo Elbow Performance Index (MEPI)<sup>13</sup>, measures elbow assessing four items: pain (max 45 points), range of motion (max 20 points), joint stability (max 15 points) and ability to perform 5 movements (max 20 points). Elbow function is categorised as follows: Excellent (score  $\geq$  90), Good (score 75-89), Fair (score 60-74), and Poor (score < 60). This instrument proved to have good validity and reliability.

The Modified Mayo Wrist Performance Score (MWPS)<sup>14</sup>, is a modification of the Green and O'Brien score. It assesses pain (max 25 points), arc of flexion-extension as a percentage of the contralateral wrist (max 25 points), percentage of grip strength relative to the contralateral side (max 25 points) and return to work activities (max 25 points). The higher total score indicating a better outcome<sup>15,16</sup>. An Excellent result is defined as 90-100 points, Good is 80-89 points, Fair is 65-79 points, and Poor is less than 65 points.

The Quick Disability of Arm, Shoulder and Hand Questionnaire (QuickDASH) was developed by reducing the full 30-item original scale DASH<sup>17,18,19</sup>. The QuickDASH is a PROM divided into two sections. The first 11-item section assesses symptoms and disability of the upper extremity. The second section includes two optional 4-items, one related to the impact of arm, shoulder, or hand problem on the ability to work, one related to the impact on playing a musical instrument or sport.

### Sample size calculation

In line with the general rule of thumb that requires 10 patients per items to determine the Internal Consistency of a scale, we calculated a sample size of 60 patients. For the inter-rater and intra-rater Reliability, to detect a correlation between assessments  $> = 0.70$  with a 90% power and alpha = 0.05, with a null hypothesis that the correlation is 0.30, we calculated that 30 cases are needed.

We decided to increase the overall sample size to 100, in accordance with the guidelines of the COSMIN checklist<sup>20,21</sup>, which suggest that this is minimum number is needed to investigate the Validity and the Internal Consistency of a scale.

### Statistical analysis

Continuous variables were summarized using mean and standard deviation, median and interquartile range; categorical and dichotomous variables were summarized using frequencies and proportions. Normality assumption was tested using Shapiro-Wilks test on continuous outcome and covariate of interest. Wilcoxon's rank test was used to compare FIPS total score and single domains between the two assessment times.

The Concurrent Validity, inter and intra-rater Reliability, and the Internal Consistency of the FIPS were investigated.

Concurrent validity is defined as the extent of the agreement between two measures or assessments taken at the same time. Specifically, we analysed the correlation of the FIPS with DASH, MWPS and MEPI that had already been tested and proven to be valid. Since normality assumption was not met for all the scale scores of interests, the non-parametric Spearman's rank correlation coefficient ( $\rho$ ) was computed between FIPS items and total score and the total score from the MEPI, MMWS and DASH questionnaires.

Intra-observer reliability was tested on the subset of patients that were recalled to make a follow-up visit with the same physician, 7-10 days after the first outpatient visit; this interval of time was chosen as a suitable time because no major clinical or therapeutic changes were expected to occur. Inter-observer reproducibility was assessed by a first physician in a subgroup of patients, who were subsequently re-evaluated by a second physician blind to the first assessment. For both analyses the Intraclass Correlation Coefficient (ICC) was computed. A value of at least 0.70 was considered adequate<sup>22</sup>.

Internal Consistency measures the average intercorrelation between items and was computed using Cronbach's alpha ( $\alpha$ ). As a rule of thumb, a value of  $\alpha > 0.90$  indicates excellent internal consistency,  $0.80 < \alpha < 0.89$  is good,  $0.70 < \alpha < 0.79$  is acceptable,  $0.60 < \alpha < 0.69$  is questionable,  $0.50 < \alpha < 0.59$  is poor, and  $\alpha < 0.50$  is unacceptable<sup>23</sup>. We also examined the item-total correlation and  $\alpha$  value if an item is deleted to assess the contribution of each item to the total score and the effect on internal consistency of excluding each item in turn from the scale.

Responsiveness was evaluated by testing the difference between the item and total FIPS scores between the two assessments using the paired-sample Wilcoxon test. In addition, to reflect the ability of the FIPS to capture clinically significant differences over time we computed the effect size, that is the difference between the mean follow-up scores and the mean baseline scores, divided by the SD of the baseline score. In line with Cohen (1988), effect sizes of 0.20 were considered small, 0.5 moderate and 0.80 large<sup>24</sup>.

## Results

Table II reports the demographic characteristics of the study sample, that included 54 female and 46 male patients, with a mean age of 48.7 years (SD = 18.4) and a mean BMI of 27.5 (SD = 23.1).

Mean and standard deviation of the questionnaire scores at the two time points are summarized in Table III. A significant improvement was found for 5 items of FIPS and for the total score from 7 days to 3 months after surgery. On average the total FIPS score increased by 30 points, denoting a good responsiveness of the scale. In addition, the effect of the scales at 3 months was large for FIPS total score (Tab. III).

**Table II.** FIPS total and item mean score and standard deviation (SD) at the two time points.

		N	Mean	SD	Median	IQR
Center	Bologna	40				
	Faenza	20				
	Torino	40				
Sex	F	54				
	M	46				
Age	100	48.67	18.42	50	33 – 89	
BMI	100	27.52	23.07	25	23 – 27	
MEPI	100	75.44	23.44	80	55 – 100	
MWPS	100	68.11	24.35	70	55 – 90	
DASH	100	39.86	25.75	44	15 – 60	

\*Wilcoxon test (*W*) and associated *p*-value (*p*), testing the difference in the frequency distributions between the two time points.

**Table III.** Characteristics of the sample at baseline (N = 100).

	7 days		3 months		Effect size (ES)	Test*	p	
	Mean	SD	Mean	SD				
FIPS	Total	61.8	20.08	91.05	11.96	1.46	V =	< 0.001
	Pain	8.80	3.90	13.25	2.69	1.14	V = 8077.5	< 0.001
	Movement	20.30	8.70	28.45	5.98	0.94	V = 7727	< 0.001
	Stability	9.45	1.73	9.85	0.86	0.23	V = 5351.5	0.04
	Strength	6.90	5.21	12.50	4.05	1.07	V = 8048	< 0.001
	Radiological assessment	9.65	1.78	9.75	1.31	0.06	V = 5053	0.74
	Resumption of work	6.55	7.81	17.20	4.62	1.36	V = 8491	< 0.001

The "stability" item showed an effect size of 0.23 that can be considered small and the "radiological findings" item was unchanged over time (ES = 0.06).

Concurrent Validity of FIPS (total score) with MEPI ( $\rho = 0.58$ ,  $p < 0.01$ ), MWPS ( $\rho = 0.40$ ,  $p < 0.01$ ) and DASH ( $\rho = -0.47$ ,  $p < 0.01$ ) was moderate (Tab. IV). The negative sign for the correlation with DASH is related to the opposite directionality of the 2 scales. All the FIPS items correlated significantly with the 3 scales, except for the radiological finding item, that had correlations ranging from -0.05 to 0.10 with the other scales.

Intra-observer Reliability for the total score was almost perfect, ICC = 0.99 (95% CI 0.97 - 0.99). Only the "radiological

findings" item did not achieve an ICC value  $> 0.70$  (ICC = 0.66 IC95%: 0.44-0.80), while for the other items the ICC was close to 1. In addition, inter-observer reliability ICC was equal to 1 for all FIPS items

The internal consistency of the FIPS scale, as measured by Cronbach's alpha, was equal to 0.66, a value that can be considered questionable. However, excluding the item on radiological findings, the internal consistency increased to 0.689, indicating that the radiological assessment has a low correlation with the other items. On the other hand, when excluding the other domains from the computation of alpha, the consistency tended to decrease (Tab. V).

Concerning return to work, we found that out of the 77 par-

**Table IV.** Spearman's rho Correlation Coefficient ( $\rho$ ) p-value (p).

		FIPS						
		Total	Resumption of work	Pain	Movement	Stability	Strength	Radiological assessment
MEPI	Spearman's $\rho$	0.58	<b>0.51</b>	0.52	0.45	0.29	0.29	-0.02
	p	< 0.001	< 0.001	< 0.001	< 0.001	0.003	0.004	0.81
MWPS	Spearman's $\rho$	0.40	0.21	0.34	0.38	0.13	0.62	-0.05
	p	< 0.001	0.04	< 0.001	< 0.001	0.200	< 0.001	0.60
DASH	Spearman's $\rho$	-0.47	-0.32	-0.45	-0.41	-0.18	-0.33	0.10
	p	< 0.001	0.001	< 0.001	< 0.001	0.08	< 0.001	0.33

**Table V.** Internal Consistency of FIPS score (Cronbach's Alpha) after excluding each item.

FIPS	Total	Cronbach's alpha
		0.66
	When excluding item "Pain"	0.57
	When excluding item "Movement"	0.60
	When excluding item "Stability"	0.66
	When excluding item "Strength"	0.56
	When excluding item "Radiological assessment"	0.69
	When excluding item "Resumption of work"	0.57

participant who were unable to work at 7 weeks from surgery, 41 (53%) were able to work without restrictions at 3 months.

## Discussion

We developed a novel tool to assess the performance of the forearm and tested its psychometric properties in a multicentre study including 100 patients.

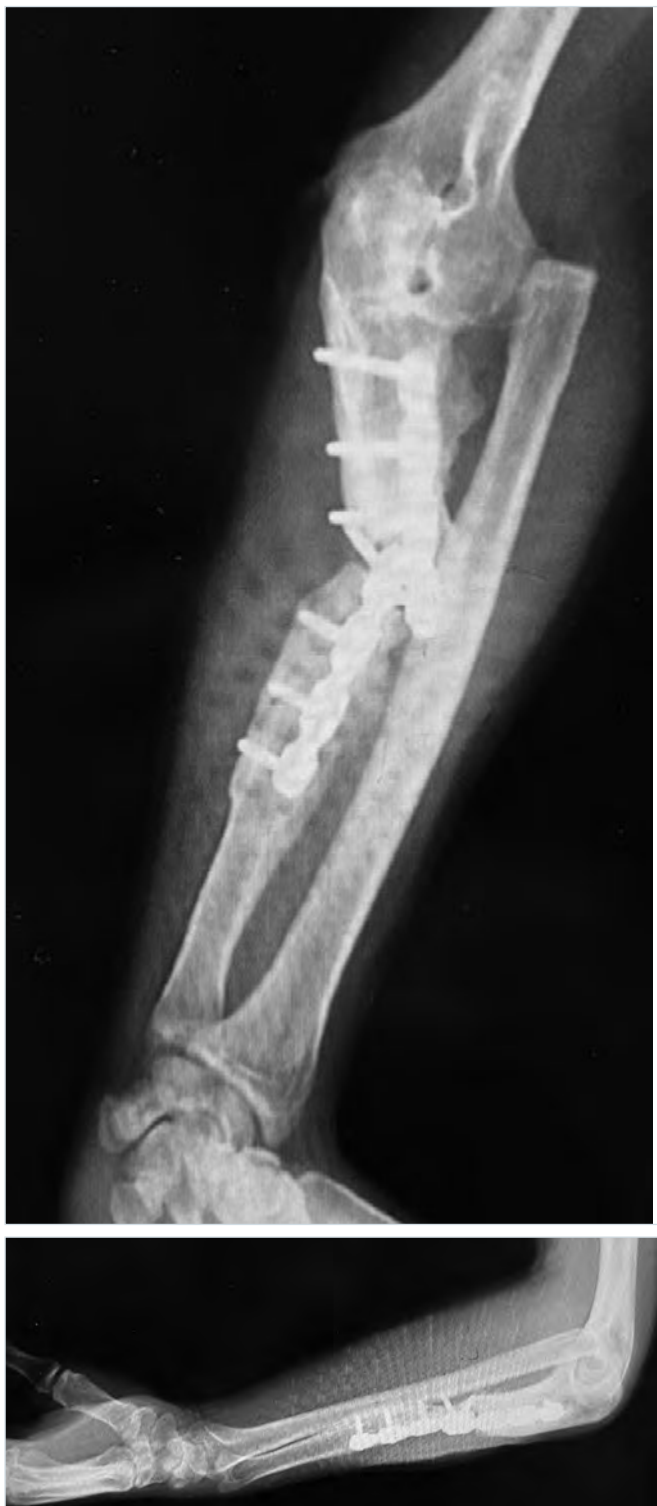The FIPS proved to have an excellent inter- and intra-rater Reliability. As to the Internal Consistency, it proved to have limitations related to the low correlation of radiographic findings with the rest of the items. Concurrent Validity was moderate, as expected because the Mayo Elbow Performance Score (MEPI), Mayo Wrist Performance Score (MWPS), and the Disability Arm, Shoulder and Hand (DASH) do not have

a specific focus on the forearm or do not assess exactly the same functioning domains. Responsiveness of the FIPS was excellent for three the clinical items pain, movement and strength and return to work, that showed effect sizes exceeding 0.80, while stability and radiological findings proved to only a modest or no change over time. Thus changes of the overall FIPS scores are mostly attributable to changes in 4 out of 6 items.

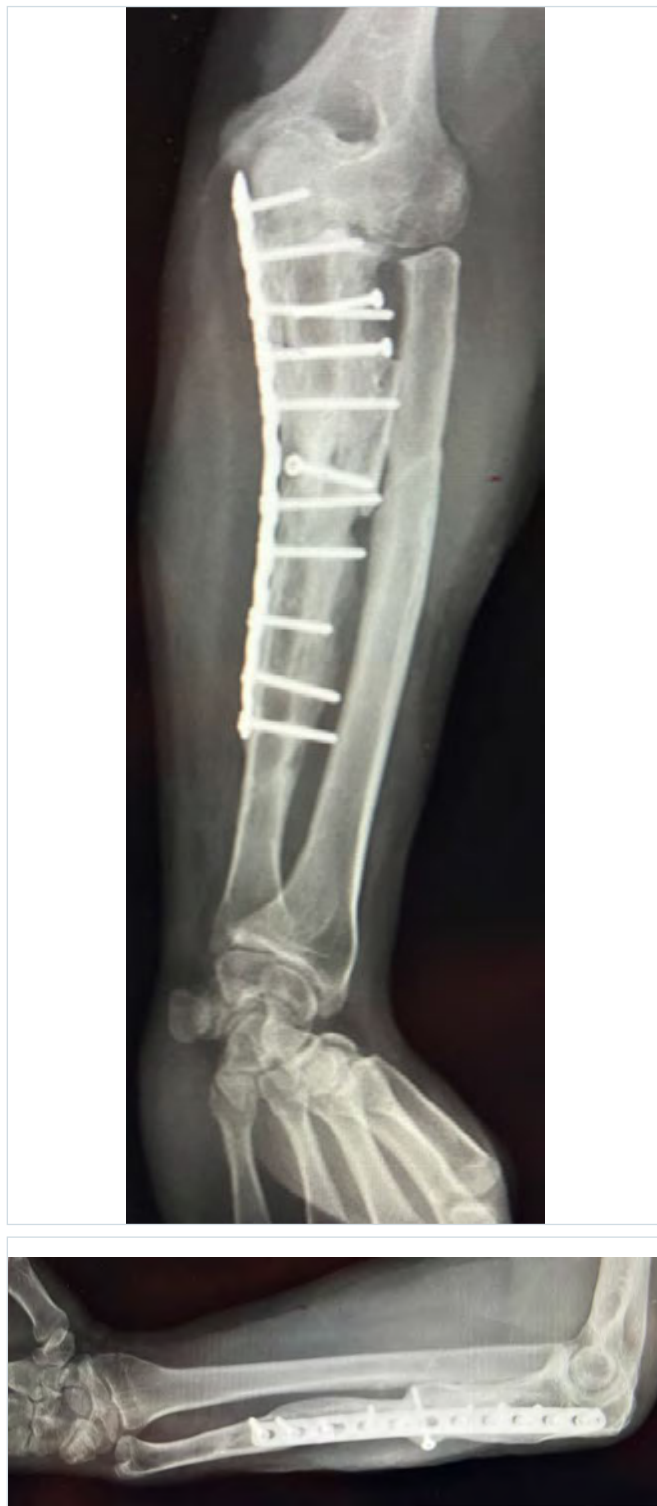On the other hand, the MEPI and MWPS were found to be only partially useful to assess the performance of the forearm. In particular, the elbow score gave very high results for distal forearm injuries and the wrist score for proximal forearm injuries because they were "blind" in this area. These scores did not correlate well with the clinical status of these patients (case n. 1).

Recently, Hertzberg, et al. published New Computerized Elbow and Forearm Clinical Scores<sup>25</sup> based on four clinical criteria: pain, function, active range of motion and muscle strength. The radiological finding item is not included in this tool. This score is extremely accurate in detecting the movement arcs of the elbow and wrist, but requires the presence of two operators and the use of a computer. However, to our knowledge this score has not been statistically validated yet.

The FIPS study has the following strengths: firstly, the study population is homogeneous for diagnosis. Second, it is a multicentre study, with centres participating on a voluntary basis, which ensures good data quality. Third, the score was developed by expert clinicians with a focus on the forearm and the complex interplay with other anatomical structures involved in its performance. Fourth, the Sample Size is adequate to test the psychometric properties of the scale. Fifth, it was administered at a pre-determined point in time, rather than during a routine follow-up visit, so that responsiveness was assessed for the same period in all patients.



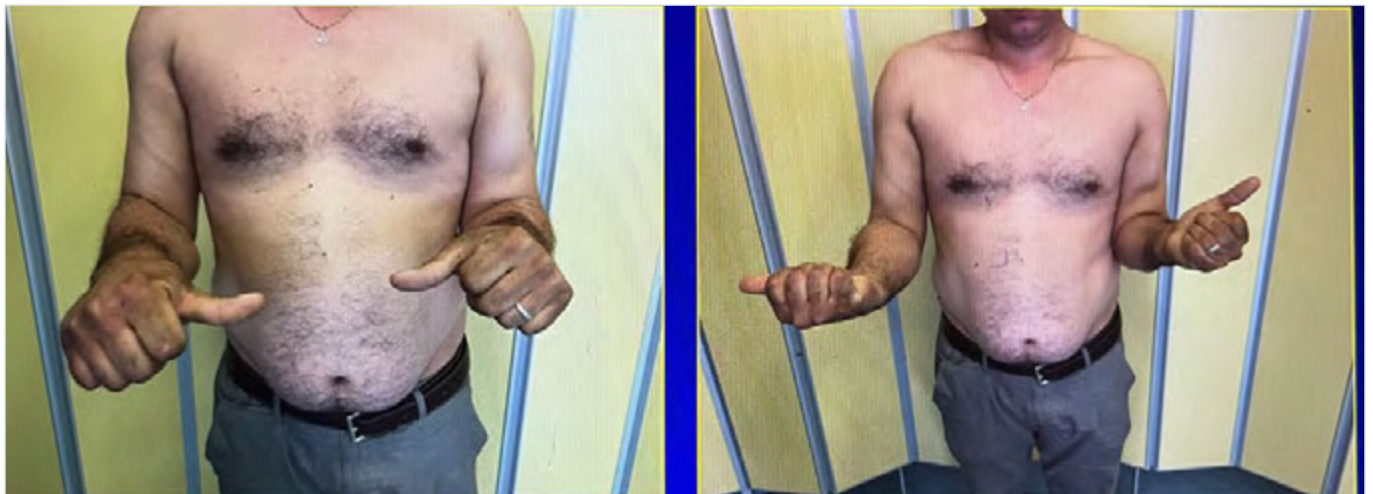**Figure 1-2.** 37 yrs old aged male, farmer, failed surgery for Monteggia Lesion left forearm (Xray preop. a-p Fig n.1; preop. lateral Fig n.2).



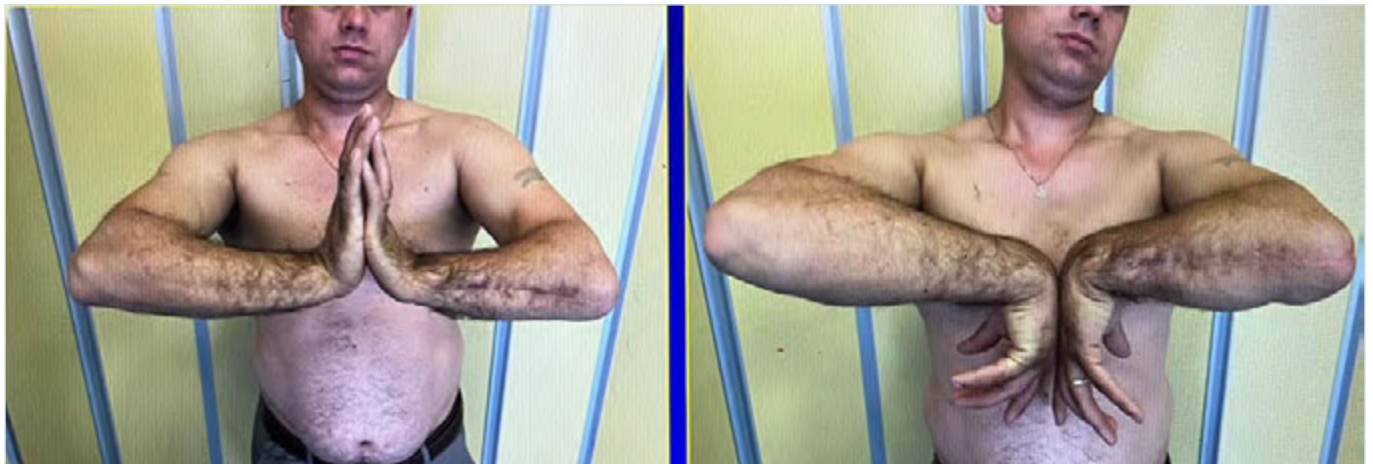**Figure 3-4.** Follow up 3 years after reconstruction: bone-plate, Interosseous Membrane plasty (Xray. postop a-p note the proximal-radial and distal ulnar Tunnels & lateral Fig 3-4).



20°-125°: 10 POINTS

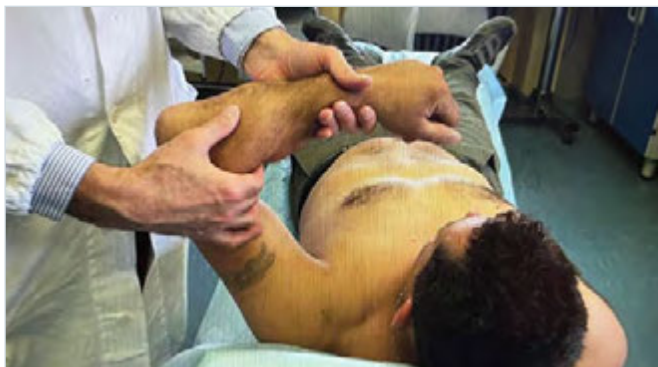

55°-45°: 10 POINTS

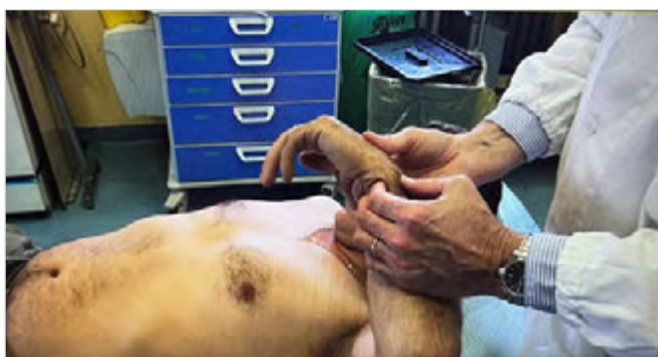

80°-80°: 10 POINTS

**Figure 5-6-7.** Clinical evaluation: R.O.M. (F-U 3 yrs elbow flex-ext Fig n. 5; prono-sup Fig n. 6; Wrist flex-ext Fig n.7)



ELBOW DRAWER TEST NEGATIVE: 05 POINTS



WRIST ULNAR TILT TEST NEGATIVE: 05 POINTS



**Figure 8-9-10.** Stabilities: F-U Drawer Test proximal stab. Fig n.8; F-U Ballotm. Dist. stab. Fig n. 9). Grip strength (F-U Grip Fig n. 10).

Normally, forearm fracture consolidates within 90 days<sup>26</sup>, which corresponds to the time when the second evaluation is made. Therefore, one possible limitation is the limited ability of the stability and radiological finding item to capture clinical changes after 3 months since it is possible that the forearm fracture is not completely consolidated.

## Conclusion

As unstable forearm lesions can be encountered in all orthopaedic and trauma units, the FIPS score could be useful for all health care professionals involved in treatment and rehabilitation of this condition, including orthopaedic surgeons, physiatrists, forensic pathologists, physiotherapists. It can be completed by a single operator, either on paper or on a computer, and does not require any measurement equipment. The FIPS score proved to be valid, reliable and responsive to change.

## References

- 1 Soubeyrand M, Lafont C, Oberlin C, France W, Maulat I, Degeorges R. The "muscular hernia sign": an original ultrasonographic sign to detect lesion of the forearm's interosseous membrane. *Surg Radiol Anat* 2006;28(4): 372-8.
- 2 Smith AM, Urbanosky LR, Castle JA, et al. Radius pull test: predictor of longitudinal forearm instability. *J Bone Joint Surg Am* 2002;84(11):1970-6.
- 3 Soubeyrand M, Lafont C, De George R, Dumontier C. Pathologie traumatique de la membrane interosseuse de l'avantbras [Traumatic pathology of antibrachial interosseous membrane of forearm]. *Chir Main* 2007;26(6):255-77
- 4 Dumontier C, Soubeyrand M. The forearm Joint. In: Bentley G (eds) *European Instructional Lectures*. European Instructional Lectures, 2013;Vol. 13:181-194
- 5 Skahen JR 3rd, Palmer AK, Werner FW, Fortino MD. Reconstruction of the interosseous membrane of the forearm in cadavers. *J Hand Surg Am* 1997;22(6):986-94
- 6 Kitamura T, Moritomo H, Arimitsu S, et al. The biomechanical effect of the distal interosseous membrane on distal radioulnar joint stability: a preliminary anatomic study. *J Hand Surg Am* 2011;36(10):1626-1630
- 7 Bowers WH. The distal Radioulnar Joint. In: Green's *Operative Hand Surgery*. Green Hotchkiss Pederson Eds, Churchill Livingstone 1999;Vol. 1: 986-1032
- 8 Hausmann JT, Vekszler G, Breitenhofer M, et al. Mason type-I radial head fractures and interosseous membrane lesion: a perspective study. *J Trauma* 2009;66(2):457-61.
- 9 Fontana M, Cavallo M, Bettelli G, Rotini R. Diagnosis and treatment of acute Essex-Lopresti injury: focus on terminology and review of literature. *BMC Musculoskeletal Disorders* 2018;19(1):312.
- 10 Chung KC, Spilson SV. The frequency and epidemiology of hand

- and forearm fractures in the United States. *J Hand Surg Am* 2001;26(5):908-15.
- <sup>11</sup> Giustini M, de Leo A, Leti Acciaro A, et al. Incidence estimates of hand and upper extremity injuries in Italy. *Ann Ist Super Sanit* 2015 Vol. 51, No. 4: 305-312.
- <sup>12</sup> Fontana M, Rotini M, Battiston B, et al. Unstable lesions of the forearm: terminology, evaluative score and synoptic table. *Injury* 2022;54 Suppl 1:S85-S95.
- <sup>13</sup> Cusick MC, Bonnaig NS, Azar FM, et al. Accuracy and Reliability of the Mayo Elbow Performance Score. *J Hand Surg Am* 2014;39(6):1146-50.
- <sup>14</sup> Amadio PC, Berquist TH, Smith DK, Ilstrup DM, Cooney WP 3rd, Linscheid RL. Scaphoid malunion. *J Hand Surg Am* 1989;14(4):679-87.
- <sup>15</sup> Cooney WP, Bussey R, Dobyns JH, Linscheid RL. Difficult wrist fractures. Perilunate fracture-dislocations of the wrist. *Clin Orthop Relat Res* 1987;(214):136-47.
- <sup>16</sup> Slutsky DJ. Outcomes assessment in wrist surgery. *J Wrist Surg* 2013;2(1):1-4.
- <sup>17</sup> Hudak PL, Amadio PC, Bombardier C. Development of an upper extremity outcome measure: the DASH (disabilities of the arm, shoulder and hand) [corrected]. The Upper Extremity Collaborative Group (UECG). *Am J Ind Med* 1996;29(6):602-8.
- <sup>18</sup> Padua R, Padua L, Ceccarelli E, et al. Italian version of the Disability of the Arm, Shoulder and Hand (DASH) questionnaire. Cross-cultural adaptation and validation. *J Hand Surg Br* 2003;28(2):179-86.
- <sup>19</sup> John M, Angst F, Awiszus F, King GJ, MacDermid JC, Simmen BR. The American Shoulder and Elbow Surgeons Elbow Questionnaire: cross-cultural adaptation into German and evaluation of its psychometric properties. *J Hand Ther* 2010;23(3):301-13; quiz 314.
- <sup>20</sup> Mokkink LB, Terwee CB, Knol DL, et al. Protocol of the COSMIN study: Consensus-based Standards for the selection of health Measurement Instruments. *BMC Med Res Methodol* 2006;24;6:2.
- <sup>21</sup> Terwee CB, Mokkink LB, Knol DL, Ostelo RWJG, Bouter LM, de Vet HCW. Rating the methodological quality in systematic reviews of studies on measurement properties: a scoring system for the COSMIN checklist. *Quality of Life Research* 2012;21(4):651-7.
- <sup>22</sup> Cicchetti DV. Guidelines, criteria, and rules of thumb for evaluating normed and standardized assessment instruments in psychology. *Psychological Assessment* 1994;6 (4): 284-290.
- <sup>23</sup> Cronbach LJ. Coefficient alpha and the internal structure of tests. *Psychometrika* 1951;16(3), 297-334.
- <sup>24</sup> Cohen J. *Statistical Power Analysis for the Behavioral Sciences*, 2nd Edn. New York, NY: Routledge Academic , 1988.
- <sup>25</sup> Herzberg G, Burnier M, Ly L, Nakamura T. New computerized elbow and forearm clinical scores. *J Wrist Surg* 2022;11(6): 474-478.
- <sup>26</sup> Goldfarb CA, Ricci WM, Tull F, et al. Functional outcome after fracture of both bones of the forearm. *J Bone Joint Surg Br* 2005;87: 374-379.



# Ruolo del chirurgo della mano nei pazienti con artrite reumatoide. Approccio multidisciplinare e proposta di un percorso diagnostico-terapeutico

*Role of the hand surgeon in patients with rheumatoid arthritis: a multidisciplinary approach and proposal for a diagnostic-therapeutic pathway*

**Pierpaolo Caputo<sup>1</sup>, Bruno Battiston<sup>1</sup>, Enrico Fusaro<sup>2</sup>, Simone Parisi<sup>2</sup>, Alessandro Fenoglio<sup>1</sup>, Teresa Benigno<sup>1</sup>**

<sup>1</sup> SC Chirurgia della Mano e Microchirurgia, Centro Traumatologico Ortopedico CTO, AOU Città della Salute e della Scienza di Torino, Torino, Italy; <sup>2</sup> SC Reumatologia, Ospedale Molinette, AOU Città della Salute e della Scienza di Torino, Torino, Italy

#### Corrispondenza:

Pierpaolo Caputo  
p.caputo94@gmail.com

#### Conflitto di interessi

Gli Autori dichiarano di non avere alcun conflitto di interesse con l'argomento trattato nell'articolo.

**Come citare questo articolo:** Caputo P, Battiston B, Fusaro E, et al. Ruolo del chirurgo della mano nei pazienti con Artrite reumatoide. Approccio multidisciplinare e proposta di un percorso diagnostico-terapeutico. Rivista Italiana di Chirurgia della Mano 2024;61:12-17. <https://doi.org/10.53239/2784-9651-2024-3>

© Copyright by Pacini Editore Srl



OPEN ACCESS

L'articolo è OPEN ACCESS e divulgato sulla base della licenza CC BY-NC-ND (Creative Commons Attribuzione - Non commerciale - Non opere derivate 4.0 Internazionale). L'articolo può essere usato indicando la menzione di paternità adeguata e la licenza; solo a scopi non commerciali; solo in originale. Per ulteriori informazioni: <https://creativecommons.org/licenses/by-nc-nd/4.0/deed.it>

#### Riassunto

**Introduzione.** L'artrite reumatoide è una poli-artropatia infiammatoria sistemica che provoca alterazioni funzionali ed estetiche dannose alle articolazioni dell'organismo. L'interessamento del polso si manifesta fino al 50% dei pazienti entro 2 anni dalla diagnosi e fino al 90% dei pazienti 10 anni dopo la diagnosi.

**Materiali e metodi.** Sono stati individuati i pazienti che hanno eseguito un passaggio ambulatoriale di Chirurgia della Mano e di Reumatologia presso la Città della Salute e della Scienza di Torino da gennaio 2016 a giugno 2023 con diagnosi di patologia reumatica e agli arti superiori legata alla patologia reumatica stessa e i trattamenti chirurgici eseguiti.

**Discussione.** Nell'iter terapeutico del paziente, risulta fondamentale la collaborazione tra reumatologi e chirurghi della mano, che purtroppo spesso hanno opinioni diverse riguardo alle indicazioni, all'efficacia ed ai risultati della chirurgia della mano reumatoide. Appare evidente la necessità dell'utilizzo di un Percorso Diagnostico-Terapeutico-Assistenziale (PDTA) per le malattie reumatiche infiammatorie e auto-immuni con l'obiettivo di standardizzare criteri condivisi per la diagnosi, terapia ed assistenza dei pazienti affetti da tali malattie.

**Conclusioni.** Il PDTA rappresenta uno strumento fondamentale che, attraverso la collaborazione multiprofessionale e multidisciplinare definisce gli obiettivi, i ruoli e gli ambiti di intervento.

**Parole chiave:** artrite reumatoide, mano, PDTA, chirurgia, deformità

#### Summary

**Introduction.** Rheumatoid arthritis is a systemic inflammatory polyarthritis that



*causes harmful functional and aesthetic alterations to the body's joints. Wrist involvement occurs in up to 50% of patients within two years of diagnosis and up to 90% of patients ten years after diagnosis.*

**Materials and Methods.** *The patients who performed an outpatient visit for Hand Surgery and Rheumatology at the City of Health and Science of Turin from January 2016 to June 2023 with a diagnosis of rheumatic pathology and upper limb pathology linked to the rheumatic pathology were identified; patients who underwent surgical interventions, those who underwent conservative treatment and the different types of operations performed were identified.*

**Discussion.** *In the therapeutic process for patients, collaboration between rheumatologists and hand surgeons is crucial. Unfortunately, they often have differing opinions regarding indications, effectiveness, and outcomes of rheumatoid hand surgery. There is a clear need for a Diagnostic-Therapeutic-Care Pathway (PDTA) for inflammatory and autoimmune rheumatic diseases, aiming to standardize shared criteria for the diagnosis, treatment, and care of patients affected by these conditions.*

**Conclusions.** *The PDTA represents a fundamental tool that, through multiprofessional and multidisciplinary collaboration, defines objectives, roles, and areas of intervention.*

**Key words:** *rheumatoid arthritis, hand, PDTA, surgery, deformity*

## Introduzione

L'artrite reumatoide (AR) è una poli-artropatia infiammatoria sistemica che provoca alterazioni funzionali ed estetiche dannose alle articolazioni dell'organismo. Attraverso un meccanismo autoimmune mediato, l'artrite reumatoide causa l'infiammazione e l'iperplasia della membrana sinoviale, la produzione di autoanticorpi, la distruzione delle ossa e della cartilagine e altre complicazioni sistemiche. L'interessamento del polso si manifesta fino al 50% dei pazienti entro 2 anni dalla diagnosi e fino al 90% dei pazienti 10 anni dopo la diagnosi<sup>1-4</sup>.

Nel corso degli ultimi vent'anni, il miglioramento della gestione medica, grazie all'introduzione di farmaci innovativi, come i farmaci biologici, ha modificato notevolmente la prognosi per i pazienti reumatoidi.

Tuttavia, il successo nell'applicazione dei farmaci biologici per AR non sminuisce il ruolo del chirurgo nell'esecuzione di interventi ricostruttivi, perché ci sono casi in cui questi farmaci vengono somministrati troppo tardi nelle diverse fasi della malattia o semplicemente non hanno l'effetto desiderato in particolari pazienti<sup>3</sup>. Appare evidente la necessità di una collaborazione tra reumatologi e chirurghi della mano, che purtroppo spesso hanno opinioni diverse riguardo alle indicazioni, all'efficacia e ai risultati della chirurgia della mano reumatoide<sup>5,6</sup>.

Alcuni reumatologi, in generale, considerano il ricorso alla chirurgia della mano come un fallimento del trattamento medico piuttosto che coinvolgere la chirurgia della mano come partner nella gestione complessiva del paziente reumatico. Per questo motivo, molti pazienti con AR vengono indirizzati tardivamente a un consulto di chirurgia della mano.

## Materiali e metodi

In questo studio osservazionale retrospettivo sono stati analizzati i pazienti che hanno eseguito un passaggio ambulatoriale, dal 1° gennaio 2016 al 30 giugno 2023 (7 anni e 6 mesi), presso la S.C. Reumatologia dell'Ospedale Molinette e presso la S.C. Ortopedia e Traumatologia 2 - Chirurgia della Mano del CTO di Torino, AOU Città della Salute e della Scienza di Torino, con diagnosi di patologia reumatica e diagnosi di patologia agli arti superiori legata alla patologia reumatica stessa; è stata valutata la terapia farmacologica, proposta dal reumatologo, e il trattamento, cruento o incruento, consigliato dal chirurgo della mano.

## Risultati

I pazienti reclutati che rispettavano i criteri d'inclusione sono stati 255 (197 femmine, 58 maschi), di questi, 96 sono stati sottoposti a trattamento ortopedico incruento, farmacologico, fisioterapico o terapia infiltrativa, mentre 159 sono stati indirizzati verso un trattamento chirurgico. I pazienti con diagnosi di AR erano 57, per 40 di questi è stata posta indicazione chirurgica (Tab. I).

Gli interventi di chirurgia della mano, 159 totali, a cui sono stati sottoposti i pazienti affetti da AR sono stati i seguenti: apertura canale carpale (35; 22%), artrodesi (25; 16%), trapeziectomia e tenoplastica (21; 13%), sinoviectomia e tenolisi (16; 10%), exeresi di neoformazioni (13; 8%), apertura della puleggia A1 (12; 7,5%), sostituzioni protesiche (11; 7%), tenodesi e transfer tendinei (11; 7%), neurolisi del nervo ulnare e altri interventi sul gomito (7; 4,5%), regolarizzazione delle dita (5; 3%) e resezione della prima filiera del carpo con RCPI (3; 2%) (Tab. II).

Tabella I. Analisi statistica.

Pz con diagnosi ortopedica e reumatologica		255
<b>Trattamento increuento</b>		<b>96</b>
Sd fibromialgica		21
AR		17
Artrite psoriasica		15
Sclerosi sistemica		8
Polimialgia reumatica		3
LES		3
Altro		29
<b>Trattamento cruento</b>		<b>159</b>
AR		40
Artrite psoriasica		34
Sd fibromialgica		19
Polimialgia reumatica		10
LUPUS		7
Sclerosi sistemica		5
SSJ		4
Artrite gottosa		2
Altro		38

Tabella II. Interventi chirurgici eseguiti.

Interventi chirurgici eseguiti		
Apertura tunnel carpale	35	22%
Artrodesi	24	16%
Trapeziectomia e tenoplastica	21	13%
Sinoviectomia e tenolisi	16	10%
Rimozione neoformazioni e biopsie	13	8%
Apertura pulegge	12	7,5%
Sostituzione protesica MF/IP	11	7%
Tenodesi e transfer tendinei	11	7%
Neurolisi n. ulnare e altri interventi gomito	7	4,5%
Regolarizzazione dita	5	3%
RCPI	3	2%
TOT	158	

## Discussione

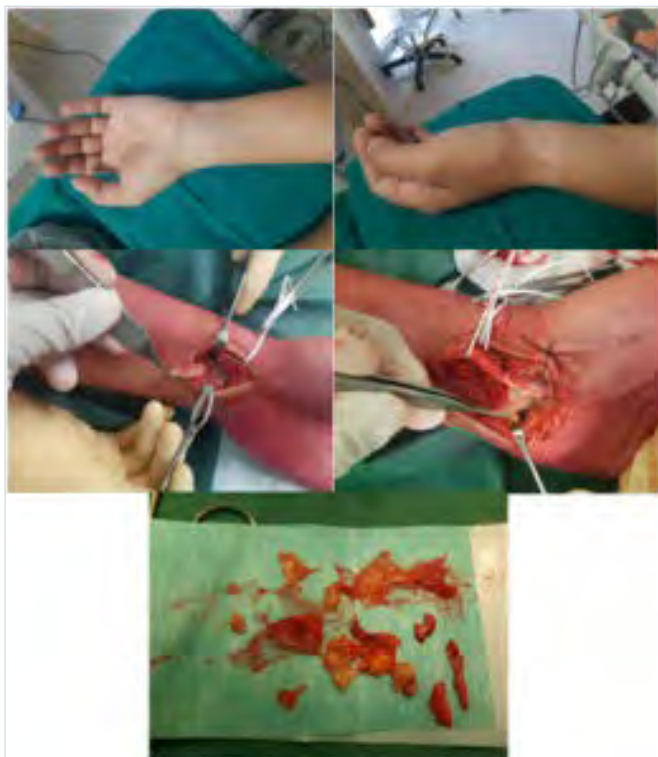L'AR è una patologia cronica ad elevato impatto sociosanitario, in ragione sia del suo carattere progressivo e disabilitante che degli elevati costi sociali diretti e indiretti. L'aspetto cronico e invalidante di tale malattia, che condiziona in maniera negativa diversi settori della vita quotidiana, lavorativa e sociale, rende necessario un corretto approccio diagnostico e un precoce intervento terapeutico. Un'azione terapeutica precoce può ritardare notevolmente il decorso della patologia e migliorare sensibilmente le prospettive e la qualità di vita del paziente.

Sebbene il numero di interventi chirurgici alla mano sia diminuito di circa un terzo negli ultimi 20 anni, il numero complessivo di procedure per i pazienti osteoartritici è aumentato<sup>7,8</sup>. I nuovi farmaci migliorano la qualità di vita dei pazienti, aumentando il loro livello di partecipazione alle attività sociali e al lavoro. Pazienti, altamente motivati, hanno elevate esigenze non solo per il mantenimento e il recupero della funzionalità ma danno molta importanza all'aspetto delle loro mani, pertanto, tendono a richiedere maggiormente un approccio chirurgico oltre che farmacologico<sup>9</sup>. Meno del 50% dei pazienti raggiunge una remissione completa con il trattamento farmacologico, e nonostante il raggiungimento di un adeguato sollievo dal dolore, l'infiammazione continua e può causare inevitabilmente danno articolare, fenomeno definito in letteratura "distruzione silenziosa", caratterizzato da una residua attività di malattia in una o più articolazioni o a carico dei tendini, con conseguente necessità di ricorrere a interventi chirurgici<sup>10</sup>.

Essendo caratterizzata dalla mancanza di remissione spontanea senza gestione medica, la malattia di solito porta a progressivo deterioramento della funzione della mano. L'inizio della terapia nelle prime fasi della malattia ha dimostrato di prevenire la progressione radiografica, la maggior parte della quale si verifica entro i primi mesi dalla malattia. Prevenire il danno in una fase precoce di malattia e iniziare tempestivamente il trattamento orto reumatologico è fondamentale per preservare la funzione articolare; questo è raggiungibile solo grazie ad una stretta collaborazione tra il chirurgo della mano e il reumatologo.

Le principali procedure chirurgiche per trattare l'AR includono trattamenti proflattici, quali la sinoviectomia articolare e la tenosinoviectomia, e terapeutici, quali l'artroplastica, la riparazione tendinea, l'artrodesi e la sostituzione protesica. Nelle fasi iniziali, interventi maggiormente considerati sono la tenosinoviectomia, l'artrosinoviectomia e la decompressione del nervo mediano<sup>11</sup>. La sinoviectomia è indicata quando la malattia è sotto controllo medico, senza deformità strutturate o alterazioni ossee, e quando la sinovite persiste dopo trattamenti farmacologici o cicli di corticosteroidi della durata di almeno 6-9 mesi (Fig. 1).

Le rotture tendinee sono comuni a causa sia dell'attrito con

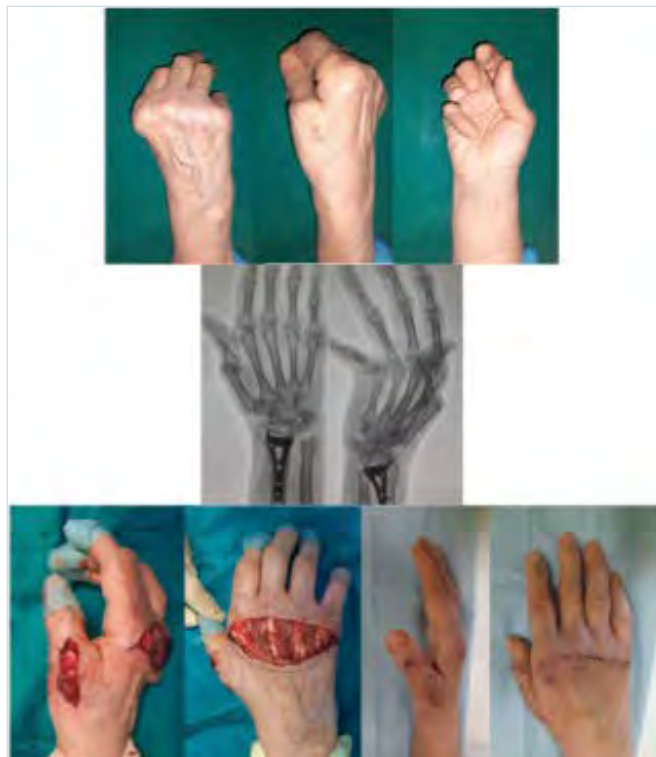

**Figura 1.** Sinoviectomia dei tendini flessori in trattamento farmacologico; paziente inviato dal reumatologo per persistenza della sinovite reattiva evidenziata all'ecografia.

sporgenze ossee, derivate dall'instaurarsi delle deformità e del danno articolare, che da invasioni del panno sinoviale. In tal caso il trasferimento tendineo è il trattamento di scelta per le rotture tendinee AR.

Gli interventi ricostruttivi al polso sono indicati quando i sintomi persistono dopo 6-9 mesi di trattamento conservativo e quando si manifestano le deformità. Le opzioni chirurgiche includono: la sinoviectomia, la resezione dell'epifisi distale dell'ulna secondo tecnica di Darrach con o senza artrodesi parziali radiocarpica, artrodesi della ARUD secondo tecnica di Sauve-Kapandji, artrodesi e sostituzione protesica del polso. La procedura di Darrach è indicata per pazienti anziani con dolore persistente e limitata prono-supinazione del polso<sup>12,13</sup>. La procedura Sauve-Kapandji, creando un'artrodesi tra testa dell'ulna e l'incisura sigmoidea del radio, è adatta a pazienti più giovani, con elevate esigenze funzionali e per quelli che hanno una traslocazione ulnare del carpo<sup>14</sup>.

Per pazienti con avanzate alterazioni radiografiche, l'artrodesi totale del polso è una soluzione affidabile per ridurre il dolore e migliorare la qualità della vita attraverso l'utilizzo di viti isolate, cambre, placche di varia morfologia, fili di Kirschner o chiodi di Steinmann, o mezzi di sintesi riassorbibili<sup>15,16</sup>. L'artrodesi parziale del polso è indicata nel caso in cui le



**Figura 2.** Paziente con AR trattata con intervento chirurgico di ricentrimento estensori delle dita lunghe, artrodesi MF I dito, artrorisi IPD V dito, impianto di protesi MF V dito BRM size 2. Paziente attualmente in attesa di intervento di release intrinseci sec. Littler e sostituzione protesica delle MCF del II III IV raggio.

articolazioni medio-carpali non sono interessate da erosioni e deformità. La sostituzione protesica del polso offre un compromesso tra stabilità e motilità con remissione della sintomatologia dolorosa articolare, e con indicazioni estese a casi di malattia in stadio avanzato e nei pazienti con interessamento bilaterale. In ogni caso, è essenziale la terapia farmacologica per buon controllo dell'attività della malattia e assenza di sinoviti attive nel perioperatorio<sup>16</sup>.

Per quanto riguarda le metacarpofalangee (MCF), nelle fasi iniziali della malattia reumatoide, la sinoviectomia può essere sufficiente, talvolta associata a interventi sui tessuti molli. In caso di progressione della malattia, possono essere necessari interventi maggiori come la sostituzione protesica delle MCF. Le deformità delle dita, come il collo di cigno o deformità "en bottonnière", possono richiedere ricostruzioni e plastiche tendinee, ma negli stadi avanzati si ricorre alle artrodesi o alle sostituzioni protesiche (Fig. 2).

Alderman et al. hanno intervistato i membri della Società Americana per la Chirurgia della Mano e i membri dell'American College of Rheumatology e hanno riscontrato gran-

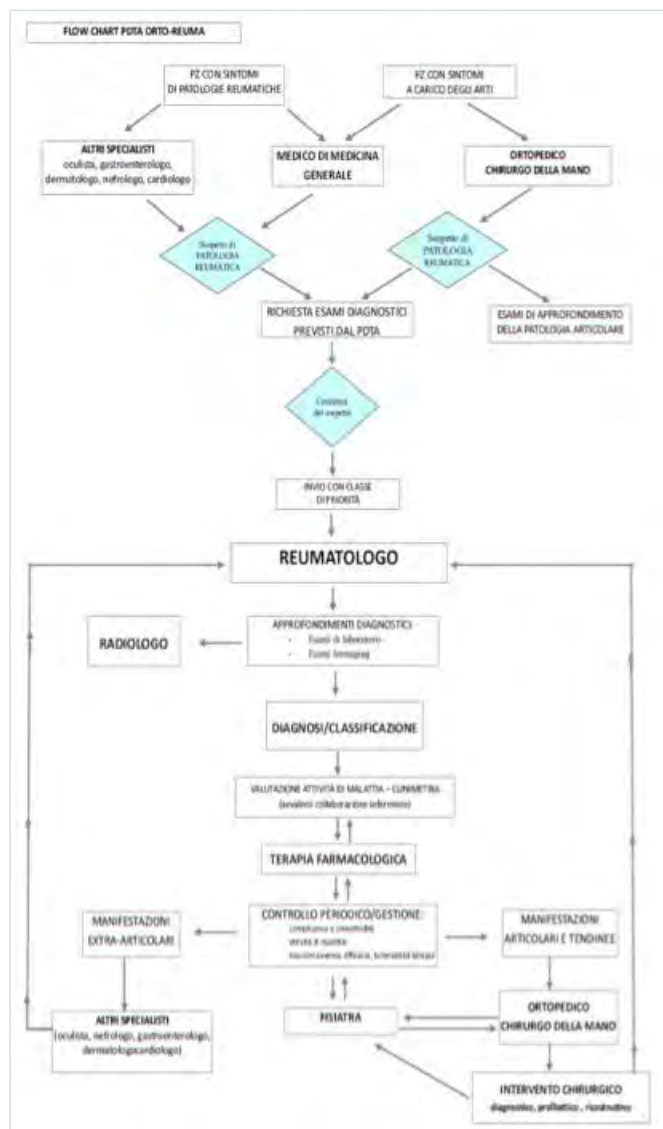


Figura 1. PDTA.

di differenze di opinioni sull'efficacia di alcune procedure chirurgiche <sup>5,17</sup>. Universalmente, l'efficacia delle procedure chirurgiche volte a migliorare la funzione e ad alleviare il dolore è stata valutata come più elevata dai chirurghi della mano che non dai reumatologi. Solo il 12,6% dei reumatologi ritiene che la sinovietomia articolare e tenosinovietomia abbiano un ruolo nella prevenzione o nel ritardo della malattia. Queste procedure hanno una finestra ottimale prima della rottura del tendine o della distruzione dell'articolazione, ma sono ancora viste solo come opzioni di salvataggio da molti reumatologi. Molti reumatologi preferiscono trattare i pazienti farmacologicamente il più a lungo possibile e percepiscono la chirurgia come un'opzione di salvataggio solo

negli stadi avanzati <sup>5,18</sup>. Inoltre, i reumatologi ritengono che i chirurghi della mano possano essere eccessivamente aggressivi nel loro approccio ai pazienti e troppo ottimisti sui benefici della chirurgia <sup>18,19</sup>. Al contrario, i chirurghi ritengono che i pazienti vengano inviati troppo tardi e che terapia medica venga prolungata fino agli stadi avanzati della malattia, pertanto la possibilità di ricostruire mani funzionalmente ed esteticamente accettabili diventa impossibile. Più della metà dei chirurghi ritiene che ci siano validi gli studi a sostegno dell'utilità delle procedure chirurgiche per la mano reumatoide; tuttavia, molti reumatologi sostengono esattamente il contrario. Per questo motivo, le indicazioni per le procedure ricostruttive della mano e dell'arto superiore per le deformità legate alla AR rimangono controverse tra reumatologi e chirurghi ed i tassi di intervento variano ampiamente <sup>18</sup>. Queste differenze hanno effetti misurabili sull'erogazione delle cure ai pazienti con AR. Ad esempio, meno del 20% dei chirurghi della mano e dei reumatologi valutano i pazienti con AR in un contesto multidisciplinare, nonostante le forti evidenze a sostegno di questo approccio <sup>20</sup>.

Appare evidente la necessità dell'utilizzo di un Percorso Diagnostico-Terapeutico-Assistenziale (PDTA) per le malattie reumatiche infiammatorie e auto-immuni con l'obiettivo di standardizzare criteri condivisi per la diagnosi, terapia ed assistenza dei pazienti affetti da tali malattie.

Il percorso di riferimento, che può consentire di valutare la congruità degli interventi svolti rispetto agli obiettivi ed alle risorse disponibili, attraverso la misura delle attività e degli esiti, potrebbe essere rappresentato graficamente dalla flowchart in Figura 3.

Il PDTA rappresenta uno strumento fondamentale che, attraverso la collaborazione multiprofessionale e multidisciplinare definisce gli obiettivi, i ruoli e gli ambiti di intervento; garantisce chiarezza delle informazioni al paziente e chiarezza dei compiti agli operatori; aiuta a migliorare la qualità, la costanza, la riproducibilità e l'uniformità delle prestazioni erogate; aiuta a prevedere e quindi ridurre rischi e complicanze; facilita la flessibilità e gli adattamenti ai cambiamenti consentendo di strutturare ed integrare attività ed interventi in un contesto in cui sono coinvolte diverse specialità, professioni e aree d'azione. Ne deriva la necessità di un'organizzazione a rete innovativa che permetta di razionalizzare l'impianto assistenziale e in grado di aumentare l'efficacia sanitaria e allo stesso tempo ridurne i costi.

## Conclusioni

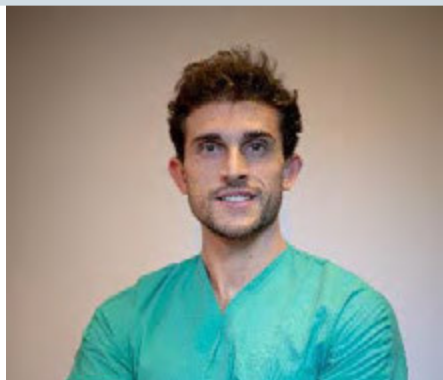Il trattamento chirurgico è chiaramente essenziale per migliorare la qualità di vita dei pazienti con mano reumatoide; tuttavia, l'indicazione all'intervento chirurgico e la decisione tra le varie opzioni di trattamento sono ancora questioni

complesse. Uno dei principali motivi è che l'AR può presentare diversi gradi di gravità e danneggiare le articolazioni in modo variabile da individuo a individuo. È utile delineare per ciascun paziente una sequenza di priorità di trattamento per pianificare una relazione a lungo termine. La collaborazione con i reumatologi di riferimento, che hanno una conoscenza approfondita della malattia generale del paziente, dei problemi psicosociali e dei requisiti funzionali, è utile per decidere se è necessario un intervento e che tipo di procedure possono e devono essere eseguite. L'approccio interdisciplinare tra reumatologo, ortopedico e fisiatra, seguendo un preciso Percorso Diagnostico-Terapeutico Assistenziale, può accelerare i tempi della diagnosi, riducendo il rischio di esami in eccesso e consentendo, al tempo stesso, di ottimizzare le scelte terapeutiche<sup>4,5,6,19,21</sup>.

La chirurgia della mano deve rimanere un partner della reumatologia nella cura coordinata dei pazienti con AR e di altre malattie reumatiche con localizzazione alla mano e all'arto superiore.

## Bibliografia

- 1 Chim HW, Reese SK, Toomey SN, et al. Update on the surgical treatment for rheumatoid arthritis of the wrist and hand. *J Hand Ther.* 2014;27(2):134-142. doi:10.1016/j.jht.2013.12.002
- 2 Countant F, Miossec P. Evolving concepts of the pathogenesis of rheumatoid arthritis with focus on the early and late stages. *Curr Opin Rheumatol.* 2020 Jan;32(1):57-63. [PMID: 31644463.
- 3 Chung KC Clinical Management of the Rheumatoid Hand, Wrist, and Elbow. Springer International Publishing; 2016. doi:10.1007/978-3-319-26660-2
- 4 Anderson RJ. Controversy in the Surgical Treatment of the Rheumatoid Hand. *Hand Clin.* 2011;27(1):21-25. doi:10.1016/j.hcl.2010.10.007
- 5 Alderman AK, Chung KC, Kim HM, et al. Effectiveness of rheumatoid hand surgery: contrasting perceptions of hand surgeons and rheumatologists. *J Hand Surg Am* 2003;28:3-11 [discussion: 12-3..
- 6 Alderman AK, Ubel PA, Kim HM, et al. Surgical management of the rheumatoid hand: consensus and controversy among rheumatologists and hand surgeons. *J Rheumatol* 2003;30:1464-72..
- 7 Da Silva E, Doran MF, Crowson CS, et al. Declining use of orthopedic surgery in patients with rheumatoid arthritis? Results of a long term, population-based assessment. *Arthritis Rheum.* 2003;49(2):216-20. <https://doi.org/10.1002/art.10998>.
- 8 Kolling C, Herren DB, Simmen BR, et al. Changes in surgical intervention patterns in rheumatoid arthritis over 10 years in one centre. *Ann Rheum Dis.* 2009;68(8):1372-3. <https://doi.org/10.1136/ard.2008.100800>.
- 9 Waljee JF, Chung KC. Objective functional outcomes and patient satisfaction after silicone metacarpophalangeal arthroplasty for rheumatoid arthritis. *J Hand Surg [Am.].* 2012;37(1):47-54. <https://doi.org/10.1016/j.jhssa.2011.09.042>.
- 10 Chung KC, Nellans KW, Burns PB, et al. Patient expectations and long term outcomes in rheumatoid arthritis patients: results from the SARA (Silicone Arthroplasty in Rheumatoid Arthritis) study. *Clin Rheumatol.* 2014. <https://doi.org/10.1007/s10067-014-2775-z>.
- 11 Millender L, Nalebuff E, Albin R, et al. Dorsal tenosynovectomy and tendon transfer in the rheumatoid hand. *J Bone Joint Surg* 56A:601-610,1974.
- 12 Darrach W. Anterior dislocation of the head of the ulna. *Ann Surg* 1912;56:802-3.
- 13 Lau FH, Chung KC. William Darrach, MD: his life and his contribution to hand surgery. *J Hand Surg Am* 2006;31:1056-60.
- 14 Vincent KA, Szabo RM, Agee JM. The Sauve-Kapandji procedure for reconstruction of the rheumatoid distal radioulnar joint. *J Hand Surg Am* 1993;18:978-83.
- 15 Howard AC, Stanley D, Getty CJ. Wrist arthrodesis in arthritis. A comparison of two methods of fusion. *J Hand Surg* 1993;18B:377-380.
- 16 Barbier O, Saels P, Rombouts JJ, et al. Long-term functional results of wrist arthrodesis in rheumatoid arthritis. *J Hand Surg* 1999; 24B: 27-31.
- 17 Alderman AK, Chung KC, Demonner S, et al. The rheumatoid hand: a predictable disease with unpredictable surgical practice patterns. *Arthritis Rheum* 2002;47:537-42.
- 18 Glickel SZ. Commentary: effectiveness of rheumatoid hand surgery. *J Hand Surg.* 2003;28:12-3.
- 19 Burke FD, Miranda SM, Owen VM, et al. Rheumatoid hand surgery: differing perceptions among surgeons, rheumatologists and therapists in the UK. *J Hand Surg Eur Vol.* 2011;36: 632-41.
- 20 Alderman AK, Chung KC, Kim HM, et al. Effectiveness of rheumatoid hand surgery: contrasting perceptions of hand surgeons and rheumatologists. *J Hand Surg Am.* 2003;28(1):3-11.
- 21 Alderman AK, Ubel PA, Kim HM, et al. Surgical management of the rheumatoid hand: consensus and controversy among rheumatologists and hand surgeons. *J Rheumatol.* 2003;30:1464-72.



# Iniziativa e fantasia in microchirurgia d'urgenza: decisioni e strategie intraoperatorie nei traumi complessi della mano

*Initiative and imagination in emergency microsurgery: intraoperative decisions and strategies in complex hand trauma*

**Alessandro Grondona<sup>1,2</sup>, Carlo Rossello<sup>1</sup>, Davide Greco<sup>1</sup>, Maria Concetta Rivellino<sup>1</sup>, Vittorio Seghezze<sup>1</sup>, Elisabetta Esposito<sup>1</sup>, Matteo Formica<sup>2</sup>, Andrea Zoccolan<sup>1</sup>**

<sup>1</sup> Centro Regionale Chirurgia della mano Ospedale San Paolo Savona, Savona (SV); <sup>2</sup> Clinica Ortopedica IRCSS Ospedale Policlinico San Martino Genova, Genova

#### Corrispondenza:

Grondona Alessandro  
dott.alessandrogrondona@gmail.com

#### Conflitto di interessi

Gli Autori dichiarano di non avere alcun conflitto di interesse con l'argomento trattato nell'articolo.

**Come citare questo articolo:** Grondona A, Rossello C, Greco D, et al. Iniziativa e fantasia in microchirurgia d'urgenza: decisioni e strategie intraoperatorie nei traumi complessi della mano. Rivista Italiana di Chirurgia della Mano 2024;61:18-23. <https://doi.org/10.53239/2784-9651-2024-4>

© Copyright by Pacini Editore Srl



OPEN ACCESS

L'articolo è OPEN ACCESS e divulgato sulla base della licenza CC BY-NC-ND (Creative Commons Attribuzione - Non commerciale - Non opere derivate 4.0 Internazionale). L'articolo può essere usato indicando la menzione di paternità adeguata e la licenza; solo a scopi non commerciali; solo in originale. Per ulteriori informazioni: <https://creativecommons.org/licenses/by-nc-nd/4.0/deed.it>

#### Riassunto

I traumi complessi della mano richiedono la gestione multi tissutale microchirurgica in urgenza di strutture vascolari e nervose fortemente danneggiate o addirittura non riparabili. In questi casi la sfida per il micro chirurgo consiste nell'attingere da tutto il proprio bagaglio di conoscenze ed esperienza tecnica in modo duttile adattandosi alle condizioni e alle complessità locali con l'intento di ricreare un'anatomia ormai compromessa. In questo studio vengono rianalizzate all'interno di una casistica più ampia le strategie microchirurgiche ricostruttive ideate nei casi più complessi/particolari gestiti in urgenza presso il nostro centro.

**Parole chiave:** strategie microchirurgiche, lesioni complesse multi tissutali, ricostruzione in urgenza

#### Summary

*Complex hand traumas require urgent multi-tissue microsurgical management of heavily damaged or even unrepairable vascular and nervous structures. In these cases, the challenge for the micro surgeon consists in drawing from all his knowledge and technical experience in a flexible way, adapting to local conditions and complexities with the aim of recreating a now compromised anatomy. In this study, the reconstructive microsurgical strategies devised in the most complex cases managed urgently at our center are re-analysed within a larger series of cases.*

**Key words:** microsurgical strategies, complex multi-tissue lesions, emergency reconstruction

## Introduzione

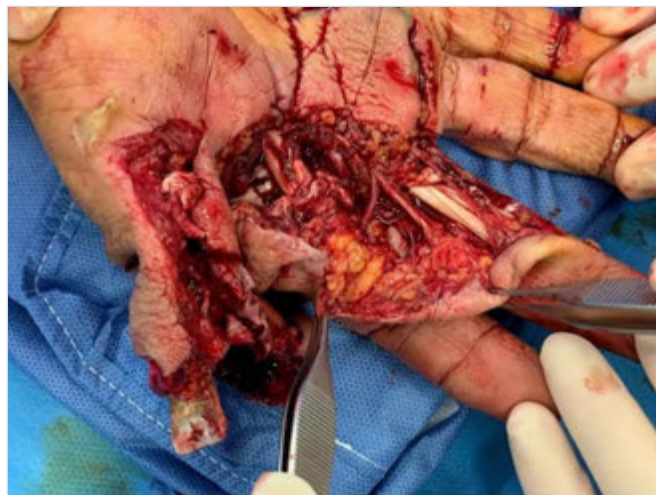Nei traumi complessi della mano è fondamentale eseguire un bilancio completo ed accurato delle lesioni. Devono altresì essere considerati fattori intrinseci al paziente quali le eventuali comorbidità, l'età, il sesso, il tipo di lavoro e le sue aspettative di recupero. Fondamentale è indagare anche il meccanismo traumatico, infatti lacerazioni, avulsioni, schiacciamenti, livelli multipli di lesione sullo stesso segmento, avranno una prognosi sfavorevole ed influenzeranno la scelta chirurgica. Lo studio del paziente in toto e della "personalità" della lesione sono quindi aspetti fondamentali, anche in considerazione delle prospettive di recupero funzionale. Il chirurgo potrà far fronte a questa variabilità di fattori ed a "mettere insieme i pezzi" grazie alla conoscenza, all'esperienza ed anche grazie alla propria fantasia, per eseguire tecniche chirurgiche adatte alle condizioni e necessità specifiche di quel singolo caso.

## Materiali e metodi

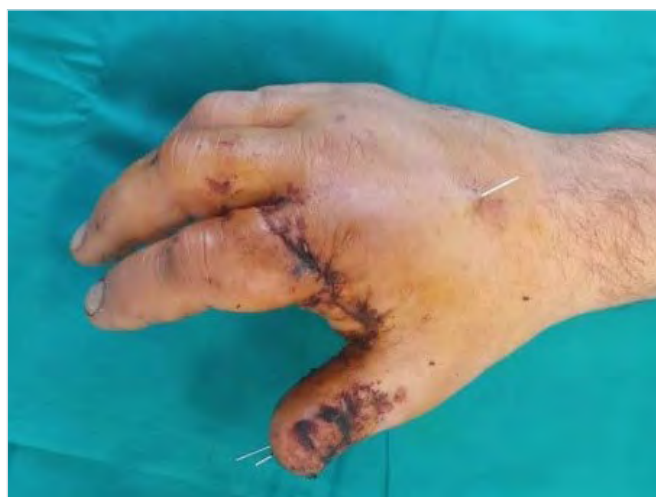Dal Gennaio 2020 a Dicembre 2022 presso il nostro centro sono state gestite 78 urgenze vascolari di mano e di avambraccio con rivascularizzazione microchirurgica e gestione delle lesioni associate nervose e multi tissutali. Molti di questi casi hanno richiesto agli operatori particolare impegno nell'ideazione e nella realizzazione di strategie operative microchirurgiche e ricostruttive in urgenza. Fra questi sono stati selezionati 5 casi, alcuni scelti per la particolarità della lesione, altri invece sono stati scelti poiché hanno richiesto maggior inventiva ed adattamento dell'atto chirurgico in relazione alle condizioni locali.

### **CASO 1: neurorrafia TL n. collaterale radiale su n. collaterale ulnare**

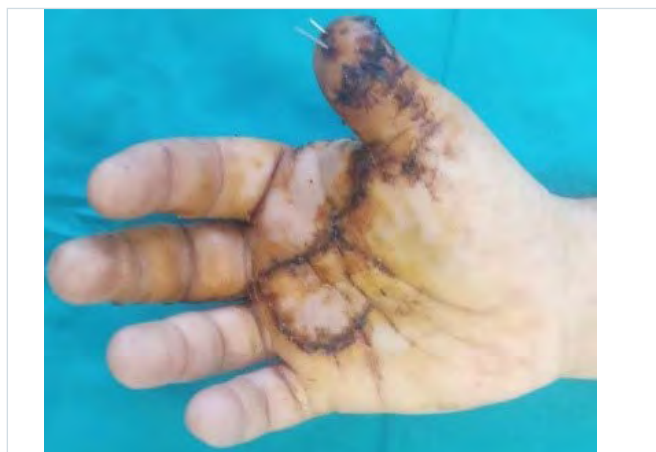Uomo, 38 anni, trauma da schiacciamento mano destra (mano dominante) (Fig. 1) con grave interessamento tessuti molli e distruzione ossea p2 e p1, subamputazione di p2, distruzione del collaterale radiale al pollice; al secondo dito distruzione testa secondo mc, ferite a lembo multiple palmari e dorsali con contusione del fascio vascolo nervoso collaterale (vnc) ulnare e strappamento del collaterale radiale (cr), al terzo dito contusione dei fasci vnc e ferite a lembo multiple. Durante l'intervento chirurgico in urgenza si è reso necessario l'abbandono della p2 del pollice non vascularizzata e distrutta. L'atto chirurgico più interessante è stato, dato il grave danno ai tessuti molli e del nervo collaterale radiale (che risultava lacerato dallo strappamento), l'utilizzo del lembo a base ulnare contenente fascio collaterale ulnare integro e con sensibilità conservata per ottenere una buona copertura del moncone di amputazione, ma soprattutto sensibile (Figg. 2 e 3). Si è quindi eseguito una neurorrafia termino laterale in nylon 8.0 del moncone ditale di ncr su ncu in continuità.



**Figure 1.** Bilancio lesionale pre operatorio in urgenza.



**Figure 2.** Risultato ricostruttivo post operatorio dorsale.



**Figure 3.** Risultato ricostruttivo post operatorio volare.

**CASO 2: trauma trans metacarpale con interruzione arcata palmare**

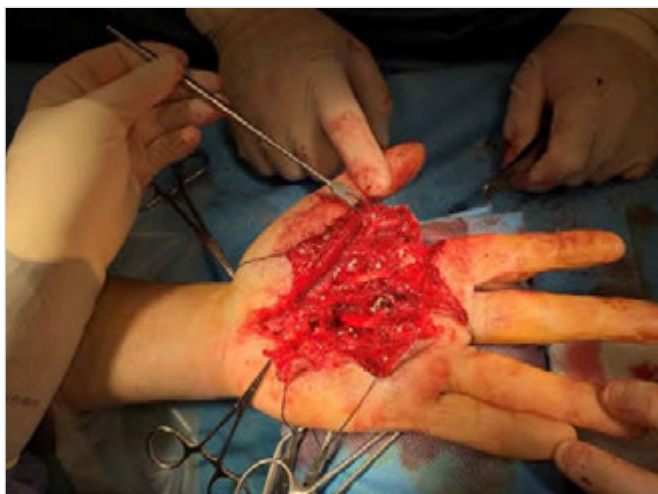
*Prelievo di cefalica, innesto ad y tra arcata profonda e le 2 collaterali, con anastomosi termino terminali (TT) e termino laterali (TL)*

Uomo, 43 anni, lesione complessa multi tissutale mano sinistra (non dominante) da sega circolare con frattura esposta scomposta della testa del II osso metacarpale, lesione completa tendini fs e fp secondo e terzo dito in zona 3, lesione completa del fascio vnc radiale del secondo dito e comune al secondo e terzo raggio e comune al terzo e quarto raggio. Durante questo intervento, data la perdita di sostanza dei vasi arteriosi del tronco comune del III-IV dito e del II-III dito

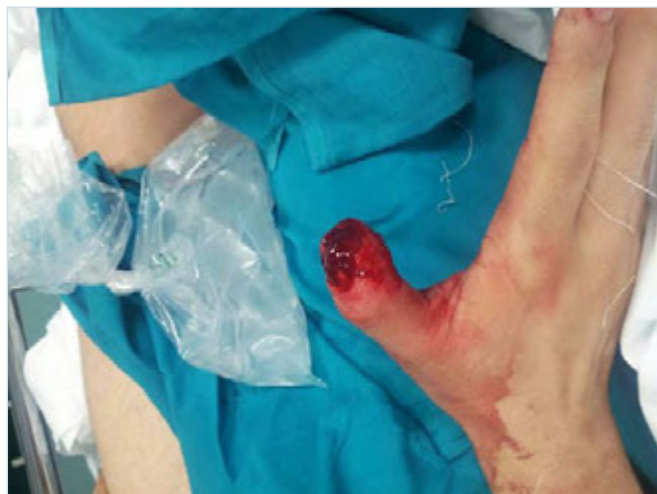(Fig. 4), è stato eseguito un prelievo di vena volare al polso di 10 cm con biforcazione a y da utilizzare come innesto. Si è eseguito quindi sutura dell'innesto al moncone prossimale del tronco comune arterioso tra III-IV dito in nylon 8.0. Si è anastomizzata distalmente la biforcazione ai tronchi arteriosi comuni del II-III e III-IV dito (Fig. 5). Al termine ripresa del flusso ematico, prove di pervietà positive.

**CASO 3: pollice, ordine di ricostruzione invertito**

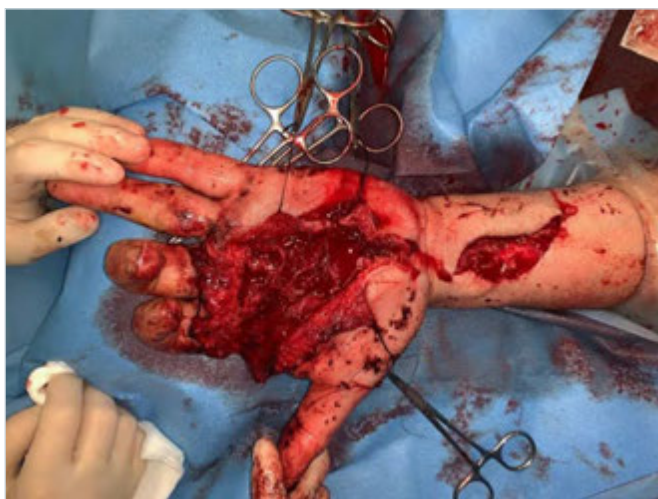Uomo, 36 anni, lesione da falchetto con fingertip lesion<sup>2</sup> (Tamaï<sup>3</sup> zona 1, Ishikawa<sup>4</sup> zona 2) al primo dito della mano destra (dominante) (Fig. 6-7). In questo caso si è reso necessario invertire l'ordine della procedura chirurgica standard<sup>5,6</sup>, infatti come prima procedura è stata eseguita una sutura



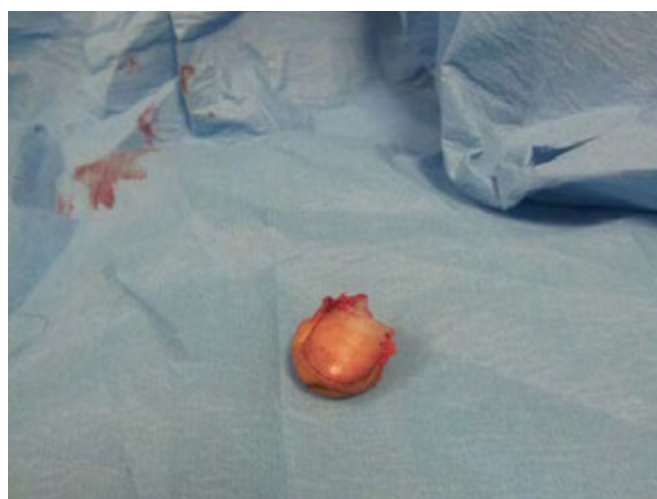**Figure 4.** Lesione completa del tronco arterioso comune.



**Figure 6.** Lesione ultra distale pollice.

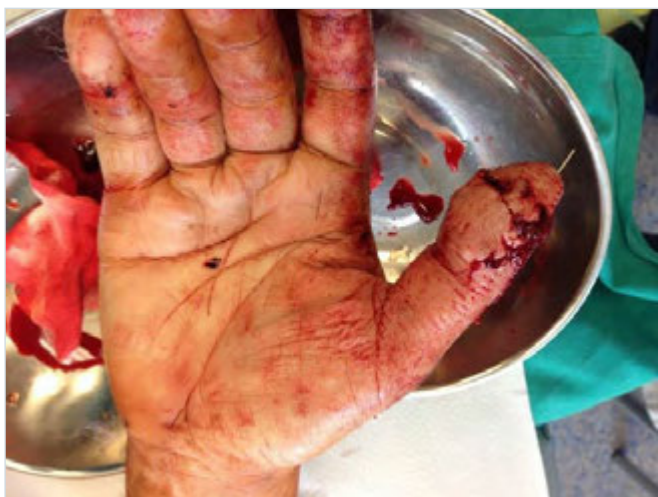

**Figure 5.** Innesto ad Y di vena cefalica.

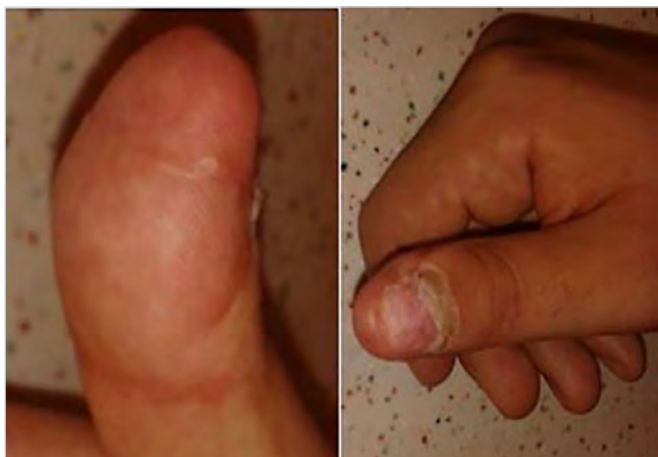

**Figure 7.** Apice amputato.





**Figure 8.** Stabilizzazione ossea come ultimo step chirurgico.

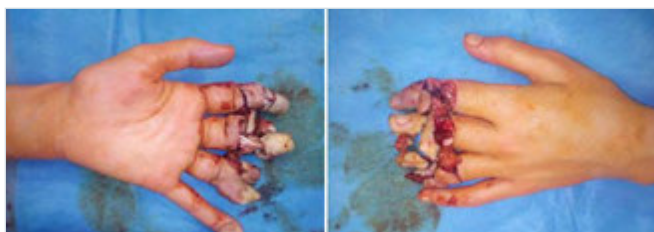

**Figure 9.** Risultato clinico ai 12 mesi post op.

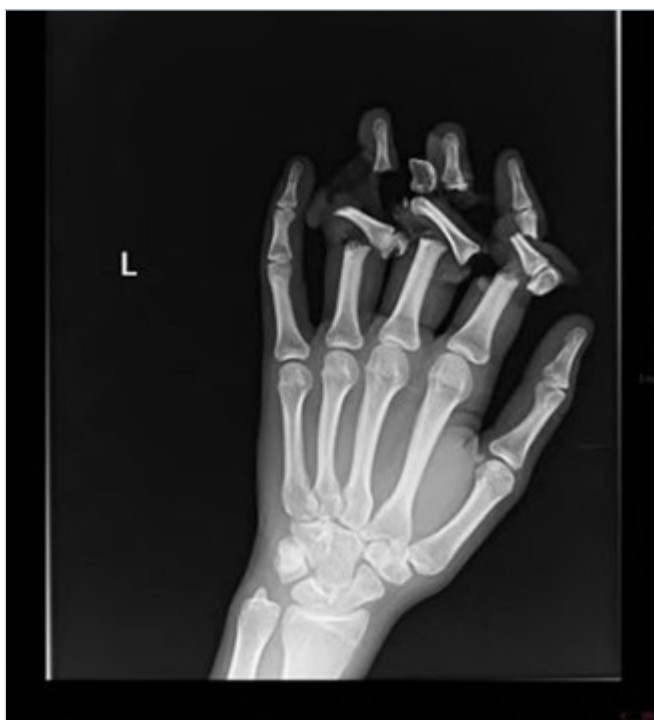lasca di stabilizzazione dei tessuti molli poi previo isolamento di moncone arterioso prossimale e distale è stata eseguita arteriorrafia del ramo comune anastomotico con nylon 11/0 (5 punti). Solo alla fine è avvenuta la sintesi ossea a minima ed incisioni di scarico al letto ungueale (Fig. 8). Al follow-up a 12 mesi (Fig. 9), il paziente aveva ripreso completamente l'attività lavorativa precedentemente svolta, Kapandji 10, Weber test 11 mm, no disestesia e lieve intolleranza al freddo<sup>7</sup>. Il paziente riferiva un'ottima soddisfazione personale.

#### **CASO 4: soluzioni limitate, dito in accorciamento**

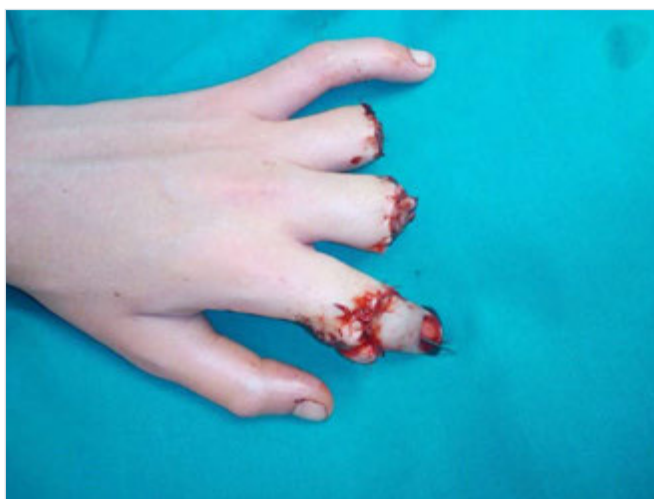Donna, 20 anni, trauma da strappamento (macchina del gelato) con amputazione II-III e IV dito della mano sinistra (non dominante) (Fig. 10-11). A causa della grave compromissione dei tessuti digitali del III e del IV dito con devascularizzazione completa e perdita di sostanza (pds) dei tessuti nobili si è dovuto procedere a regolarizzazione di necessità alla testa della p1 e copertura con lembi cutanei volari residui.



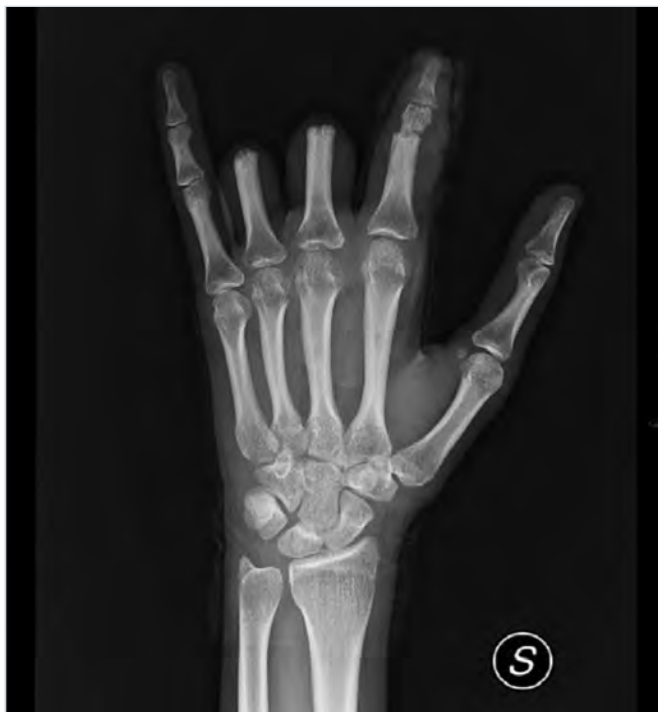**Figure 10.** Trauma da strappamento multidigitale.



**Figure 11.** Rx pre op.



**Figure 12.** Regolarizzazione e sintesi in accorciamento.

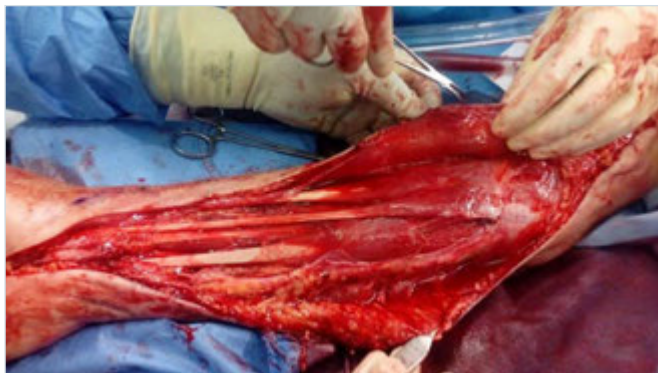

**Figure 13.** Rx 1 mese post op.

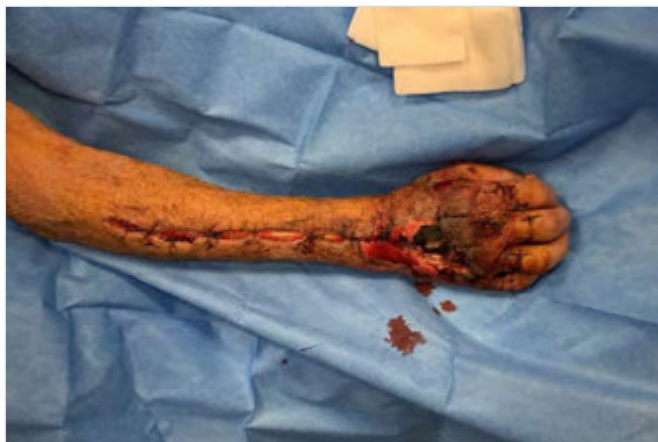Per quanto riguarda il II dito, si è asportata la porzione di p2 avulsa ed esposta e si è proceduto a sintesi in accorciamento della testa della p2 sulla diafisi di p1 stabilizzandola con due fili di k (Fig. 12-13). Si è eseguita poi arteriorrafia t-t dell'arteria collaterale radiale e anastomosi t-t di una vena collaterale volare con nylon 10-0 mediante ausilio di microscopio chirurgico.

**CASO 5: Grave infezione da puntura di spina di acacia**

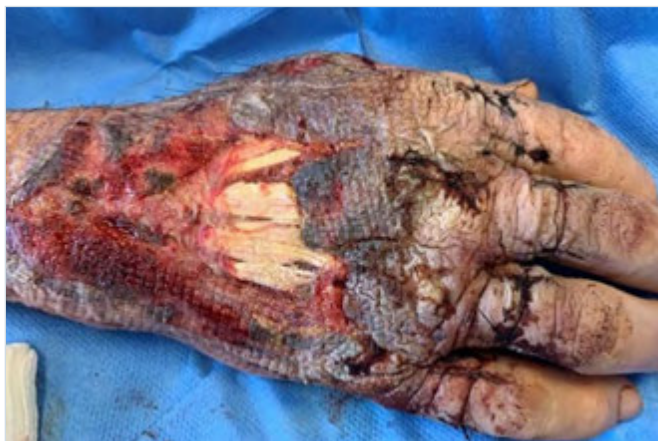Uomo, 80 anni, in anamnesi puntura da spina di acacia, 2 precedenti accessi in PS, giungeva alla nostra attenzione per gravissima infezione arto superiore destro ingravescente. In regime di urgenza è stato eseguito intervento chirurgico di



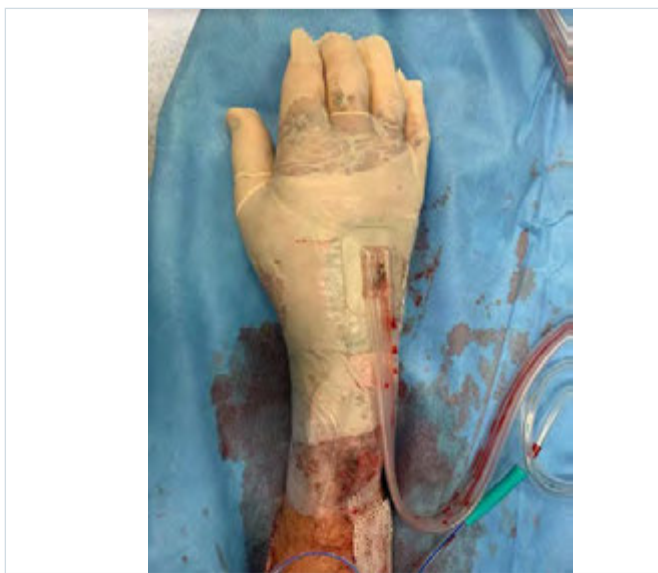**Figure 14.** Ampia bonifica del quadro settico.



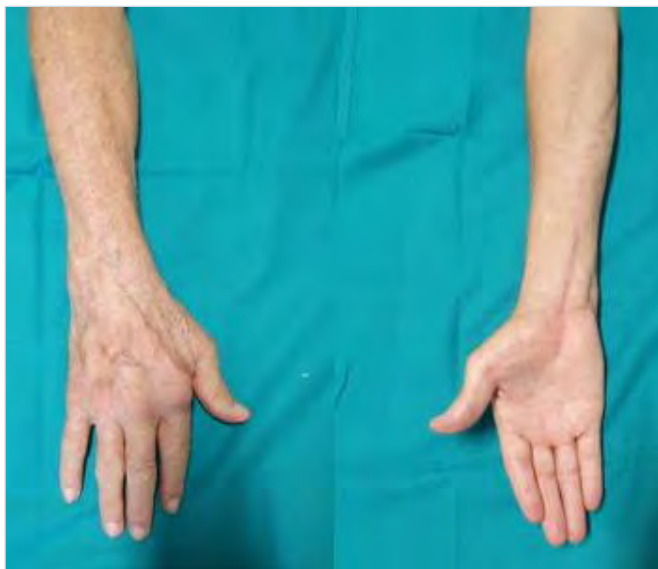**Figure 15.** Immediato post op



**Figure 16.** Aree necrotiche dorso mano con esposizione.



**Figure 17.** Utilizzo guanto modific ato per Va c Therapy.



**Figure 18.** Risultato clinico ai 12 mesi post op.

drenaggio, bonifica ed esecuzione tamponi microbiologici (Fig.14-15).

Durante il II tempo chirurgico è stata eseguita bonifica delle aree necrotiche superficiali dorso mano (Fig. 16). È interessante l'utilizzo del guanto chirurgico sterile per il posizionamento di medicazione in aspirazione vac (Fig. 17) sul dorso della mano a mantenere bonificata area di pds cutanea. Durante i successivi step chirurgici si è posizionato sostituto dermico integra double layer sul dorso della mano destra, innestato poi con prelievo a spessore parziale cutaneo da coscia con dermatomo a motore spessore 0.4 mm. Al follow-up a 12 mesi il paziente aveva ripreso le attività precedentemente svolte e riferiva una soddisfazione personale ottima (Fig. 18).

## Discussione

La gestione dei traumi complessi della mano richiede un'ampia conoscenza ed esperienza delle tecniche microchirurgiche. L'operatore grazie alla sua esperienza avrà una maggiore libertà decisionale intraoperatoria portando alla realizzazione di sempre nuove strategie microchirurgiche "free-style" adattabili all'unicità di ogni caso in base al bilancio lesionale del trauma, ridisegnando se necessario l'anatomia locoregionale vascolare.

## Bibliografia

- <sup>1</sup> Greulich M, Gubisch W, Reichert H. Die Tsuge-Naht. Experimentelle und klinische Erfahrungen [The Tsuge suture. Experimental and clinical experiences]. *Handchir Mikrochir Plast Chir.* 1990 Mar;22(2):59-63. German. PMID: 2186985.
- <sup>2</sup> Hattori Y, Doi K, Sakamoto S, et al. Fingertip Replantation. *Hand Surg Am.* 2007 Apr;32(4):548-55. doi: 10.1016/j.jhssa.2007.01.019.
- <sup>3</sup> Tamai S. Twenty years' experience of limb replantation-review of 293 upper extremity replants. *J Hand Surg* 1982;7:549-556.
- <sup>4</sup> Ishikawa K, Ogawa Y, Soeda H, et al. A new classification of the amputation level for the distal part of the finger. *J Jpn Soc Microsurg* 1990;3:54-62.
- <sup>5</sup> Dautel G. Technique for distal replantation. *Tech Hand Up Extrem Surg* 1999;3(2):80-6.
- <sup>6</sup> Tsai TM, McCabe SJ, Maki Y. A technique for replantation of the finger tip. *Microsurgery* 1989;10(1):1-4.
- <sup>7</sup> Hattori Y, Doi K, Ikeda K et al. A retrospective study of functional outcomes after successful replantation versus amputation closure for single fingertip amputations. *J Hand Surg Am.* 2006;31(5):811-8. doi: 10.1016/j.jhssa.2006.02.020



## Semplificazione dell'approccio ai traumi penetranti della mano: revisione della letteratura e proposta di gestione "fast-track"

*Making the approach to penetrating injuries of the hand simpler: literature review and "fast track" management proposal*

**Emiliano Bernuzzi<sup>1</sup>, Marco Borsetti<sup>2</sup>**

<sup>1</sup> Unità di chirurgia plastica e chirurgia della mano, Ospedale Nuovo di Legnano, Azienda Sociosanitaria Territoriale Ovest Milanese, Legnano; <sup>2</sup> Unità di Chirurgia plastica della mano e Microchirurgia, Ospedale Maria Vittoria di Torino, Azienda Sanitaria Locale "Città di Torino", Torino

### Corrispondenza:

Emiliano Bernuzzi  
E-mail: [emibernuzzi@gmail.com](mailto:emibernuzzi@gmail.com)

### Conflitto di interessi

Gli Autori dichiarano di non avere alcun conflitto di interesse con l'argomento trattato nell'articolo.

**Come citare questo articolo:** Bernuzzi E, Borsetti M. Semplificazione dell'approccio ai traumi penetranti della mano: revisione della letteratura e proposta di gestione "fast-track". Rivista Italiana di Chirurgia della Mano 2024;61:24-33. <https://doi.org/10.53239/2784-9651-2024-5>

© Copyright by Pacini Editore Srl



OPEN ACCESS

L'articolo è OPEN ACCESS e divulgato sulla base della licenza CC BY-NC-ND (Creative Commons Attribuzione - Non commerciale - Non opere derivate 4.0 Internazionale). L'articolo può essere usato indicando la menzione di paternità adeguata e la licenza; solo a scopi non commerciali; solo in originale. Per ulteriori informazioni: <https://creativecommons.org/licenses/by-nc-nd/4.0/deed.it>

### Riassunto

Le lesioni da impalamento sono lesioni infrequenti ad alta energia causate da corpi estranei che penetrano e rimangono interposti in un distretto corporeo della persona coinvolta. Nonostante la loro spettacolare presentazione, l'impalamento degli arti di rado costituisce un pericolo per la vita. La revisione della letteratura mostra che nella maggior parte dei casi queste lesioni hanno un esito favorevole senza complicanze intraoperatorie o postoperatorie. Ad oggi non esistono linee guida validate per il trattamento di questi traumi. Abbiamo analizzato 5 pazienti ricoverati nel nostro centro con lesioni da impalamento che coinvolgevano l'arto superiore. Tutti i casi sono stati trattati solo in anestesia locale. L'intervento è consistito in tutti i casi nella semplice estrazione retrograda o mediante derotazione del corpo estraneo. 4 pazienti sono stati curati con successo in Pronto Soccorso, solo uno è stato portato in sala operatoria. Non abbiamo avuto complicazioni intraprocedurali. 4 pazienti sono stati dimessi subito dopo l'intervento chirurgico e rivalutati presso l'ambulatorio entro 48 ore e poi a cadenza settimanale per escludere l'eventuale insorgenza di complicanze. Tutti i pazienti hanno avuto un recupero funzionale completo. La sempre crescente riduzione di risorse finanziarie impone di evitare qualsiasi procedura e ricovero non necessari al fine di razionalizzare risorse e personale e ridurre i tempi di esposizione tra pazienti e operatori sanitari. Riteniamo che le lesioni da impalamento in centri di riferimento di secondo livello possano essere trattate in sicurezza direttamente nel pronto soccorso a condizione che siano eseguiti un'esame obiettivo scrupoloso, una raccolta anamnestica dettagliata, uno studio radiologico adeguato e uno stretto follow-up ambulatoriale.

**Parole chiave:** corpo estraneo, mano, arto superiore, trauma penetrante

### Summary

*Impalement injuries are defined as uncommon high-energy lesions caused by foreign bodies penetrating and remaining interposed in body cavities or extremities. Despite their spectacular presentation impalement of the limbs are rarely life-threatening. The review of the*

*literature shows that in most cases these injuries usually have a favorable outcome without intraoperative or postoperative complications. To date there are no validated guidelines for the treatment of these injuries. We analyzed 5 patients who were admitted to our hospital with impalement injury involving the upper limb. All cases were treated with only local anesthetic. The surgery consisted in all cases in removing the foreign body by pulling or rotating it. 4 patients were treated successfully in the emergency department, only one was operated in the operating theatre. We experienced no intraoperative complication. 4 patients were discharged just after surgery and checked in the office within 48 hours and then on weekly basis to check for any emerging complication. All patients had full functional recovery. The ingrowing restricted availability of financial resources compels for the avoidance of any unnecessary procedure and hospitalization in order to rationalize resources and personnel and reduce time of exposure between patients and healthcare operators. We think that impalement injuries without neurovascular and tendon involvement in most cases can be safely treated directly in the emergency room in secondary referral hospitals with strict outpatient follow-up.*

**Key words:** foreign body, hand, upper limb, penetrating injury

## Introduzione

La complessità architettonica e le proprietà biomeccaniche della mano rendono ragione delle sue molteplici ed elegantissime possibilità funzionali. Qualunque situazione che ne alteri il delicato equilibrio morfostrutturale è alla base di sequele importanti per l'individuo e non ultimo per la società. Nonostante ciò i traumi della mano che si presentano presso i servizi di urgenza e d'emergenza sono spesso sottovalutati o trascurati (specie nel contesto del politrauma) essendo raramente condizioni impattanti sulla prognosi vitale. Il ritardo diagnostico o la mancata diagnosi di lesioni alle strutture nobili della mano sono alla base di disabilità transitorie o permanenti con un impatto socioeconomico non trascurabile. Uno scrupoloso inquadramento e una corretta gestione iniziali pertanto hanno un ruolo fondamentale nella prevenzione o mitigazione di eventuali relinqui patologici. A seconda del tipo di lesione il paziente dovrà essere indirizzato al luogo di cura più idoneo, discernendo fra i casi che possono essere trattati presso presidi di primo livello e quelli che necessitano delle cure offerte da un centro di urgenza specializzato in chirurgia della mano<sup>1-3</sup>. Storicamente le lesioni traumatiche sono state suddivise in contusive e penetranti, queste ultime a loro volta classificate in ferite da taglio e ferite da arma da fuoco. Le lesioni da impalamento costituiscono una tanto rara quanto pittoresca forma di trauma penetrante. La letteratura al riguardo è piuttosto scarna, soprattutto per quanto concerne le transfissioni coinvolgenti gli arti e non esistono ad oggi protocolli validati di trattamento. In questo lavoro tratteremo la nostra esperienza in merito.

## Materiali e metodi

Dei casi di traumi penetranti coinvolgenti l'arto superiore trattati da Marzo 2017 a Settembre 2022 presso la nostra struttura abbiamo valutato retrospettivamente 5 casi di lesioni da impalamento presentatisi alla nostra attenzione

con il corpo estraneo visibile ancora in situ. Per ogni caso sono stati valutati età e sesso del paziente, dinamica e luogo dell'incidente, corpo estraneo coinvolto, sede e strutture anatomiche coinvolte, trattamento chirurgico, tipo di anestesia, insorgenza di complicanze, tempo di guarigione, grado di recupero funzionale.

## Casi clinici

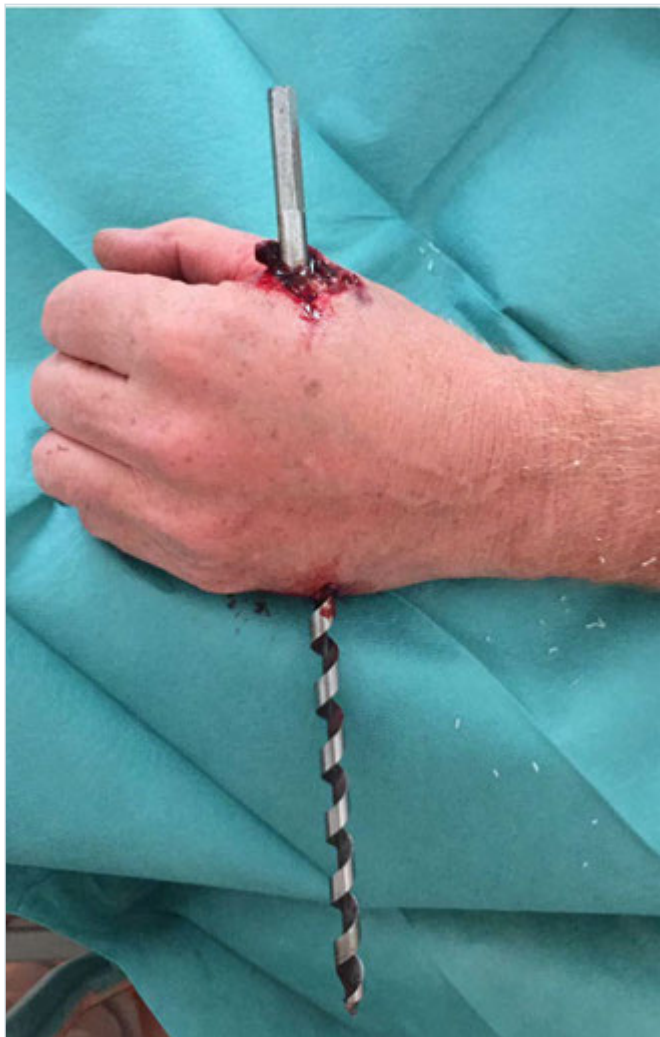### Caso 1

Signore di 65 anni inviato presso la nostra unità per trauma penetrante da punta di trapano avvenuto in ambito domestico. Il corpo estraneo era penetrato a livello del primo spazio interdigitale dorsale con fuoriuscita sul lato ulnare attraversando interamente il dorso della mano (Fig. 1).

Eseguita la routine preoperatoria il paziente è stato portato in sala operatoria dove in anestesia locale con ausilio di sedazione si è proceduto a rimozione del corpo estraneo a ritroso con rotazione in senso inverso a quello di ingresso. Mediante ripetizione intraoperatoria dell'esame obiettivo sono stati esclusi sopraggiunti deficit flessore-estensori. Mediante ausilio di ampliscopio sono state escluse fratture. Dopo rimozione non c'è stata ripresa di sanguinamento, pertanto dopo lavaggio della ferita si è proceduto alla chiusura immediata della stessa. Il tempo chirurgico complessivo è risultato di 20 minuti. Il paziente è stato dimesso al termine della procedura e rivalutato a 36 ore. Il post-operatorio è risultato privo di eventi di rilievo. La guarigione completa della ferita si è ottenuta in 11 giorni senza relinqui funzionali.

### Caso 2

Ragazzo di 20 anni caduto sulla punta di un palo di una recinzione metallica trafiggendosi la mano sinistra. Il corpo estraneo era penetrato a livello mediopalmare attraversando con tragitto obliquo il secondo spazio interosseo per fuoriuscire dorsalmente in corrispondenza delle teste di II e III metacarpo (Figg. 2-3).

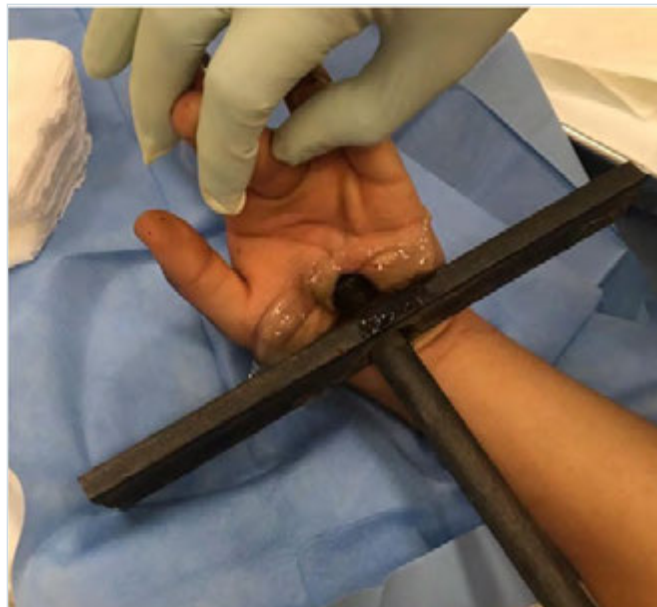

**Figura 1.** Caso 1 alla presentazione.

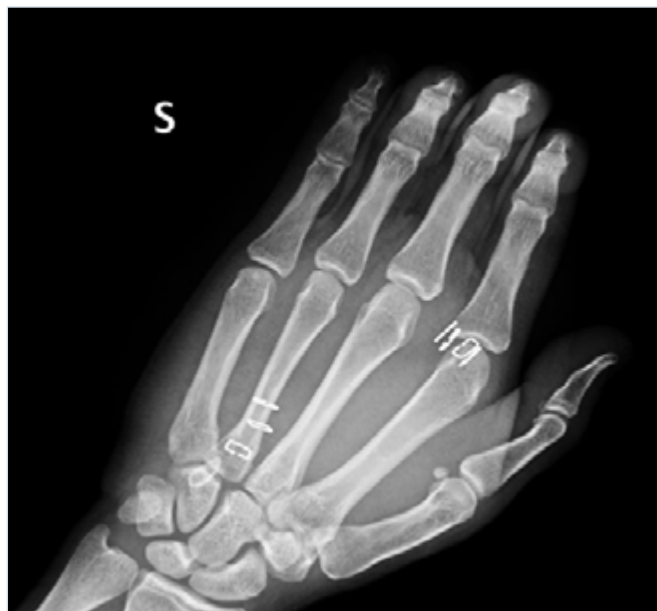

**Figura 2.** Caso 2 alla presentazione in DEA.

Inviato presso il Pronto Soccorso del nostro presidio ospedaliero in condizioni stabili con il corpo estraneo ancora in



**Figura 3.** Corpo estraneo in situ prima della rimozione.



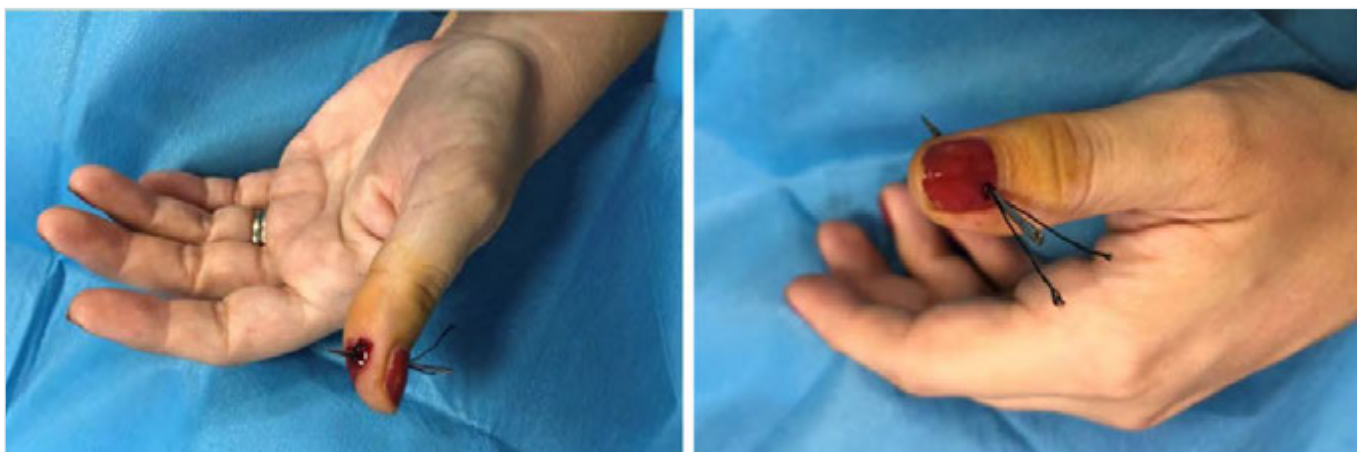**Figura 4.** Rx di controllo post-intervento.

situ, si è proceduto alla rimozione direttamente nell'ambulatorio del DEA in anestesia locale con ausilio di sedazione. Alla fine della procedura non si sono evidenziati sanguinamenti, né deficit vasolo-nervosi, né fratture all'Rx di controllo. In via precauzionale il paziente è stato mantenuto in DEA per osservazione. Alla rivalutazione a 12 ore il paziente ha

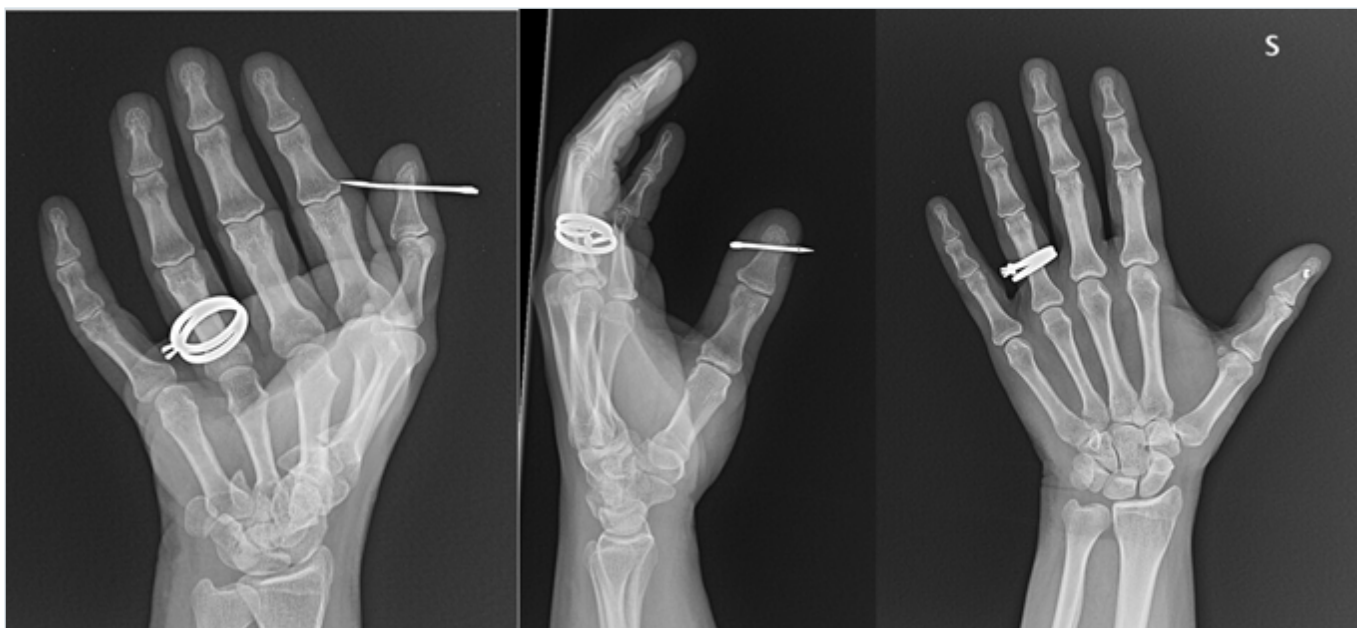sviluppatosi ipoestesia del III dito pertanto si è proceduto in sala operatoria in anestesia plessica ad esplorazione della ferita rilevando segni di contusione del ramo del nervo mediano per il III dito senza soluzioni di continuità. In assenza di ulteriori lesioni tendinee/ossee (Fig. 4) si è proceduto a chiusura della ferita e dimissione al domicilio del paziente. Il decorso post-operatorio iniziale è risultato scevro da complicanze. A 15 giorni il paziente ha avuto una deiscenza superficiale della ferita, trattata ambulatorialmente in anestesia locale. A 29 giorni la ferita era guarita. L'esame obiettivo non mostrava alcun segno di deficit funzionale.

### Caso 3

Signora di 35 anni presentatasi presso il DEA per ferita penetrante transossea da ago di macchina da cucire a livello della falange distale del pollice sinistro (Fig. 5). L'esame obiettivo non mostrava deficit sensitivi, gli esami radiografici avevano escluso fratture (Fig. 6). Direttamente nell'ambulatorio del DEA si è proceduto previa anestesia locale a rimozione in senso retrogrado del corpo estraneo. La signora è stata rivalutata ambulatorialmente a 36 ore con quadro clinico invariato e istruita sulla gestione della ferita.



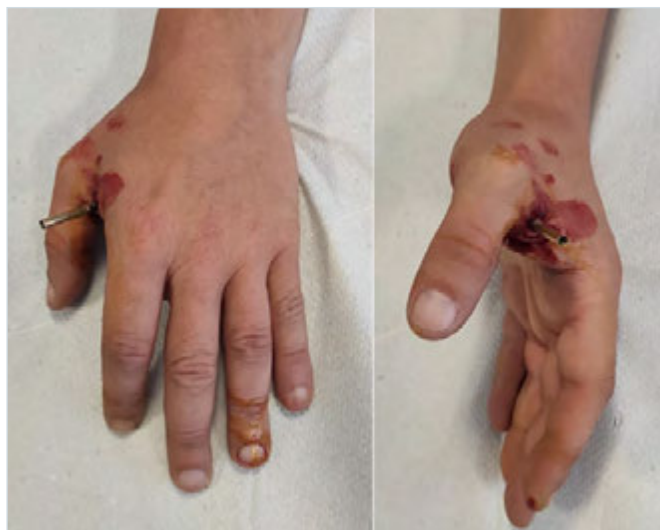**Figura 5.** Caso 3 alla presentazione presso il DEA.



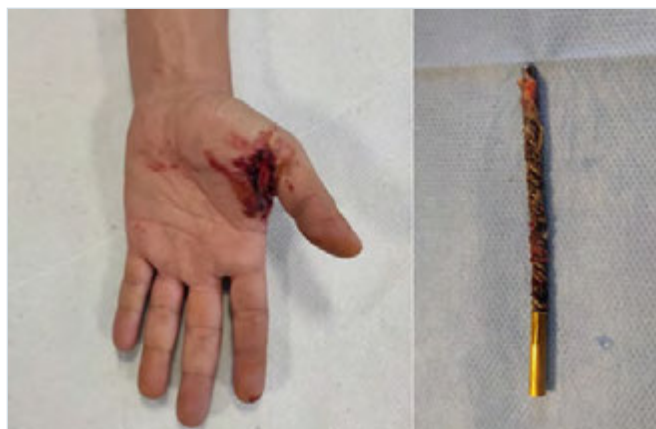**Figura 6.** Radiografie che mostrano la penetrazione transossea attraverso la falange distale del pollice.

**Caso 4**

Signore di 44 anni presentatosi presso il DEA con uno scovolo da fucile conficcato a livello del primo spazio interdigitale della mano sinistra (Figg. 7-8). All'esame obiettivo il paziente non presentava deficit flesso-estensori né vascolo-nervosi. Si è proceduto in campo sterile e previa anestesia locale a rimozione in senso retrogrado del corpo estraneo e a rivalutazione clinica della funzionalità della mano. In assenza di sanguinamento (Fig. 9) si è proceduto a lavaggi multipli della ferita e a medicazione.



**Figura 7.** Caso 4 alla presentazione in DEA.



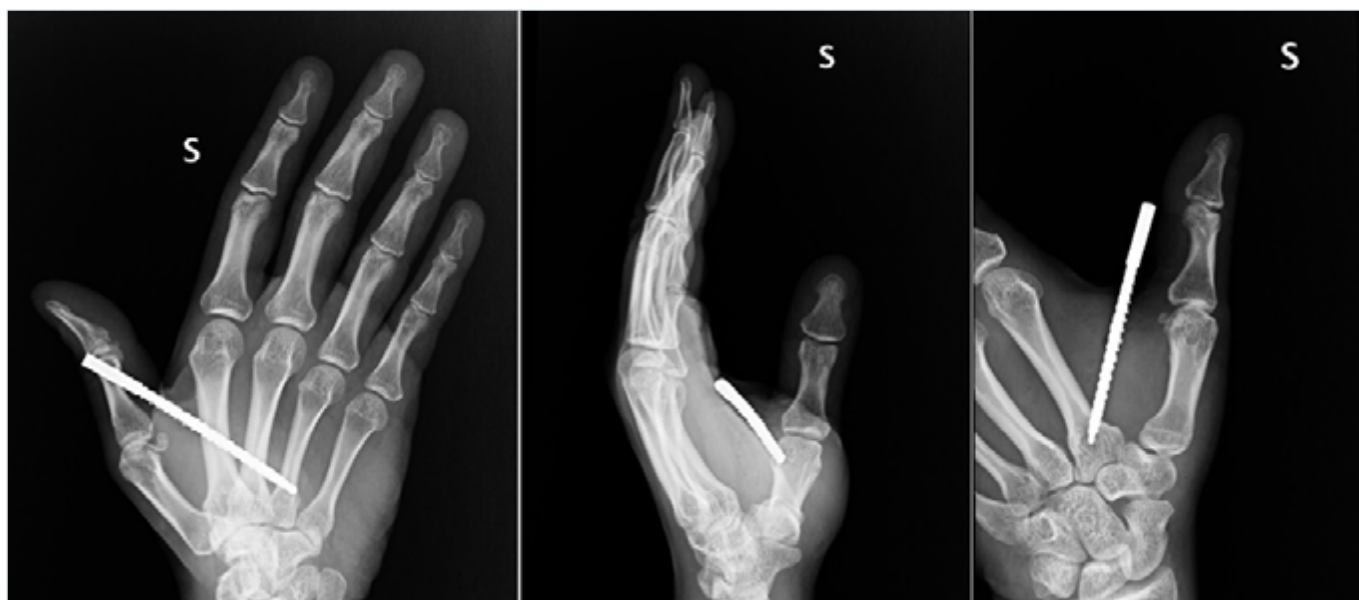**Figura 9.** Caso 4 dopo rimozione del corpo estraneo.

**Caso 5**

Signore di 49 anni inviato per lesione penetrante del terzo distale dell'avambraccio dal lato volo-ulnare con un maschio per filettatura impattato cadendo al domicilio durante il montaggio di un mobile (Fig. 11).

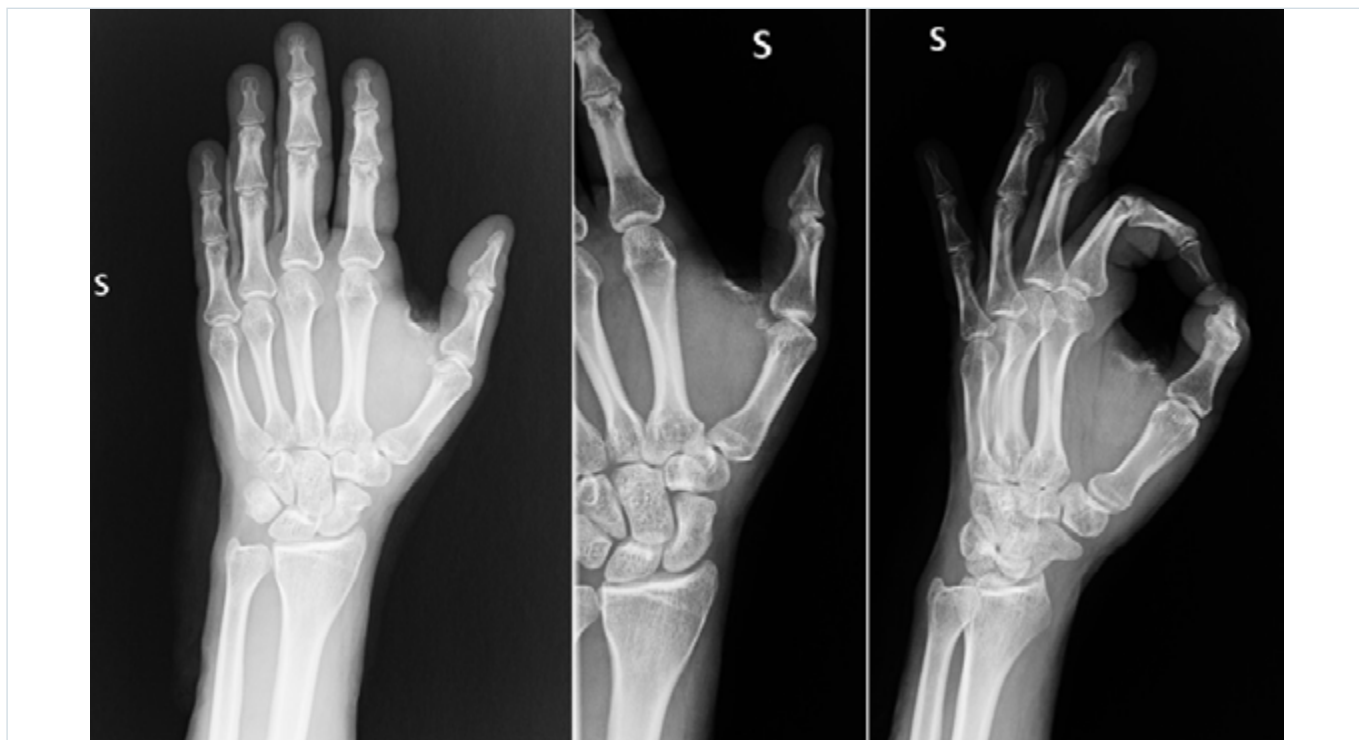All'esame obiettivo non si rilevavano parestesie del nervo ulnare, né segni di rottura del tendine del flessore ulnare del carpo. A complemento dell'indagine radiografica è stata eseguito un'angiottomografia computerizzata che mostrava l'arteria ulnare integra ma in continuità per un tratto di circa 10 mm con il corpo estraneo (Fig. 12).

In anestesia locale si è proceduto nell'ambulatorio del DEA a rimozione in senso retrogrado del corpo estraneo. In assenza di sanguinamenti attivi e deficit sensitivi il paziente è

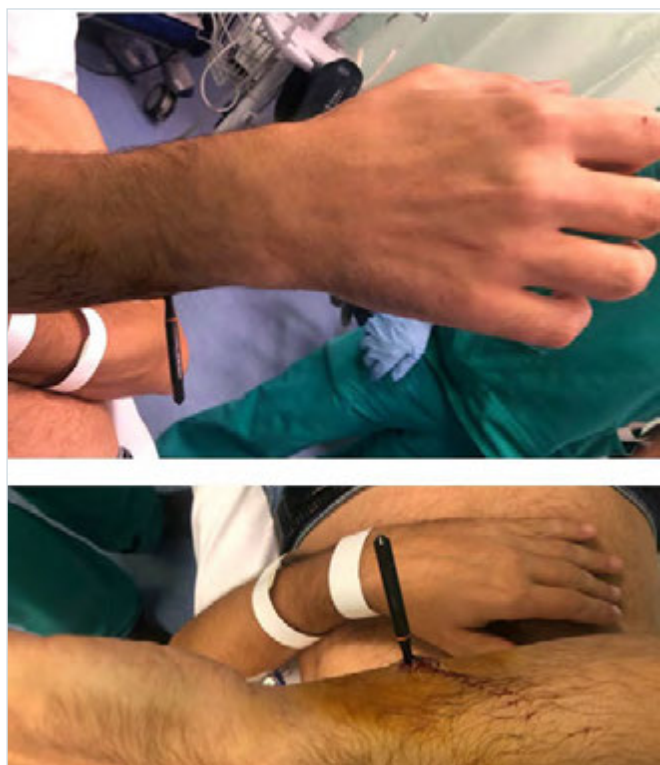

**Figura 8.** Indagine radiografica che mostra la forma e la direzione del corpo estraneo.

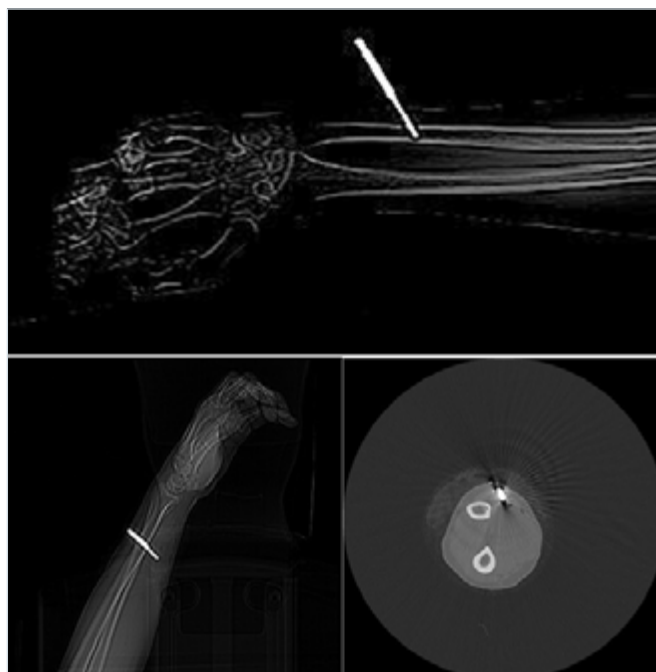




**Figura 10.** Controllo radiografico dopo rimozione.



**Figura 11.** Caso 5 alla presentazione.



**Figura 12.** Indagini radiologiche pre-intervento.



**Figura 13.** Corpo estraneo (maschio da filettatura) dopo rimozione.

stato dimesso a fine procedura e rivalutato a 12 ore presso l'ambulatorio di chirurgia della mano senza comparsa di complicanze.

## Risultati

Dei 5 casi valutati 4 (80%) erano di sesso maschile, 1 (20%) di sesso femminile, con età media di 43 anni (range 20-65). In tutti i casi sono state eseguite indagini radiografiche per valutare la forma e il decorso del corpo estraneo, oltre a escludere presenza di ulteriori corpi estranei non esteriozzati all'interno del distretto coinvolto. In un caso è stata eseguita una angiottomografia computerizzata per valutare la presenza lesioni vascolari.

4 casi sono stati trattati direttamente presso il DEA; un solo caso è stato portato in sala operatoria.

Tutti i pazienti sono stati trattati entro 12 ore dal trauma. In nessuno caso si sono riscontrati all'ingresso segni di sospetta compromissione neurovascolare o tendinee o evidenze radiologiche di fratture.

In tutti i casi si è proceduto a semplice rimozione del corpo estraneo attraverso i fori di entrata e di uscita e lavaggio abbondante. Non abbiamo registrato nessuna complicanza intraprocedurale, in modo particolare nessuna ripresa di sanguinamento. La rimozione è avvenuta in anestesia locale, in soli 2 casi con ausilio di blanda sedazione.

È stata somministrata in tutti i pazienti profilassi antibiotica, proseguita poi nel postoperatorio (amoxicillina/acido clavulanico 875 mg/125 mg TID per via orale continuato per almeno 5 giorni).

L'immediato decorso post-operatorio è risultato scevro da complicanze in 4 casi. In un caso si è riscontrata l'insorgenza di parestesia di un raggio a 12 ore che ha imposto l'esplorazione chirurgica, senza però rilevare lesioni alle strutture nervose.

In nessun caso si è reso necessario il ricovero; tutti i pazienti sono stati dimessi al termine del trattamento, con rivalutazione ambulatoriale entro le 48 ore e poi a cadenza settimanale.

In un solo caso (20%) abbiamo registrato a distanza di 15 giorni dall'intervento diastasi della ferita, trattata ambulatorialmente in anestesia locale.

Nel 100% dei casi si è avuto il recupero completo della funzionalità senza necessità di fisioterapia.

## Discussione

Le lesioni traumatiche in America rappresentano la terza causa di morte in assoluto e la prima causa di morte nella popolazione compresa fra il primo e il quarantaquattresimo anno di vita, con un trend in aumento da 190.000 casi nel 2013 a 231.991 nel 2016<sup>5</sup>. A livello europeo dei 41,2 milioni di incidenti il 30% coinvolge l'arto superiore e il 21% la mano con circa 8,8 milioni di infortuni, con un'incidenza di 18 casi ogni 1000 abitanti. Più del 70% avvengono in ambiente domestico e nel tempo libero (circa 3 volte l'incidenza di infortuni sul lavoro). In Italia l'incidenza per le lesioni della mano si attesta a 1483 casi all'anno ogni 100.000 persone<sup>6</sup>. Come già esposto, le lesioni traumatiche sono classificate in contusive e penetranti. Le lesioni da impalamento costituiscono una particolare categoria di trauma penetrante in cui un corpo estraneo rigido (generalmente metallico o ligneo) trafigge un determinato distretto corporeo rimanendovi interposto. È una tipologia traumatica di raro riscontro, conseguenza nella maggior parte dei casi di cadute nell'ambito di cantieri edili o di incidenti automobilistici. In base alle caratteristiche dell'oggetto contundente possono concorrere al danno effetti tipici sia del trauma contusivo che del trauma penetrante. Si identificano due meccanismi differenti di danno: lesione di tipo 1 quando il paziente impatta contro un oggetto stazionario (per esempio in seguito ad una caduta), lesione di tipo 2, meno frequente, quando l'oggetto in movimento colpisce il paziente.

La letteratura al riguardo è piuttosto scarna, annoverando prevalentemente case reports di lesioni del distretto toracico, addominale e perineali, più frequenti e potenzialmente fatali; al contrario le lesioni penetranti dell'estremità, generalmente meno impattanti sulla prognosi *quoad vitam*, hanno ricevuto meno considerazione in letteratura.

Nel 1964 Roberts ha riportato 10 casi di impalamento degli arti e poneva l'accento su alcune considerazioni valide ancora oggi: tranquillizzare e mettere il paziente a proprio agio, stabilizzare il corpo estraneo ma non rimuoverlo sul luogo dell'incidente, quantificare la perdita ematica, trattare precocemente il dolore, attuare adeguata profilassi antibiotica e antitetanica, permettere un rapido reinserimento lavorativo del paziente<sup>7</sup>.

Kelly et al. nel 1995 pubblicavano 3 casi di impalamento coinvolgenti in un caso avambraccio e nei restanti 2 l'arto inferiore trattate senza complicazioni postoperatorie né lim-

itazioni funzionali; la rimozione è stata effettuata incidendo lungo il tragitto del corpo estraneo<sup>8</sup>.

Godwin (2000) ha descritto il caso di una signora trafitta a livello del terzo medio dell'avambraccio dal rebbio centrale di una forca. La valutazione preoperatoria non mostrava segni suggestivi di lesioni vascolo-nervose. L'intervento di rimozione è stato eseguito in sala operatoria in anestesia generali con applicazione di tourniquet incidendo lungo il tragitto del corpo estraneo fino a esposizione completa. Il recupero è stato totale<sup>9</sup>.

Angus et al. (2001) hanno riportato il caso di un uomo infilzato da un amo da squalo con segni di danno del nervo radiale, che all'esplorazione è risultato contuso ma non sezionato<sup>10</sup>.

Singiseti et al. (2008) hanno riportato il caso di un trauma da impalamento della mano con una maniglia di una porta; anche in questo caso l'esame obiettivo non aveva evidenziato segni di lesioni neurovascolari o tendinee, condizione confermata all'esplorazione chirurgica della ferita<sup>11</sup>.

El Alwany (2010) ha descritto un caso di transfissione dell'eminenza tenar con una sbarra di metallo con frattura dello scafoide, lesione del nervo collaterale ulnare del pollice e lacerazione dei tendini flessori lungo e breve, opponente e adduttore del primo dito<sup>12</sup>.

Banshelikikar et al. (2017) hanno descritto un caso di impalamento della coscia senza complicanze neurovascolari approcciato chirurgicamente attraverso i fori di entrata e di uscita del corpo estraneo; la rimozione dopo accurata dissezione dei tessuti circostanti è avvenuta senza complicazioni<sup>13</sup>.

Akdağ et al. (2018) hanno descritto la loro esperienza in merito a 7 lesioni da impalamento della mano con oggetti metallici. Tutti i pazienti sono stati trattati in sala operatoria con utilizzo del laccio pneumatico, in anestesia locale o generale. In tutti i casi gli oggetti metallici sono stati tagliati ad una estremità prima della rimozione<sup>14</sup>.

Ohn MH e Ohn KM (2020) hanno pubblicato il caso di transfissione da maniglia di una porta a livello della falange prossimale di un III dito con direzione ulno-radiale. Avendo escluso lesioni neurovascolari e osteo-tendinee hanno proceduto in anestesia tronculare all'estrazione del corpo estraneo presso il dipartimento di emergenza e a riesplorazione e sutura della ferita a 48 ore. Il paziente ha ripreso completamente la funzionalità dopo percorso riabilitativo<sup>15</sup>.

Pina et al. (2021) hanno riportato il caso di un impalamento della coscia con un corpo estraneo di legno; l'esame obiettivo rilevava l'assenza del polso tibiale anteriore e deficit sensitivo parziale del nervo tibiale. Il corpo estraneo è stato rimosso attraverso i fori di entrata e di uscita con ripristino del polso tibiale anteriore, senza comparsa di sanguinamenti importanti. All'esplorazione i nervi non mostravano interruzioni. A 6 mesi il paziente aveva ottenuto un recupero funzionale completo<sup>16</sup>.

Singh et al. (2021) hanno descritto due casi di impalamento con palo metallico appuntito di una recinzione (il primo coinvolgente il quarto spazio interosseo, il secondo l'avambraccio distale), in entrambi i casi senza comportare deficit neurovascolari di sorta. Il trattamento è consistito nell'esplorazione della ferita in anestesia locoregionale e riparazione nel secondo caso di una lesione al flessore digitale superficiale. Il risultato funzionale in ambo i casi è stato ottimale con pieno recupero<sup>17</sup>.

Come si evince dalla letteratura nonostante la loro spettacolare presentazione le lesioni da impalamento degli arti hanno una prognosi positiva e la complicità emorragica, la più temibile in acuto, benché possa avere un impatto sulla stabilità emodinamica ed essere una condizione life-threatening, è di gestione sicuramente più agevole rispetto ad un sanguinamento addominale o toracico. I casi riportati dai vari autori sono generalmente trattati in sala operatoria con l'ausilio del tourniquet. L'approccio chirurgico utilizzato può essere schematizzato in due tipologie: 1) estrazione attraverso i fori di entrata e di uscita, 2) incisione lungo la traiettoria del corpo estraneo ad esporlo completamente. Akdağ et al. raccomandano di tagliare una estremità del corpo estraneo in modo da minimizzare il contatto dei tessuti con l'oggetto penetrante durante la rimozione riducendo il rischio di danno iatrogeno; questa procedura (sicuramente indicata in caso di estremità dotate di punte o uncini che lederebbero ulteriormente i tessuti se estratte in senso retrogrado) va comunque ben ponderata perché le vibrazioni prodotte dal taglio e trasmesse dal corpo estraneo potrebbero essere causa di ulteriore danno tissutale. Come si può facilmente dedurre la relativa infrequenza dei traumi da impalamento e la varietà di presentazioni (dovute alla natura del corpo estraneo, alla dinamica, al/ai distretto/i coinvolto/i, interessamento contestuale di organi nobili) rendono difficile stilare un protocollo di gestione. L'approccio iniziale deve seguire i principi dell'ATLS ed essere quindi rivolto all'accertamento della pervietà delle vie aeree, a garantire una adeguata ventilazione e alla stabilizzazione emodinamica nel cui contesto rientra anche il controllo del sanguinamento. La letteratura è concorde nel raccomandare la non rimozione del corpo estraneo sul luogo dell'incidente da parte dei primi soccorritori perché l'oggetto potrebbe avere un effetto tamponante su una lacerazione arteriosa evitando un copioso sanguinamento<sup>7,13,14,16,17</sup>; inoltre ogni manipolazione inadeguata è potenziale fonte di ulteriore danno tissutale oltre che di dolore e disagio per il paziente. Il corpo estraneo può invece essere tagliato per facilitare il trasporto e il posizionamento in sala operatoria. Fondamentali e imprescindibili sono le indagini radiologiche preferibilmente in 3 proiezioni. Esse consentono la definizione del tragitto, della forma dell'oggetto, la rilevazione di estremità appuntite, presenza di schegge o frammenti non macroscopicamente visibili, l'interessamen-

to osseo. L'angiometografia computerizzata rappresenta il gold standard per rilevare i danni vascolari associati a lesioni penetranti, ma non andrebbe sempre eseguita in prima istanza per il suo scarso rapporto costo-beneficio<sup>18</sup>. Altri caposaldi del trattamento su cui il consenso è universale sono la profilassi antibiotica a largo spettro, l'immunoprofilassi antitetanica, l'irrigazione abbondante della ferita e il débridement dei tessuti non vitali.

Come si diceva i traumi penetranti si presentano con modalità appariscenti e talvolta pittoresche ingenerando non poche preoccupazioni nel personale sanitario di pronto soccorso. Nella nostra esperienza tali timori risultano sovradimensionati rispetto alla reale gravità del quadro. I casi presentatisi alla nostra attenzione sono stati trattati secondo l'approccio riassunto in Figura 14, evitando il ricorso *tout court* alla sala operatoria e gestendo l'evento in anestesia locale.

Condizioni essenziali per l'attuazione di tale protocollo sono l'assenza di segni clinici-radiologici di lesioni meritevoli di esplorazione chirurgica, l'assenza di lesioni associate da trattare necessariamente in sala operatoria, la forma regolare del corpo estraneo tale da permetterne l'estrazione diretta senza causare ulteriori danni e, non meno importante, la compliance da parte del paziente. Lo stato emotivo correlato al trauma, la presenza di dolore e l'ingombro stesso del corpo estraneo possono generare nel traumatizzato condizioni psicologiche tali da inficiare l'attendibilità dell'esame obiettivo-funzionale; un'approccio iniziale in anestesia locale anziché il ricorso ad anestesia plessica o generale consente un feedback intraprocedurale da parte del paziente, permettendo l'immediata rivalutazione in analgesia a rimozione avvenuta del corpo estraneo, in condizioni di maggiore "serenità". Il trattamento in anestesia locale permette la dimissione del paziente, se consentita dalle condizioni cliniche, senza necessità di ricovero o osservazione post-operatoria. Lo stretto e inderogabile follow-up ambulatoriale entro 48 ore intercetta precocemente eventuali deficit funzionali non diagnosticati o sopraggiunti. Nella nostra esperienza non abbiamo registrato complicanze intraprocedurali né sequele funzionali.

Il modello organizzativo di gestione dei traumi della mano adottato a livello italiano ed europeo prevede una suddivisione in centri di I livello atti a prendere in carico lesioni semplici, e presidi specialistici di II livello dotati di attrezzature, organizzazione e personale altamente qualificato in grado di gestire traumi complessi<sup>6</sup>. La presenza di questa rete organizzativa con personale specializzato e formato disponibile 24 ore su 24 sette giorni su sette consente al paziente di poter accedere in qualunque momento a cure adeguate in caso di comparsa di complicanze nel post-operatorio. Pertanto il paziente deve essere accuratamente informato e istruito sui segni o sintomi meritevoli di imme-

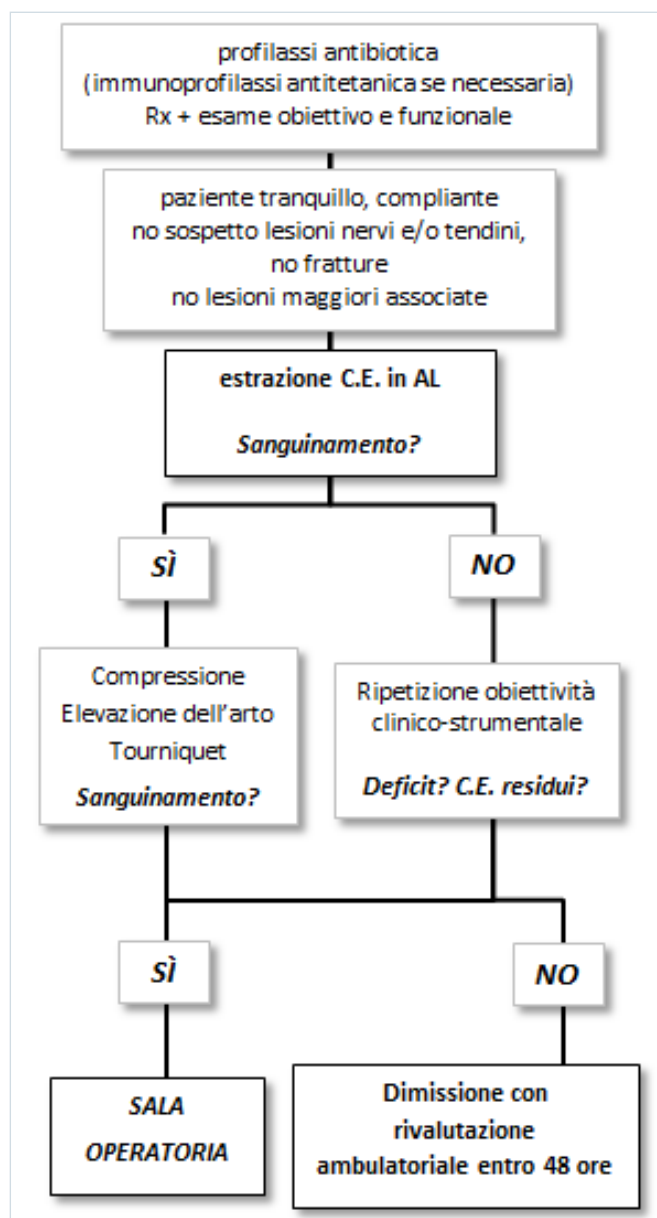


Figura 14. Proposta di algoritmo di trattamento.

diata attenzione specialistica, fornendogli adeguati recapiti in caso di necessità.

## Conclusioni

Una gestione esclusivamente ambulatoriale garantisce rapidità del trattamento, riduzione globale dei tempi di cura, limitazione del tempo di contatto e dell'esposizione fra pazienti e personale sanitario, ed evita inutili occupazioni di

posti letto e di sedute operatorie. L'attivazione di una sala operatoria comporta un maggior utilizzo di risorse umane e materiali (esami preoperatori, impiego di personale per assistenza pre-, intra- e post-operatorie, maggior utilizzo di materiale sanitario e produzione di rifiuti) traducendosi in un aumento di costi. Anche per questo motivo riteniamo che nelle condizioni attuali di scarsa disponibilità di personale sanitario e in considerazione della sempre più pressante attenzione alla razionalizzazione delle risorse un tentativo di approccio "snello" direttamente presso il DEA da parte di personale specializzato in centri di secondo livello possa rappresentare una valida alternativa in grado di garantire una gestione e un trattamento ottimali.

## Bibliografia

- 1 Dubert T, Valenti P, Voche P. Traumi della mano, EMC – Urgenze. 2009; 13(3):1-14
- 2 Bowen WT, Ellen MS. Evidence-Based Management of Acute Hand Injuries in the Emergency Department, *Emerg Med Pract.* 2014 Dec; 16(12):1-25
- 3 Erazo JP, Sabongi RG, Moares VY, Santos JBGD, Faloppa F, Belloti JC. Penetrating Wounds of the Upper Extremity - Prevalence and Etiology. *Rev Bras Ortop (Sao Paulo)*. 2019 Apr;54(2):134-139. <https://doi.org/10.1016/j.rbo.2017.12.017>
- 4 Ugoletti L, Zizzo M, Castro Ruiz C, Pavesi E, Biolchini F, Annessi V. Gluteal, abdominal, and thoracic multiple impalement injuries. A case report on management of a complex polytrauma, *Medicine*. 2019; 98:22. <https://doi.org/10.1097/MD.00000000000015824>
- 5 Feliciano DV, Mattox KL, Moore EE. *Trauma, Ninth Edition*. McGraw Hill. 2021
- 6 Pfanner S, Leti Acciaro A. La Rete di Chirurgia della Mano e Microchirurgia integrata nei sistemi sanitari regionali dell'Emergenza-Urgenza. *Giornale Italiano di Ortopedia e Traumatologia*. 2016 Mar;42(Suppl. 1):S30-S34
- 7 Roberts GR. Impaling and transfixion injuries to the limbs. *Br J Surg*. 1964 Feb;51:135-40. <https://doi.org/10.1002/bjs.1800510209>
- 8 Kelly IP, Attwood SE, Quilan W, Fox MJ. The management of impalement injury. *Injury*. 1995 Apr;26(3):191-3. [https://doi.org/10.1016/0020-1383\(94\)00015-n](https://doi.org/10.1016/0020-1383(94)00015-n)
- 9 Godwin Y. The farmer's wife and the salmon fork: a near miss for the median nerve. *Br J Plast Surg*. 2000 Jun;53(4):353-4. <https://doi.org/10.1054/bjps.1999.3231>
- 10 Angus LD, DiGiacomo JC, Cottam D, De Oliviera D. Impaled shark hook: an uncommon occupational injury. *J Trauma*. 2001 May;50(5):968. <http://dx.doi.org/10.1097/00005373-200105000-00038>
- 11 Singiseti K, Kokkinakis M, Shankar N. Penetrating injury of the hand with a door handle: a case report. *J Med Case Rep*. 2008 Dec 8;2:377. <http://dx.doi.org/10.1186/1752-1947-2-377>
- 12 El Alwany AM. Wrist watch causing impalement of the hand by a thick steel rod. *J Hand Surg Eur Vol*. 2010 Oct;35(8):684. <https://doi.org/10.1177/1753193410373696>
- 13 Banshelkikar SN, Sheth BA, Dhake RP, Goregaonkar AB. Impalement Injury to Thigh: A Case Report with Review of Literature. *J Orthop Case Rep*. 2018 Jan-Feb;8(1):71-74. <http://dx.doi.org/10.13107/jocr.2250-0685.1006>
- 14 Akdağ O, Yıldırım G, Karameşe M. Management of huge and extraordinary metal-penetrating injuries to the hand. *Turk J Surg*. 2018 Jul 1;34(2):117-120. <https://doi.org/10.5152/turkjsurg.2017.3867>
- 15 Ohn MH, Ohn KM. A case of impalement injury of finger. *BMJ Case Reports CP* 2020;13:e239234. <https://doi.org/10.1136/bcr-2020-239234>
- 16 Pina G, Vaz MR, Vaz A, Borralho N. Leg Impalement - A Rare Injury Pattern Case Report. *J Orthop Case Rep*. 2021 Oct;11(10):9-12. <https://doi.org/10.13107/jocr.2021.v11.i10.2444>
- 17 Singh SB, Jain A, Singh AK. Unusual Injuries of the Hand: Impalement Injuries. *Arch Trauma Res*. 2021 Oct;10(3):173-175. <https://doi.org/10.12865/CHSJ.47.01.20>
- 18 Scaglia M, Negri S, Pellizzari G, Amarossi A, Pasquetto D, Samaila EM, Maluta T, Vecchini E, Ricci M, Valentini R, Magnan B. Impalement injuries of the shoulder: a case report with literature review. *Acta Biomed*. 2022 Mar 10;92(S3):e2021565. <https://doi.org/10.23750/abm.v92is3.12563>



# Proximal row carpectomy associated with external fixation and biological arthroplasty: description of a case with severe arthritis following perilunar and transscaphoid dislocation

*Carpectomia della prima filiera associata all'uso del fissato esterno e artroplastica biologica: descrizione di un caso con artrite severa secondaria a lussazione perilunata e transcafoidea*

**Sara Calori<sup>1</sup>, Gianluca Falcone<sup>1</sup>, Ezio Adriani<sup>1</sup>, Silvia Pietramala<sup>1</sup>, Floriana Di Salvo<sup>1</sup>, Simone Giusti<sup>2</sup>, Giulio Maccauro<sup>1</sup>, Salvatore Falcone<sup>3</sup>,**

<sup>1</sup> Department of Orthopedics and Traumatology, Catholic University of Rome, Fondazione Policlinico Universitario Agostino Gemelli IRCCS, Rome, Italy;

<sup>2</sup> Campus BioMedico University, Rome, Italy; <sup>3</sup> Clinica Villa Ulivella, Firenze, Italy

#### Corrispondenza:

Sara Calori  
calorisara94@gmail.com

#### Conflitto di interessi

Gli Autori dichiarano di non avere alcun conflitto di interesse con l'argomento trattato nell'articolo.

**Come citare questo articolo:** Calori S, Falcone G, Pietramala S, et al. Proximal row carpectomy associated with external fixation and biological arthroplasty: description of a case with severe arthritis following perilunar and transscaphoid dislocation. Rivista Italiana di Chirurgia della Mano 2024;61:34-37. <https://doi.org/10.53239/2784-9651-2024-6>

© Copyright by Pacini Editore Srl



OPEN ACCESS

L'articolo è OPEN ACCESS e divulgato sulla base della licenza CC BY-NC-ND (Creative Commons Attribuzione - Non commerciale - Non opere derivate 4.0 Internazionale). L'articolo può essere usato indicando la menzione di paternità adeguata e la licenza; solo a scopi non commerciali; solo in originale. Per ulteriori informazioni: <https://creativecommons.org/licenses/by-nc-nd/4.0/deed.it>

#### Summary

Proximal row carpectomy is a common procedure used in wrist arthritis; a prerequisite for its surgical indication is integrity of cartilage surface of the capitate head and lunate fossa. We describe a case where proximal row carpectomy and biological arthroplasty have been associated to the use of external fixation in a patient with severe radio and midcarpal arthritis with long-term satisfactory results.

**Key words:** wrist arthritis, carpectomy, biological arthroplasty, external fixation

#### Riassunto

La carpectomia della filiera prossimale è una procedura comune usata nell'artrite di polso; un prerequisito per l'indicazione chirurgica è l'integrità della superficie cartilaginea della testa del capitato e della fossa lunata.

Descriviamo un caso dove la carpectomia della filiera prossimale e l'artroplastica biologica sono state associate all'uso del fissatore esterno in un paziente con grave artrite radio-carpica e mediocarpica con risultato a lungo termine soddisfacenti.

**Parole chiave:** artrite del polso, carpectomia, artroplastica biologica, fissazione esterna

### Abbreviations

PRC: proximal row carpectomy  
ROM: range of motion  
RCPI: pyrocarbon prosthesis

## Introduction

Prevalence of wrist arthritis is about 1-3% in the general population <sup>1</sup>. Two main surgical procedures are used for preserving wrist function: proximal row carpectomy (PRC) and scaphoid excision followed by four-corner arthrodesis <sup>2</sup> (4CF).

PRC is a widespread technique for the treatment of this diagnosis and it is capable of preserving wrist range of motion and strength, along with pain relieve. First described in 1944 <sup>3</sup>, this surgical option is one of the main options for wrist arthritis followed by scaphoid excision and four-corner fusion.

The integrity of cartilage surface of the capitate head and the lunate fossa is a prerequisite for its surgical indication. The introduction of a pyrocarbon prosthesis (RCPI) has been described in this case as well as the combination with a capsular flap interposition arthroplasty <sup>4-8</sup>.

Despite these alternatives, in some specific cases no a capsular flap or a RCPI is a valid option. The Authors describe a case where carpectomy and biological arthroplasty have been associated to the use of external fixation.

## Case Report

A 57 year old manual worker man presented to our attention with history of trans-scaphoid perilunate dissociation with intra-articular fracture of the sigmoid notch of three months before which was treated at another institution by open reduction, external fixation and scapho-lunate repair. He complained of severe pain (VAS 7-8) with great limitation of pronation-supination and flexion-extension of the wrist: pre-operative ROM was 35° extension, 45° flexion, 10° radial deviation, 20° ulnar deviation. X-Ray showed with severe perilunate and periscaphoid arthritis (stage 4 according to Watson and Ballet), fragmentation of the proximal pole of the scaphoid, flattening of the lunate and malunion of the sigmoid notch fracture (Fig. 1). The study complies with national ethical standards and the Declaration of Helsinki. According to institutional protocols, the patient was given informed consent for surgery and for the collection of clinical data for scientific purposes at admission and before the surgery.

### Surgical technique

Surgery was performed under loco-regional anesthesia.

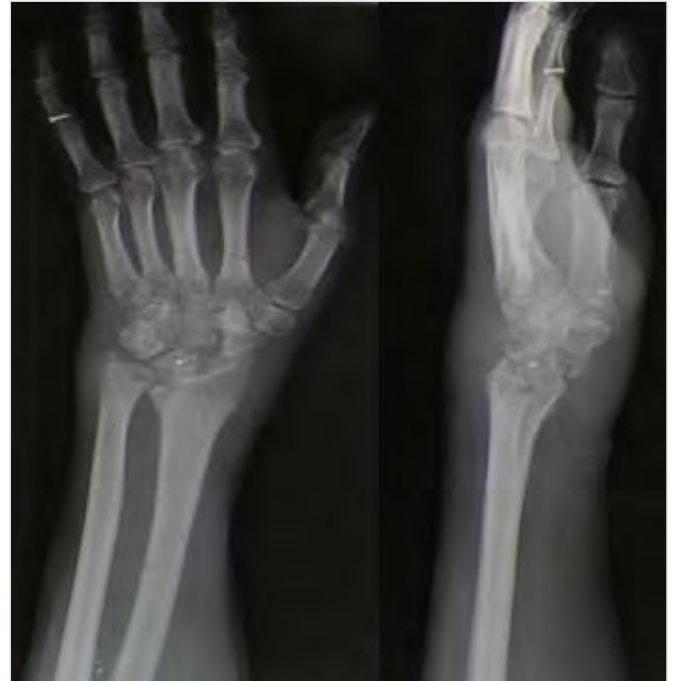

Figure 1. Preoperative X-Rays.

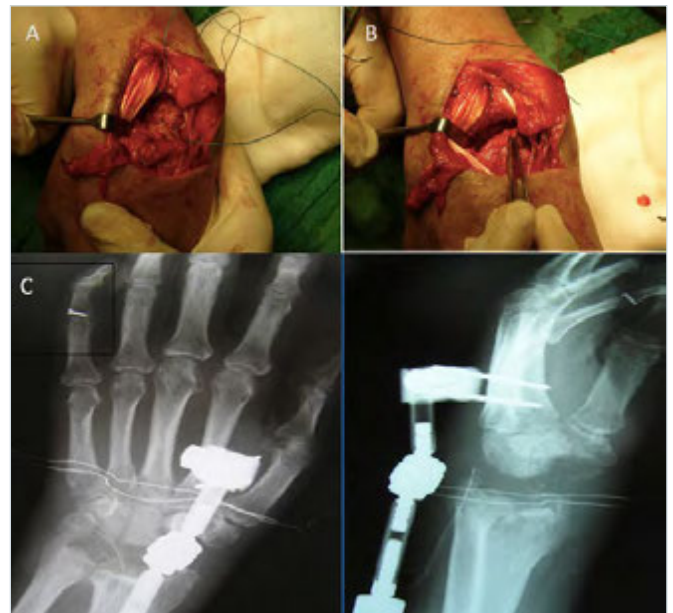


Figure 2. (A) Surgical image showing volar capsule after removal of the proximal row; (B) Distal based capsular flap including the interosseous dorsal ligament for the capitate and proximal based capsular flap for the lunate fossa; (C) Postoperative X-ray after proximal row carpectomy and external fixation.

Through a curved dorsal incision, we performed a proximal row carpectomy with a capsular flap covering the capitate head and lunate fossa together with distraction external fixation.

A 8 cm curved incision was performed on the dorsal aspect of the wrist, centered on Lister tubercle. A proximally based radial retinacular flap including the dorsal interosseous ligament freed from the triquetrum was prepared. Due to scarring related to the previous surgical procedure we could not identify the dorsal radio-triquetrum ligament which is commonly used as a flap for lunate fossa. The proximal row was then removed following the standard procedure.

Subsequently, the head of the capitate and the lunate fossa were prepared and covered the first with a distally based capsular flap and the former with the retinacular flap. The use of a capsular flap was necessary because of the severe chondropathy on both surfaces. Both flaps were anchored to the volar capsule through non-absorbable sutures.

An external fixator (Stylo; MIKAI ITALY) was applied in distraction placing the hinge to the maximal isometric point of the new radio-capitate joint (Fig. 2).

#### Post-operative care

At 7 days post-op the hinge was opened and the wrist was passively mobilized by the physical therapist progressively. At 15 days active assisted ROM (range of motion) was allowed. At 21 days the hinge was left free and movements were allowed in all planes. The external fixator was removed at 6 weeks. Initial ROM was 35° extension, 45° flexion, 10° radial deviation, 20° ulnar deviation. Physical therapy was encouraged till 6 months post-op.

## Results

Clinical result at three years were really unexpected: flexion 70°, extension 70°, radial deviation 15°, ulnar deviation 30°, pronation complete and supination -30°. 2 years follow-up XRAY (predecessivamente è stato usato "X-Ray") showed good distraction and fair capitate surface, compared to the overall condition with no collapse or further arthritis.

Strength resulted 75% compared to the other side. Pain was absent (VAS 0).

During the following years, the patient continued his daily activities with no restrictions and without pain.

At our latest follow-up at 15 years, the patient continued to be free from pain and clinical examination revealed only a moderate restriction in flexion (75°) and x-rays showed progression of the osteoarthritic process as expected (Fig. 3).

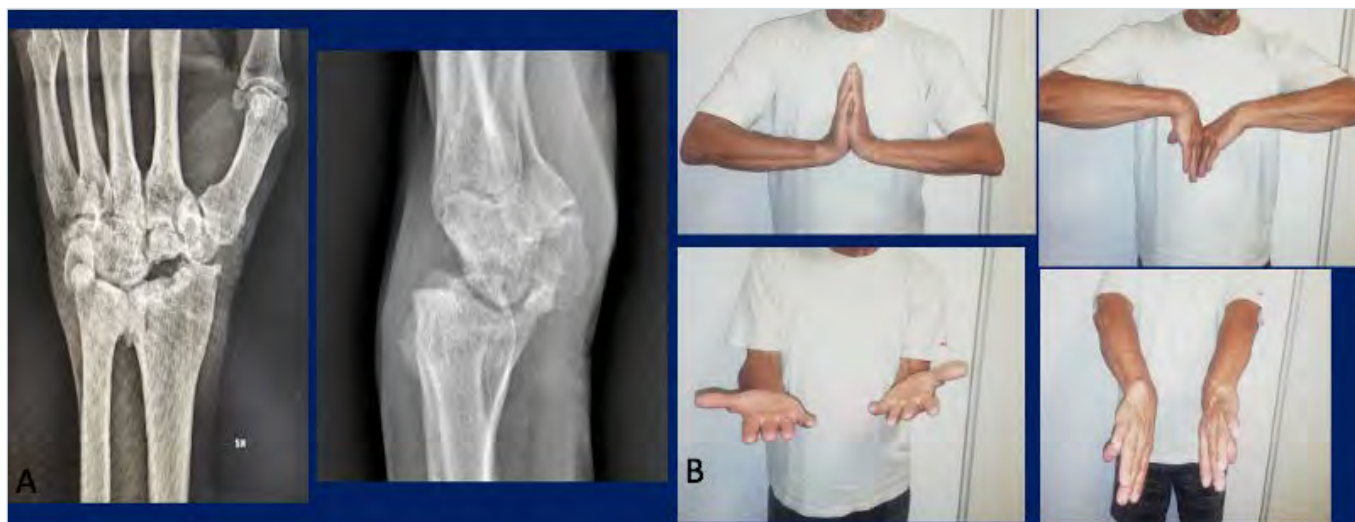## Discussion

According to our knowledge, this technique has not been described for a similar condition.

In presence of a severe damage in the cartilage of the proximal pole of capitate and in the lunate fossa of the radius, PRC is usually followed by bad results, due to the worsening of the arthritic process.

In these cases, when pain is disabling, the procedures that are mostly indicated are wrist arthrodesis, if the patient wants to privilege strength, otherwise wrist arthroplasty, if movement is the final desiderated outcome.

Different alternative surgical procedures have been proposed in association with PRC when there is a damage of the proximal surface of the capitate.



**Figure 3.** (A) radiological results at 15 years; (B) clinical results at 15 years.



In 1996, Salomon et al.<sup>10</sup> proposed, in those cases of severe damage of proximal pole of capitate, the use of a capsular flap, offering an alternative to the surgeon instead of arthrodesis.

Later in 2009 capsular interpositional arthroplasty has been described by Kwon et al.<sup>5</sup> in those case of severe cartilage degeneration of proximal capitates and/or lunate facet; they achieved a mean of 71.9° of flexion-extension arc and 66.8 % of grip strength respect the controlateral side. Ilyas et al.<sup>6</sup> in 2010 described a modification of proximal row carpectomy with dorsal capsular flap for cases with severe midcarpal arthritis.

In our case, the contemporary use of capsular flap and external fixation, contributed to the extremely unexpected results both in terms of pain, arc of movement and strength.

The use of an external fixator in distraction allows to stabilize the new radio-capitate joint, protect the biological arthroplasty and permits an early articular joint motion.

Proximal row carpectomy remains the best option in case of severe arthritis as a salvage technique. Average post-operative ROM following this procedure, includes 41° of flexion and 46° of extension, 13° of radial deviation and 22° of ulnar deviation.

On the other hand four corner fusion can be an option for those eligible patients and when strength is our patient's priority. In this case average ROM is 32° of flexion, 29° of extension with 10°-16° of radial/ulnar deviation.

Despite being a single isolated case, our patient showed way better results compared to both procedures and presents as a promising and reliable technique.

In the presence of a young, active and particularly motivated patient, the described procedure could be a valid alternative to major surgical treatments.

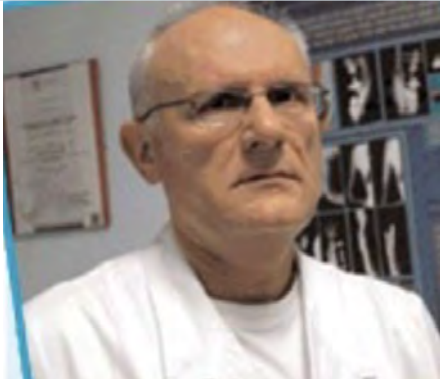## Conclusions

We describe a case of a man with severe perilunate and periscaphoid arthritis, fragmentation of the proximal pole of the scaphoid, flattening of the lunate and malunion of the sigmoid notch fracture treated successfully with carpectomy,

capsular flap and the use of an external fixator in distraction. At 15 years from the surgery, the patient is pain free and has only a moderate restriction in flexion.

## References

- 1 Haugen IK, Englund M, Aliabadi P, et al. Prevalence, incidence and progression of hand osteoarthritis in the general population: the Framingham Osteoarthritis Study. *Annals of the Rheumatic Diseases* 2011;70:1581-1586.
- 2 Saltzman BM, Frank JM, Slikker W, et al. Clinical outcomes of proximal row carpectomy versus four-corner arthrodesis for post-traumatic wrist arthropathy: a systematic review. *Journal of Hand Surgery (European Volume)*. 2015;40(5):450-457. <https://doi.org/10.1177/1753193414554359>
- 3 Stamm TT. Excision of the proximal row of the carpus. *Proc R Soc Med* 1944;38:74-5.
- 4 Nanavati VN, Werner FW, Sutton LG (). Proximal Row Carpectomy. Role Of A Radiocarpal Interposition Lateral Meniscal Allograft. *J Hand Surg* 2009;34a:251-257
- 5 Kwon BC, Choi SJ, Shin J, et al. Proximal Row Carpectomy With Capsular Interposition Arthroplasty For Advanced Arthritis Of The Wrist *J Bone Joint Surg Br* 2009;91:1601-1606
- 6 Ilyas AM. Proximal Row Carpectomy With A Dorsal Capsule Interposition Flap. *Techniques In Hand & Upper Extremity Surgery* 2010;14:136-140.
- 7 Eaton RG. Proximal row carpectomy and soft tissue interposition arthroplasty. *ech Hand Up Extrem Surg*. 1997;1(4):248-54. <https://doi.org/10.1097/00130911-199712000-00005>
- 8 Boyer MI, Gelberman RH, Raaii F. Proximal Row Carpectomy With Dorsal Capsular Interpositional Arthroplasty: Short-Term Outcome In Wrists With Stages Ii And Iii Slac The Canadian Orthopaedic Research Society And The Canadian Orthopaedic Association *J Bone Joint Surg Br* 2008;90-B:Supp I
- 9 Saltzman BM, Frank JM, Slikker W, et al. Clinical outcomes of proximal row carpectomy versus four-corner arthrodesis for post-traumatic wrist arthropathy: a systematic review. *J Hand Surg Eur Vol* 2015 Jun;40(5):450-7. <https://doi.org/10.1177/1753193414554359>.
- 10 Salomon GD, Eaton RG. Proximal row carpectomy with partial capitate resection. *J Hand Surg Am* 1996;21(1):2e8.



## A challenging case of melorheostosis involving the right upper limb

*Un caso difficile di meloreostosi che coinvolge l'arto superiore destro*

**Landino Cugola<sup>1</sup>, Enrico Carità<sup>1</sup>, Antonio Landi<sup>2</sup>, Francesco Cavani<sup>3</sup>, Antonio Percesepe<sup>4</sup>, Carla Palumbo<sup>3</sup>**

<sup>1</sup> Clinica S. Francesco, Verona, Italy; <sup>2</sup> Hand Unit Casa di Cura Toniolo, Bologna, Italy; <sup>3</sup> Department of Biomedical, Metabolic and Neural Science, University of Modena and Reggio Emilia, Istituti Anatomici, Modena, Italy; <sup>4</sup> Department of Medicine and Surgery University of Parma, Italy

### Summary

We report a case of a 35 years old man with melorheostosis involving right upper limb. This patient presented with a long history of arm-forearm and 2<sup>nd</sup>- 3<sup>rd</sup>-4<sup>th</sup> finger hypertrophy. The patient experienced dull discomfort and complained of elbow-wrist and finger stiffness. The X-ray provided the diagnosis of melorheostosis in infancy, showing the flowing candle pattern covering humerus-ulna and fingers, and the structural observations here reported allow us to suggest the hypothesis that the compression of the painful free periosteal nerve terminations could be the cause of pain symptoms. In the first operation carried out at the age of 32 years, the contracted elbow capsule and calcifications were excised with a temporary good outcome. Following a severe recurrence both in relationship to pain and elbow stiffness a total elbow arthroplasty was carried out with a good outcome in a mid-term follow-up.

**Key words:** melorheostosis, prosthesis, elbow

### Riassunto

Riportiamo il caso di un uomo di 35 anni con meloreostosi che coinvolge l'arto superiore destro. Il paziente si è presentato con una lunga storia di ipertrofia del braccio-avambraccio e del 2°-3°-4° dito. Il paziente avvertiva un fastidio sordo e lamentava rigidità del gomito-polso e delle dita.

La radiografia ha fornito la diagnosi di meloreostosi infantile, mostrando il disegno a candela fluente che ricopre omero-ulna e dita, e le osservazioni strutturali qui riportate ci permettono di suggerire l'ipotesi che la compressione delle terminazioni nervose periostali possa essere la causa dei sintomi del dolore. Nel primo intervento effettuato all'età di 32 anni, la capsula del gomito contratta e le calcificazioni sono state asportate con un risultato temporaneamente buono. In seguito a una grave recidiva sia in relazione al dolore che alla rigidità del gomito, è stata eseguita un'artroplastica totale di gomito con un buon risultato in un follow-up a medio termine.

**Parole chiave:** meloreostosi, protesì, gomito

### Corrispondenza:

Landino Cugola  
landino.c@hotmail.it

### Conflitto di interessi

Gli Autori dichiarano di non avere alcun conflitto di interesse con l'argomento trattato nell'articolo.

**Come citare questo articolo:** Cugola L, Carità E, Landi A, et al. A challenging case of melorheostosis involving the right upper limb. Rivista Italiana di Chirurgia della Mano 2024;61:38-43. <https://doi.org/10.53239/2784-9651-2024-7>

© Copyright by Pacini Editore Srl



OPEN ACCESS

L'articolo è OPEN ACCESS e divulgato sulla base della licenza CC BY-NC-ND (Creative Commons Attribuzione - Non commerciale - Non opere derivate 4.0 Internazionale). L'articolo può essere usato indicando la menzione di paternità adeguata e la licenza; solo a scopi non commerciali; solo in originale. Per ulteriori informazioni: <https://creativecommons.org/licenses/by-nc-nd/4.0/deed.it>

## Introduction

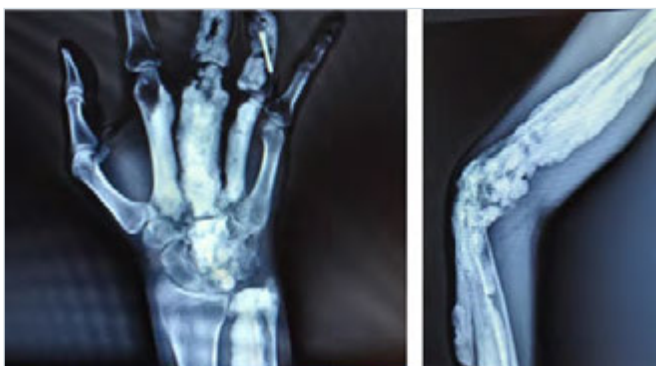Melorheostosis is a bone disorder characterized by linear hyperostosis that appears to flow along the cortex. It can be either monostotic or polyostotic and tends to be monomelic. It has a predilection for long bones of the limbs, although it can be seen almost anywhere. It occurs in early childhood. In only approximately half of the cases diagnosis is made before the age of 20 years. Generally patients complain of pain, swelling, soft tissues contractures gradually leading to joints stiffness. Isolated melorheostosis is usually a sporadic disease with no Mendelian pattern.

Few histological data are published on the structure of the hyper-secreted bone, that shows altered porosity, mineralization and collagen arrangement<sup>1-2</sup>; ultrastructural observations, instead, have not been reported so far in the literature, so that sub-microscopic details, like osteocyte viability for instance, are still unknown in this type of hyperostosis. Etiology also remains speculative, but recent studies involve somatic gene mutation of genes of the MAP kinase cascades regulating cell proliferation, differentiation, and death<sup>3</sup>. The treatment remains challenging.

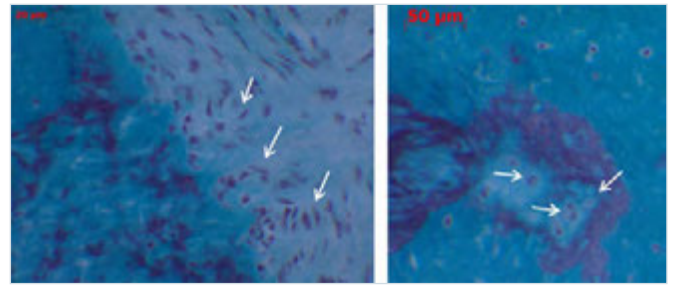
We report the case of a male patient with melorheostosis, involving the upper limb, treated with an elbow prosthesis and hyperostosis remotion of the capitate, where structural and ultrastructural studies were carried out.

## Case report

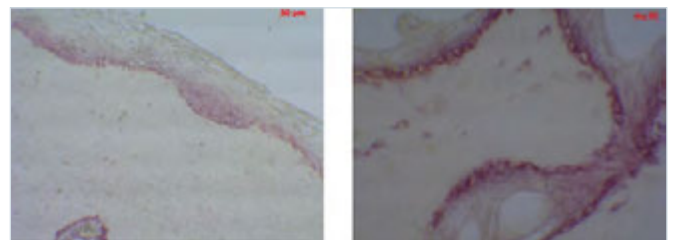
In 2015 a 35 year old man presented with ankylosis of the right elbow and wrist and pain in the flexion of the 2<sup>nd</sup>, 3<sup>rd</sup> and 4<sup>th</sup> finger of the right hand (Fig.1 a,b). At birth and during



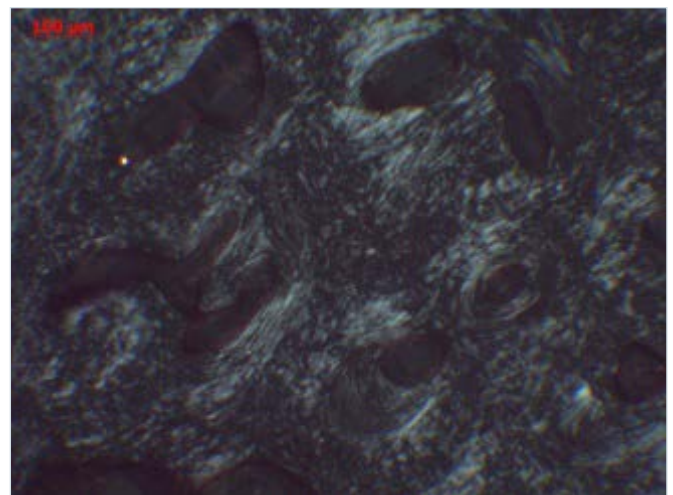
**Figure 1.** X-Rays showing of the right hand following the debulking of the third and fourth metacarpal and osteotomy and fixation by a Herbert screw of the first phalanx of the ring finger were carried out in order to correct clinodactyly of the finger (Fig. 1a). X-Rays showing upper limb with massive hyperostosis of the elbow (Fig. 1b).



**Figure 2.** Micrographs showing histological features of the removed bone. Note (Fig. 2a) the osteoblasts arranged in cords (pointed by arrows); note also (Fig. 2b) osteocytes located in confluent lacunae (arrows).

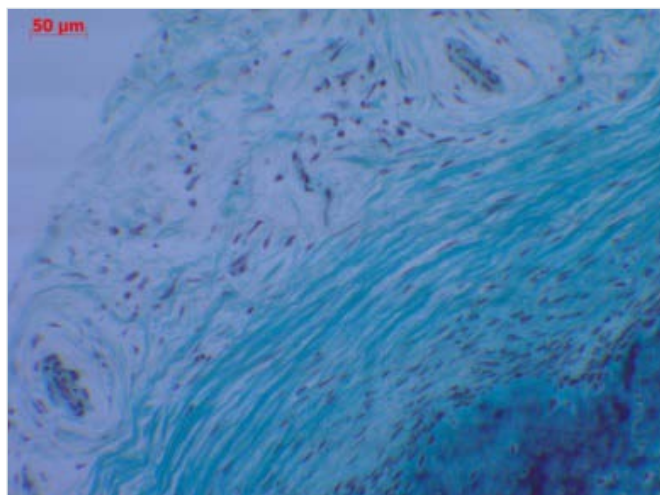


**Figure 3.** Micrographs showing the intense ALP activity at the subperiosteal (Fig. 3a) and perivascular (Fig. 3b) level of the removed bone. Red color indicates positivity for ALP.

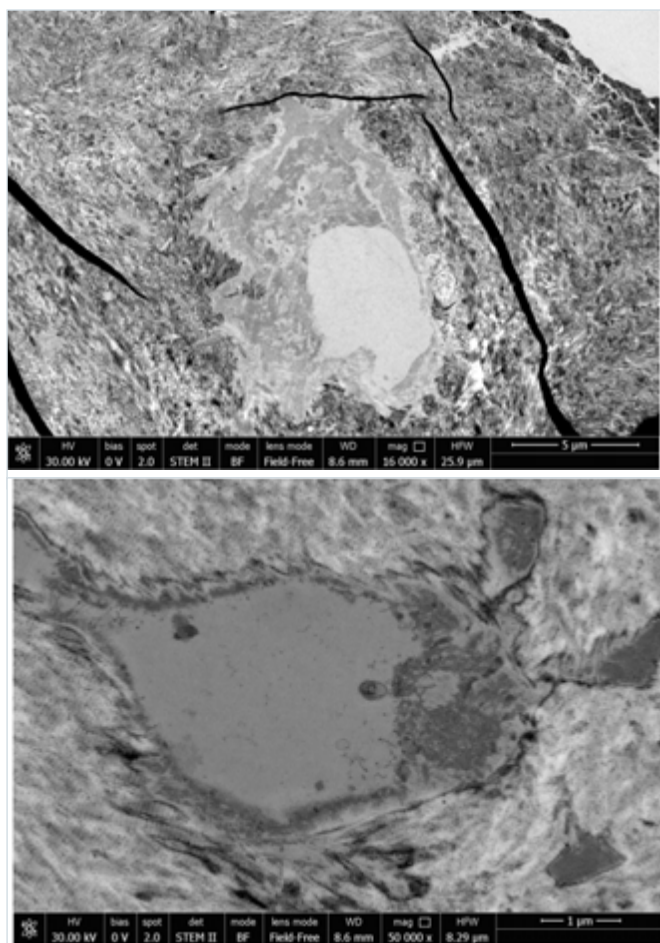


**Figure 4.** Micrograph under transmitted polarized light showing that exuberant formation of subperiosteal bone is mostly made up of woven-fibered collagen texture.

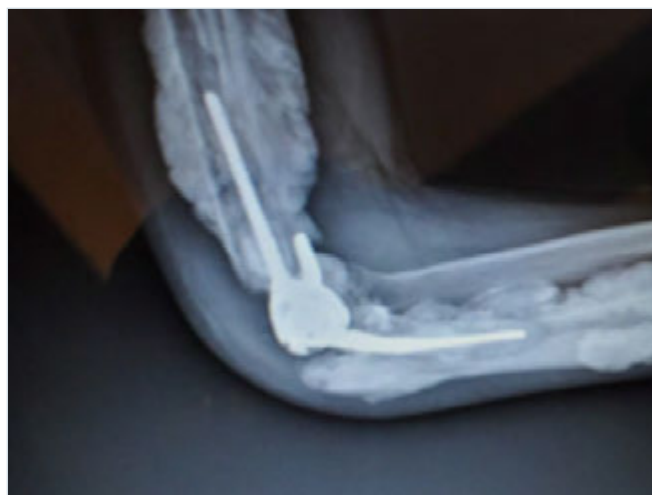infancy the limbs were apparently normal until the age of six years, when the patient began to notice a gradual loss of motion. The diagnosis of melorheostosis was made on



**Figure 5.** Histology of removed subperiosteal bone suggestive of nervous structures distributed in the inner layer of the periosteum.



**Figure 6.** TEM Micrographs showing not viable osteocytes enclosed in their lacunae inside the pathologic bone (Fig. a and b).

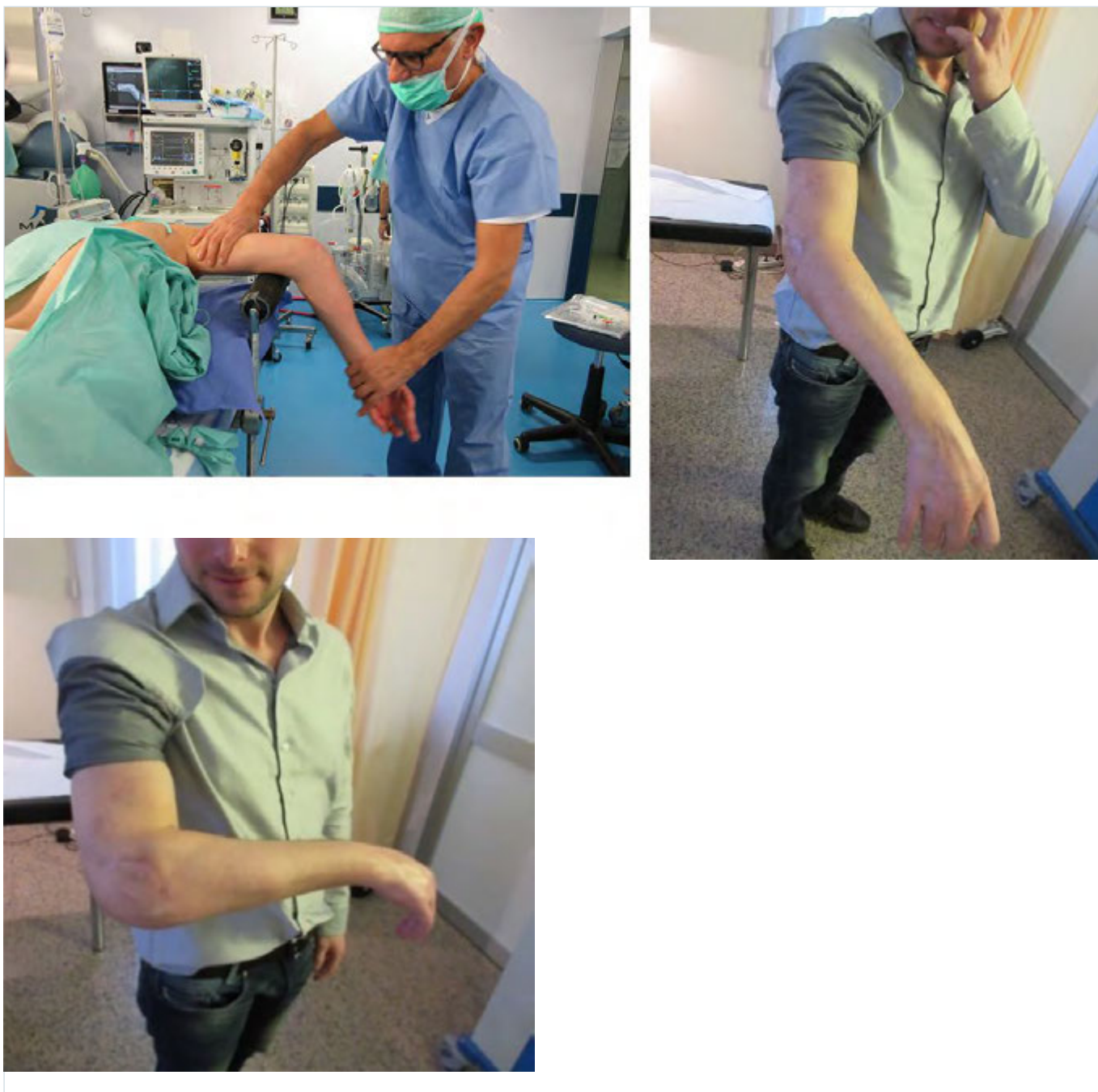


**Figure 7.** Device implant in the elbow.

X-ray. Family history was negative for bone disorders. In 2012 pathological specimen after the evaluation of the multidisciplinary Group of Hand Malformation at the Modena University Hospital <sup>4,5</sup>, calcifications around the distal half of the humerus were removed, debridement of the joint and multiple perforations of the both cortex were also carried out on the basis that perforations might be effective in the treatment of pain as they will decrease the pressure within the medullary space. Debulking of the third and fourth metacarpal and osteotomy and fixation by a Herbert screw of the first phalanx of the ring finger were carried out in order to correct clinodactyly of the finger (Fig.1 a)

Concerning the histological features of the removed bone, it emerged an enhanced osteoblast activity mostly by *static osteogenesis*, characterized by osteoblasts initially arranged in cords (Fig. 2a) following whose activity the osteocytes appear often located in confluent lacunae (Fig. 2b), as already described in literature <sup>5,6</sup>. Intense ALP (alkaline phosphatase) activity at the subperiosteal and perivascular level was also recorded (Fig. 3 a,b), with consequent exuberant formation of subperiosteal bone, mostly made up of woven-fibered collagen texture (Fig. 4), that probably compresses the periosteal painful free terminations, which are distributed in the inner layer of the periosteum (Fig. 5).

Concerning the ultrastructural observations, besides the aspect of osteoblasts whose ultramicroscopic features confirm the intense activity (data not shown), it emerged the absence of osteocyte viability inside the pathologic bone (Fig. 6 a-b). In the following years, the elbow became stiff and painful. Following, the patient underwent genetic counseling, where, after informed consent, a genetic test was proposed for the LEMD3 gene, which had been previously reported in the pathogenesis of melorheostosis <sup>7</sup>. The analysis was



**Figure 8.** Elbow motion before the implant (Fig. 8a), and ROM recovery after the implant (Fig. 8b and Fig. 8c).

performed through the screening of all coding exons and flanking exon-intron junctions of LEMD3 gene by direct sequencing on DNA extracted by peripheral blood, and real time PCR was used to quantitatively exclude whole-gene or whole exon deletions/duplications<sup>8</sup>. No pathogenetic variant or rearrangement of the gene was found<sup>7</sup>. Our surgical plan was concentrated on dealing with the pain-

ful and stiff elbow (AROM + 80° of flexion and- 60° of extension (Fig. 8a).

After release a total semi-constrained prosthesis of the elbow was implanted (Fig. 7). The AROM improved significantly to+ 120° of flexion and- 20° of extension. The patient was treated by an early rehabilitation program both by a physiotherapist and a daily program of passive mobilization by Kinetec.

An extension splint was worn at night. Two years after surgery the patient showed a recurrence of the elbow stiffness with pain and calcifications on X-rays. A new periprosthetic debridement was carried out which reestablished the previous AROM with flexion of +120° and extension of -10° at two years follow-up (Fig. 8 b,c).

## Discussion

A paper of Anthropology reports a case of massive hyperostotic alterations observed in the skeleton of an adult woman from a necropolis of Basilicata, a region of Southern Italy, attributed to the Enotrian culture and dated to the 6th century BC. Until 2012 there are about 360 cases described in literature<sup>10</sup>. Melorheostosis was described for the first time by Lery-Joanny in 1922<sup>11</sup>. Different hypotheses were made to explain the etiology and pathogenesis of the disease. Putti in 1927<sup>12</sup> postulated a sclerodermic vascular disturbance as the underline cause. In 1968, Campbell<sup>13</sup> suggested a congenital mutation causing an early disturbance in the embryonic development of the neural crest. An attempt to correlate sclerosing lesions with a sclerotoma was published by Murray, Mc Credie<sup>14</sup> Ikuko et al. in 1979<sup>15</sup>. Hellemans and others<sup>7</sup> speculated that loss of function mutations of the LEMD-3 gene, also known as MAN1, could be implicated in sclerotic bone disorders.

A paper by Couto et al.,<sup>16</sup> focused on LEMD-3 mutations in patients with and without melorheostosis analyzing an Azorean family with osteopoikilosis and melorheostosis and two sporadic cases of this latter. A mutation was found only in the familial cases, whereas the two sporadic melorheostosis were negative for LEMD-3 mutations. LEMD-3 is an inner nuclear membrane protein which hinders the transmission of signals that lead to bone formation and when signals are lacking the bone formation becomes excessive and uncontrolled. Gnoli et al.<sup>8</sup>, on the other hand, recently suggested that LEMD3 germline mutations are not the main cause of isolated melorheostosis. Kim et al.<sup>17</sup> believes that the TGF-beta-induced gene product might contribute to the onset melorheostosis as well as MAP2K1 somatic mutations<sup>1-3</sup>. Melorheostosis has a prevalence of about 0,9 per million; males and females are equally affected. One bone or a number of adjacent bone causing hyperostosis and, typically, long bones of the limbs and sometimes small bones of the hands<sup>18</sup> and feet might be involved. The condition is predominantly unilateral. Rarely the vertebral column can be affected. The condition is not limited to bone and may affect the surrounding soft tissue.

Melorheostosis may be diagnosed at any age, but generally in childhood or adolescence where a rapid progression is observed, whilst progression in adulthood is variable.

The usual clinical symptoms are: pain, stiffness, limitation of AROM, swelling, deformity and soft tissue contracture. Concerning pain, a recent paper showed that the periosteum is the most densely innervated bone compartment, both in youth and during aging, and that, even if the bone itself undergoes a marked decline with age, the nociceptors that detect injuries and signal skeletal pain remain relatively intact<sup>19</sup>; in line with these observations, our findings, showing intense subperiosteal osteogenesis (demonstrated by both abundant osteoblast population and ALP (alkaline phosphatase) activity, suggest the working hypothesis that the abnormal bone formation, typical of melorheostosis, can compress the subperiosteal nociceptive fibers whose stress, as is well known, induces "periosteal" pain referred to the bones.

The diagnosis is confirmed by X-ray which show hyperostosis of the osseous cortex of the surrounding the medullary space, characterized by the appearance of dripping candle wax, covering the surface of the long bones at the subperiosteal level, in association to accompanying soft tissue calcification or ossification. Moreover, the endosteal space may be obliterated and the compression of periosteal innervation by subperiosteal abnormal ossification might become the source of pain.

CT and MRI are not usually performed, although a positive MRI might obviate biopsy<sup>20</sup>. Bone scintigraphy is helpful, sometime, to differentiate melorheostosis from other rare bone disorders. Histologic analysis confirms the clinical and instrumental diagnosis and reveals dense sclerotic bone of cortical pattern. Bone lesions do not metastasize, but progression to osteosarcoma has been exceptionally reported<sup>21</sup>. The treatment options range from nonsurgical management in order to decrease pain through physical therapy, orthosis etc... to surgical interventions such as resection or excision of the calcification and joint debridement. Other treatments include osteotomies and bone lengthening, tendon lengthening, sympathectomies, contralateral epiphysiodesis, arthrodesis or amputation<sup>22</sup>. Joint replacement might be the ultimate option as in our case. Generally, surgical interventions, even if usually have a poor outcome, nevertheless might improve or maintain the overall function. Most reported case involving the upper are focused on the hand. In literature up to date there are only two cases reported, where the elbow stiffness was simply treated by joint release<sup>23</sup>. Ours case apparently represents the first report of a prosthetic joint replacement at the elbow.

## Conclusion

Melorheostosis pathogenesis is to date largely unknown. All papers, despite genetic and molecular researches, agree on

the necessity of the further studies.

From the literature review the patients with melorheostosis including our reported case usually undergo recurrence of the disease, but the progression tends to decline with age, therefore surgery should be deferred in the late phase when the recurrence rate usually decreases.

## References

- 1 Fratzl-Zelman N, Roschger P, Kang H, et al. Melorheostotic Bone Lesions Caused by Somatic Mutations in MAP2K1 Have Deteriorated Microarchitecture and Periosteal Reaction- NAT COMMUN 2019;9(1):1390.
- 2 Anselmo D, Capela E, Silva F, et al. Characterization of hypertrophic osteoarthropathy in an identified skeleton from Évora, Portugal, using combined and comparative morphology and microscopy. *Int J Paleopathol.* 2016 Mar;12:11-16. <https://doi.org/10.1016/j.ijpp.2015.11.001>. Epub 2015 Nov 25.
- 3 Kang H, Jha S, Deng Z, et al. Somatic activating mutations in MAP2K1 cause melorheostosis. *Nat Commun* 2018;9(1):1390.
- 4 Carli D, Fairplay T, Ferrari P, et al. Genetic basis of congenital upper limb anomalies: analysis of 487 cases of a specialized clinic. *Birth Defects Res A Clin Mol Teratol.* 2013;97:798-805.
- 5 Ferretti M, Palumbo C, Contri M, et al. Static and dynamic osteogenesis: two different types of bone formation. *Anat Embryol (Berl).* 2002;206(1-2):21-9. Epub 2002 Sep 25.
- 6 Palumbo C, Ferretti M, Marotti G. Osteocyte dendrogenesis in static and dynamic bone formation: an ultrastructural study. *Anat Rec A Discov Mol Cell Evol Biol.* 2004;278(1):474-80.
- 7 Hellemans J, Preobrazhenska O, Villaert A et al. Loss of function mutations in LEMD3 result in osteopokilosis, Buschke-Ollendorf syndrome and melorheostosis. *Nat Genet* 2004;36:1213-8.
- 8 Gnoli M, Staats EL, Campanacci L, et al. Melorheostosis and Osteopokilosis Clinical and Molecular Description of an Italian Case Series. *Calcified Tissue International.* Published Online 25 May 2019.
- 9 Canci A, Marchi D, Caramella D, et al. Coexistence of melorheostosis and DISH in a female skeleton from Magna Graecia. *Am J Phys Anthropology* 2005;126 (3):305-10.
- 10 Artner J, Cakir B, Wernerus D, et al. Melorheostosis: Current Concepts in Diagnosis and Treatment-A review of Literature (313 cases). *Journal of Musculoskeletal Research*, vol 15, NO.02,2012
- 11 Leri A, Joanny L. Une affection non decrite des os: hyperostose "en coulee" sur toute la hauteur d'un membre ou melorheostose. *Bull Mem Soc Med Hop Paris* 1922;46:1141-1145.
- 12 Putti V. L'osteosi erbuneizzante monomelica. (Una nuova sindrome osteopatica). *Chir Organi Movimento* 1927;11:335-61.
- 13 Campbell CJ, Papademetriou T, Bonfiglio M. Melorheostosis. A report of the clinical, roentgenographic, and pathological findings in 14 cases. *J Bone Joint Am* 1968;50:1281-1304.
- 14 Murray RO, McCredie J. Melorheostosis and the sclerotomes: a radiological correlation. *Skeletal Radiol* 1979;4(2):57-71
- 15 Nakajima I, Okuyama R, Tagami H, et al. Linear melorheostotic scleroderma Without Melorheostosis. *Acta Derm Venereol.* 2006;86(2):163-4. <https://doi.org/10.2340/00015555-0018>.
- 16 Couto AR, Bruges-Armas J, Peach CA, et al. A novel LEMD3 mutation common to patients with osteopokilosis with and without melorheostosis. *Calcif Tissue Int.* 2007;81(2):81-4. Epub 2007 Jul 11.
- 17 Kim JE, Kim EH, Han EH, et al. A TGF-beta-inducible cell adhesion molecule, betaig-h3, is downregulated in melorheostosis and involved in osteogenesis. *J Cell Biochem.* 2000 Mar;77(2):169-78. [https://doi.org/10.1002/\(sici\)1097-4644\(20000501\)77:2<169::aid-jcb1>3.0.co;2-l](https://doi.org/10.1002/(sici)1097-4644(20000501)77:2<169::aid-jcb1>3.0.co;2-l).
- 18 Quarles EK, Richardson ML. Melorheostosis of the index finger: A case Report. *Radiol Case Rep* 2015;3(1):140. <https://doi.org/10.2484/rcr.v3i1.140>.
- 19 Chartier SR, Mitchell SAT, Majuta LA, et al. The changing sensory and sympathetic innervation of the young, adult and aging mouse femur. *Neuroscience.* 2018;387:178-190. <https://doi.org/10.1016/j.neuroscience.2018.01.047>.
- 20 Greenspan A, Azouz EM. Bone displasya series: melorheostosis: review and update. *Can Assoc Radiol J* 1999;50:324-30.
- 21 Bostman OM, Holmstrom T, Riska EB. Osteosarcoma arising in a melorheostotic femur. A case report. *J Bone Joint Surg Am* 1987;69(8):1232-7.
- 22 Graham LE, Parke RC. Melorheostosis-an unusual cause of amputation. *Prosthet Orthot Int.* 2005 Apr;29(1):83-6. <https://doi.org/10.1080/17461550500066808>
- 23 Poonit K, Yao C, Zhou X, et al. Debridment arthroplasty of a rare case of elbow stiffness, A case report and literature review. *Int J Surg Case Rep.* 2018 Sep 14;52:35-39. <https://doi.org/10.1016/j.ijscr.2018.09.009>



## Multiple Schwannomas of ulnar nerve: case report

### Schwannoma multiplo del nervo ulnare: caso clinico

**Maria Panzarella<sup>1</sup>, Giorgio Merlino<sup>1</sup>, Natascia Cinatti<sup>2</sup>, Marco Borsetti<sup>1</sup>**

<sup>1</sup> Division of Plastic Surgery, Hand Surgery and Microsurgery, Surgical Department of ASL Città di Torino, Maria Vittoria Hospital, Turin, Italy;

<sup>2</sup> Department of Pathology, San Giovanni Bosco Hospital, Turin, Italy

#### Riassunto

**Introduzione.** Lo Schwannoma è il tumore benigno più frequente del sistema nervoso periferico.

**Case report.** Un paziente maschio di 23 anni con una neoformazione sottocutanea a livello della eminenza ipotenar della mano dx giunge alla nostra attenzione. Indagini di approfondimento ponevano diagnosi di sospetto Schwannoma del nervo ulnare.

**Risultati.** La diagnosi è stata confermata intraoperatoriamente e istologicamente; il decorso postoperatorio è stato privo di complicanze. A distanza di sei mesi non sono stati riscontrati segni di recidiva.

**Discussione.** Lo schwannoma è il più frequente tumore benigno del sistema nervoso periferico e può essere associato o meno a compromissione neurologica. Solitamente si presenta come nodulo singolo, raramente con aspetto multinodulare. Il rischio di degenerazione maligna è molto basso.

**Conclusioni.** Lo Schwannoma multiplo dell'arto superiore e del nervo ulnare è molto raro: una accurata diagnosi e competenze microchirurgiche sono necessarie per il corretto trattamento di tale patologia.

**Parole chiave:** Schwannoma multiplo, nervo ulnare, tumori del sistema nervoso periferico, schwannoma dell'arto superiore, neurofibroma

#### Summary

**Introduction.** Schwannomas are the most common benign tumors of peripheral nerves.

**Case report.** A 23-year-old male patient with a mass in the hypothenar region of his right hand came to our hospital; radiological examination suggested of schwannoma of ulnar nerve.

**Results.** Intraoperative evaluation and histological exam confirmed suspected diagnosis. The postoperative period was uneventful and at six months follow-up no tumor recurrence was detected.

**Discussion.** Schwannoma is most common benign tumor of peripheral nerve sheath with or without associated neurological impairment. They are usually found as a solitary lesion but rarely they could have a multinodular presentation. Malignant transformation is very uncommon.

**Conclusions.** Multiple schwannomas of upper limb and ulnar nerve is very rare: a proper diagnosis and microsurgical skills are mandatory to well treat this pathological condition.

**Key words:** Multiple schwannomas, ulnar nerve, peripheral nerve sheath tumors, schwannoma of upper extremity, neurofibroma

#### Corrispondenza:

Maria Panzarella  
maria.pnz@gmail.com

#### Conflitto di interessi

Gli Autori dichiarano di non avere alcun conflitto di interesse con l'argomento trattato nell'articolo.

**Come citare questo articolo:** Panzarella M, Merlino G, Cinatti N, et al. Multiple Schwannomas of ulnar nerve: case report. Rivista Italiana di Chirurgia della Mano 2024;61:44-49. <https://doi.org/10.53239/2784-9651-2024-8>

© Copyright by Pacini Editore Srl



OPEN ACCESS

L'articolo è OPEN ACCESS e divulgato sulla base della licenza CC BY-NC-ND (Creative Commons Attribuzione - Non commerciale - Non opere derivate 4.0 Internazionale). L'articolo può essere usato indicando la menzione di paternità adeguata e la licenza; solo a scopi non commerciali; solo in originale. Per ulteriori informazioni: <https://creativecommons.org/licenses/by-nc-nd/4.0/deed.it>



## Introduction

Schwannomas are the most common tumors of peripheral nerves; they are benign lesions originating from Schwann cells along the course of the nerve; they are usually found as a solitary lesion but rarely they could have a multinodular presentation related or not to neurofibromatosis type 2. They usually appear as a subcutaneous mass that sometimes results painful with positive Tinel's sign and it could be associated with paraesthesia or other neurological impairment; they are characterized by slow growth and a well-defined capsule that allow tumor enucleation<sup>2,3</sup>.

Medical history, physical examination, radiologic evaluation and microsurgical skills are fundamental to correctly diagnose and treat this pathology<sup>4</sup>.

The aim of this paper is to present a case of multiple schwannomas of right ulnar nerve; the location and multifocal aspect of this tumor lead to the peculiar presentation.

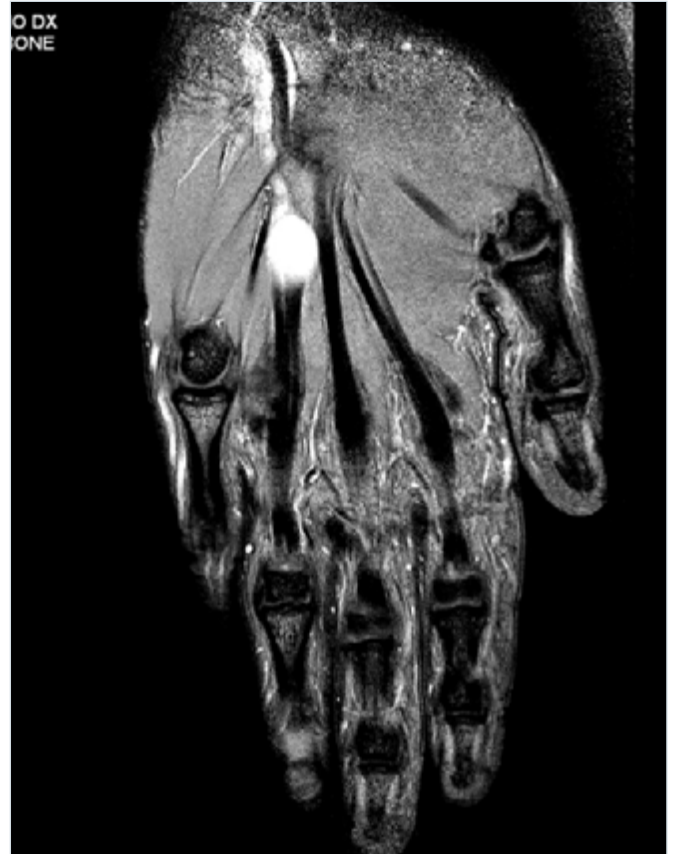Upper limb and ulnar nerve localisation is rare and only very few cases are reported in literature.

## Case report

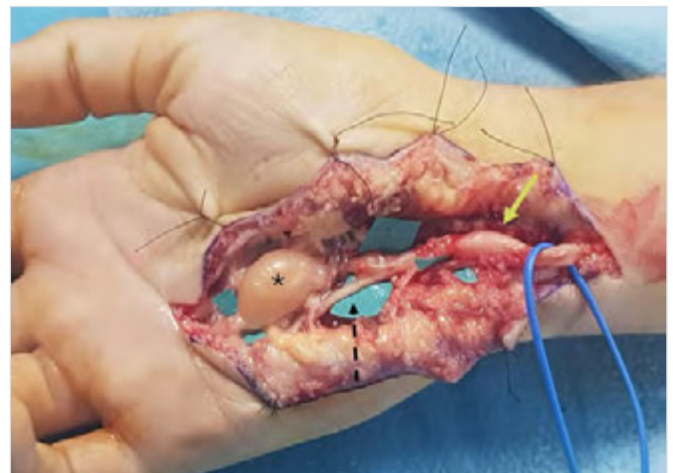
A 23-year-old male patient came to our hospital complaining of pain on his right hand in the hypothenar region in which he presented a swelling area; this mass was present since two years with a history of progressive and slowly growth; he referred pain caused by compression but not sensibility impairment; there was no history of any significant trauma and he had not any relevant past medical problem. The patient did not have symptoms suggestive of neurofibromatosis, neither did he have a first degree relative with neurofibromatosis. He is a mechanical engineer exposed to repeated micro traumas due to vibrations of industrial machinery. The patient was studied by an ultrasound evaluation and a magnetic resonance exam to assess mass location and signal pattern. These exams showed the presence of multinodular formations along the course of ulnare nerve from Guyon's canal to mid-palm; they were suspected for neurinoma/neurofibromas. These formations were about 2 cm (Fig. 1). On physical examination only major mass was visible and palpable; it was fixed and painful at compression; Tinel's sign was lightly positive with a tingling sensation after percussion; not evidence of muscle weakness or signs of atrophy of intrinsic hand musculature have been detected; Froment's sign was negative; range of motion was complete and two-point-discrimination test was normal.

After collegial discussion of the case, surgery was scheduled: surgical exploration and tumor enucleation was the plan, but patient was informed about the need of neurorrhaphy or nerve graft in case of nerve resection.

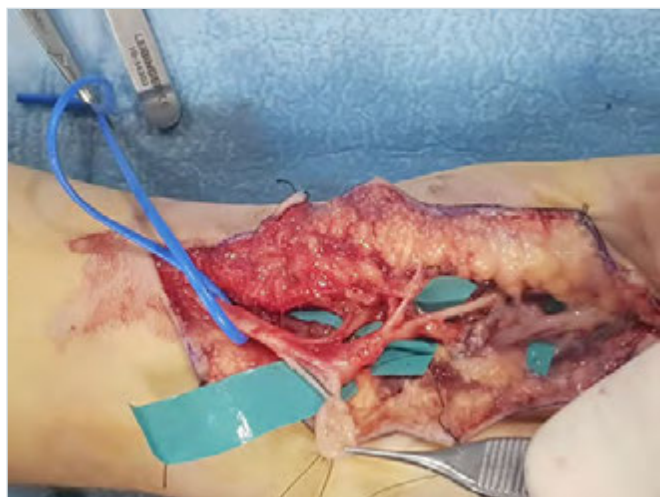Surgical procedure was carried out under general anaesthe-



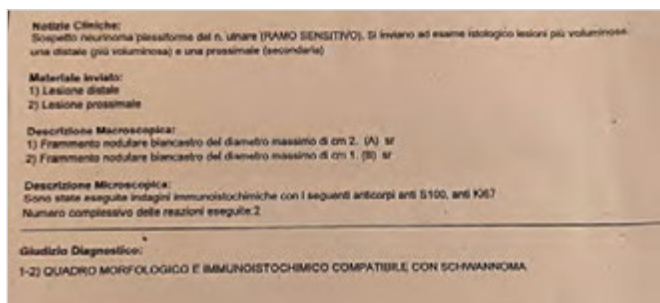
**Figure 1.** Contrast-enhanced preoperative magnetic resonance image: multinodular formation along the course of ulnar nerve.



**Figure 2.** Intraoperative findings: the ulnar nerve was dissected from the wrist to its distal ramifications; the greatest mass arose from superficial sensory branch (black asterisk); the smaller lesion was inside Guyon's canal and involved ulnar nerve before its bifurcation (yellow arrow). The deep branch after bifurcation was normal (black dotted arrow).



**Figure 3.** Intraoperative view after tumors removal without injury nerve bundles.

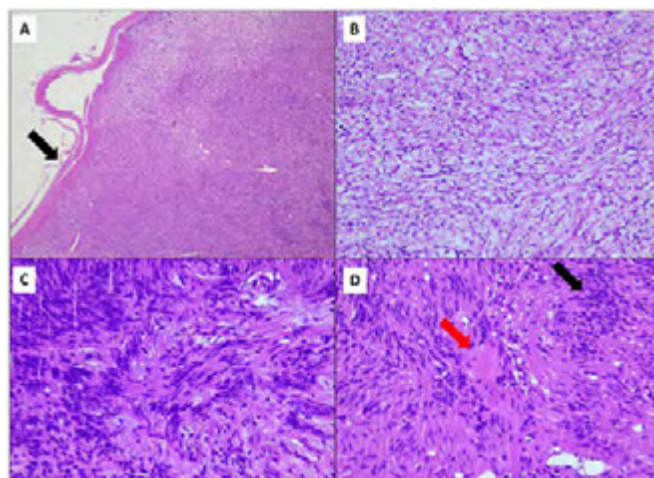


**Figure 4.** Microscopic and histological diagnosis

sia and loupes magnification; a longitudinal Z-plasty incision was made on Guyon’s canal to identify healthy ulnar nerve that was followed and carefully dissected from distal third of the arm to all its distal palmar ramifications with consequent multinodular formation exposition: the greatest mass arose from superficial sensory branch of ulnar nerve at the exit of Guyon’s canal followed by three little formations in digital branches to IV and V finger; the smaller lesion was inside Guyon’s canal and involved ulnar nerve before its bifurcation. The deep branch after bifurcation was normal (Fig. 2). After carefully dissection and neurolysis, the neural sheath of bigger masses was incised and tumors removed without injury nerve bundles; no nerve section neither nerve graft needed. We left in their place smallest nodularity to avoid nerve injury as they were asymptomatic (Fig. 3).

The patient was discharged the day after surgery with a soft bandage.

Macroscopic examination showed yellowish soft nodular for-



**Figure 5.** Histologic section showing a thin capsule consisting of fibrocollagenous material (image A, black arrow H&E 2,5x); the cellular component shows a zonal distribution of hypocellular areas with loose textured myxoid stroma, defined as «Antoni B» (image B, 10x) and hypercellular areas with compact elongated cells with cytologically bland spindle-cell nuclei with ample eosinophilic cytoplasm and poorly defined cell membranes, defined as «Antoni A». Note the transition between the two areas from Antoni A (upper left) to Antoni B (bottom right) (image C, H&E, 20x). The pathognomonic feature is the Verocay body, which consists of a stacked arrangement of two parallel rows of fusiform palisading nuclei (black arrow) separated by an anuclear zone (red arrow) (image D, H&E, 20x)

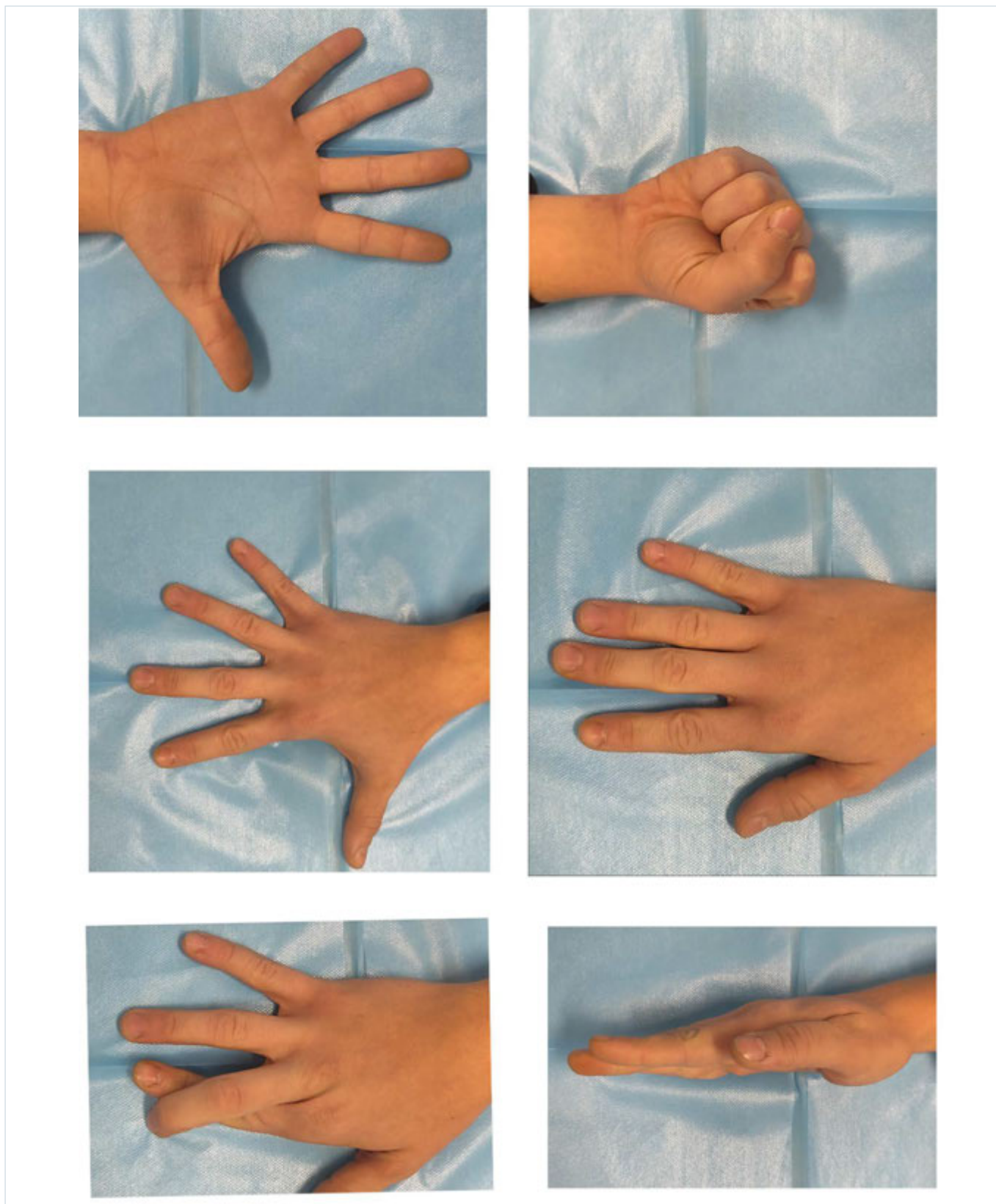
mations with diameter between 1 and 2.5 cm. S-100 protein and anti Ki67 immunohistochemical reactions were positive: microscopic and histological examination were in accord with diagnosis of multiple schwannomas. (Figs. 4, 5)

Two weeks after surgery the skin sutures were removed; at that time patient complained numbness on the ulnar side of fourth finger and on the radial side of little finger; there was no ulnar motor impairment and scar was normotrophic (Fig. 6).

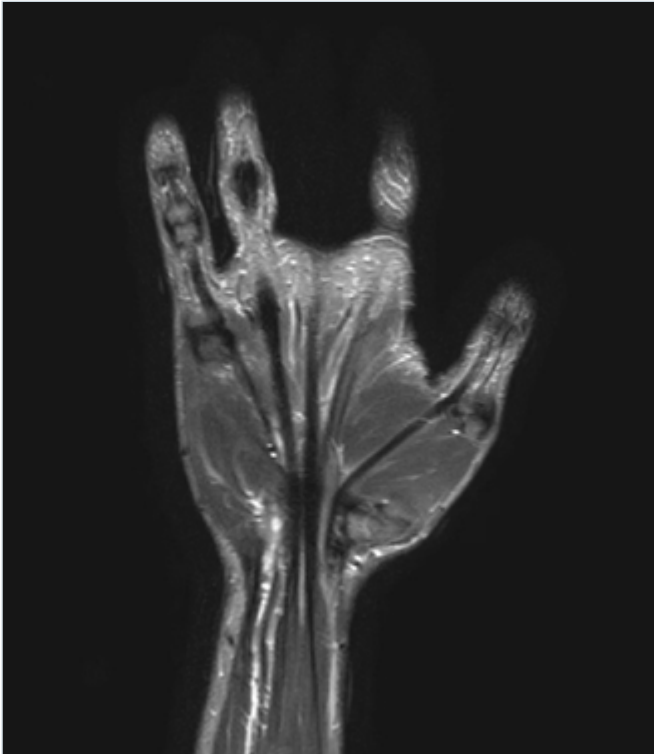Sensibility recovery it has been improving with time and six months after the surgery full ulnar motor and sensory function was restored. No Tinel sign on the palm neither pain have been observed. Residual mild paraesthesia on the ulnar side of fourth finger was detected but without any impact on daily activity.

At six months follow-up, magnetic resonance showed no tumor recurrence and size reduction of little nodules left in place (Fig. 7).

The patient did not require any physical therapy and he was allowed to come back to work.



**Figure 6.** Six months follow-up: no motor impairment, normotrophic scar.



**Figure 7.** Contrast-enhanced magnetic resonance image after six months of surgery: no signs of local recurrence.

## Discussion

Schwannomas are the most common tumors of peripheral nerves; they are benign lesions originating from Schwann cells along the course of the nerve; usually found as a solitary lesion but rarely they could have a multinodular presentation related or not to neurofibromatosis type 2. Malignant transformation is rare <sup>16</sup>.

First described by Verocay in 1908 <sup>1</sup> as "neurinoma", they account approximately 5% of all soft-tissue tumors; they most commonly occur on the head and neck, followed by the trunk and then the upper (19%) and lower limbs (17.5%); the volar surface of the limb is an anatomical space where we frequently find schwannomas because of the high concentration of nerve fibers <sup>5</sup>; they occur in patient 30 to 60 years of age, without difference in gender or ethnicity <sup>6,7</sup>.

Antoni in 1920 <sup>8</sup> distinguished two tissue type based on cell morphology and spatial arrangement defined as Antoni A (hypercellular area) and Antoni B (lower cell density area) histologic patterns.

In 1932, Nageotta <sup>9</sup> proposed that encapsulated nerve sheath tumors arose from Schwann cells and coined the term "schwannoma".

Multinodular schwannoma is a rare variant of conventional

schwannoma that accounts for only 5% of all schwannomas; they both consist exclusively of Schwann cells and they have same benign pathological behavior. Each of the nodules of multiple schwannomas typically consists of cellular predominancy of Antoni A-type tissue with lack of Antoni B areas and a strong positivity with immunohistochemical markers like S-100 protein indistinguishable from that seen in a typical, solitary schwannoma. In contrast, neurofibromas consist of a combination of disorganized arrays of Schwann cells, fibroblasts, and axons, with a prominent myxoid matrix (Antoni B areas) associated with weakly S-100 protein positive reaction. The multinodular pattern has various peculiar forms of presentation: discontinuous, as a "rosary chain"; continuous, as a "string of beads"; confluent, resembling "puzzle tiles" or a "profiteroles cake" <sup>10</sup>.

Schwannomas are usually well capsulated masses that arise from Schwann cells of a single nerve fiber and displace nerve fascicles as they grow. However, neurofibroma occur as mass spreading between nerve fascicles circumferentially involving them <sup>11,15</sup>.

Differential diagnosis between schwannoma and neurofibroma is clinically relevant, because the second one may undergo malignant degeneration.

Multiple schwannomas usually appear as multinodular subcutaneous masses characterized by slow growth, often asymptomatic; Tinel's sign and neurological impairment are not always present. The lack of specific clinical signs increases the risk of improper or delayed diagnosis.

In the treatment of schwannoma a correct diagnosis is essential and, for this purpose, magnetic resonance is considered the best preoperative imaging study to assess lesion location and origin, tumor composition that may predict aggressiveness or malignancy and tumor extent for both staging and treatment planning <sup>4</sup>.

When benign nerve sheath tumors are suspected, transcutaneous biopsy is not indicated because of an unacceptably high risk for neurological deficit given the intimate relationship between functioning nerve fascicles and tumor tissue <sup>14</sup>. When intraoperative diagnosis is uncertain despite adequate magnified exposure of the lesion, an incisional intraneural biopsy can be performed with closure of the wound pending histological confirmation <sup>17</sup>.

The proper treatment is surgical exploration under magnification; schwannomas usually may be shelled out without interrupting nerve fasciculi; microsurgical skills are fundamental to have an appropriate and delicate manipulation of the tissues and to master all the knowledge to perform neurolysis or nerve graft when nerve resection is required. The prognosis for patients with multiple schwannomas is favourable. Early and complete surgical removal is a positive prognostic factor to reduce the risk of recurrence.

## Conclusions

Schwannomas are the most common benign tumor arising from sheath of peripheral nerve; medical history and clinical examination must be meticulous to avoid improper or delayed diagnosis; upper limb and ulnar nerve localisation is rare and only very few cases are reported in literature; imaging assessment with magnetic resonance allow us to know the tumor location and which nerve is involved for both staging and treatment planning.

The prognosis for patients with schwannoma is excellent following simple excision which is the treatment of choice. Microsurgical skills are mandatory to achieve complete tumor removal without neurological loss and nerve reconstruction if required.

## References

- 1 Verocay J. Zur Kenntnis der "neurofibrome." Ziegler Beitrage zur Path Anat 1910;48:1-69
- 2 Raj C, Chantelot C, Saab M. Predictive factors of postoperative deficit and functional outcome after surgery for upper limb schwannomas: Retrospective study of 21 patients. *Hand Surg Rehabil.* 2020 May;39(3):229-234. <https://doi.org/10.1016/j.hansur.2020.02.001>. Epub 2020 Feb 27. PMID: 32061856.
- 3 Tang CY, Fung B, Fok M, Zhu J. Schwannoma in the upper limbs. *Biomed Res Int.* 2013;2013:167196. <https://doi.org/10.1155/2013/167196>. Epub 2013 Sep 4. PMID: 24093090; PMCID: PMC3777180.
- 4 Mann FA, Murphy WA, Totty WG, Manaster BJ. Magnetic resonance imaging of peripheral nerve sheath tumors. Assessment by numerical visual fuzzy cluster analysis. *Invest Radiol.* 1990 Nov;25(11):1238-45. <https://doi.org/10.1097/00004424-199011000-00017>. PMID: 2123835.
- 5 Adani R, Baccarani A, Guidi E, Tarallo L. Schwannomas of the upper extremity: diagnosis and treatment. *Chir Organi Mov.* 2008 Sep;92(2):85-8. <https://doi.org/10.1007/s12306-008-0049-0>. Epub 2008 Jul 8. PMID: 18612585.
- 6 Perteau M, Filip A, Huzum B, Lunca S, Carp C, Mitrea M, Toader P, Luca S, Moraru DC, Poroch V, Veliceasa B. Schwannoma of the Upper Limb: Retrospective Study of a Rare Tumor with Uncommon Locations. *Diagnostics (Basel).* 2022 May 26;12(6):1319. <https://doi.org/10.3390/diagnostics12061319>. PMID: 35741129; PMCID: PMC9222006.
- 7 Galbiatti JA, Milhomens GRDS, Bertozzo LG, Escames L, Milhomens Neto PA, Galbiatti MGP. Retrospective Analysis of 20 Patients Affected by Schwannomas in the Upper and Lower Limbs. *Rev Bras Ortop (Sao Paulo).* 2020 Oct;55(5):629-636. <https://doi.org/10.1055/s-0040-1702962>. Epub 2020 Apr 6. PMID: 33093729; PMCID: PMC7575399.
- 8 Antoni NRE. *Über guckenmarkstumoren und Neurofibrome; Studien zur pathologischen Anatomie und Embryogenese; mit einem plinischen Amrang.* Munich: J.F. Bergmann, 1920.
- 9 Nageotta J. Sheaths of the peripheral nerves. In: Penfield W, ed. *Cytology and cellular pathology of the nervous system.* Vol. 1. New York: P.B. Hoeber, 1932:191-240
- 10 Sturdà C, Pennisi G, D'Alessandris QG, Mattogno P, Fernandez E, Granata G, Gessi M, Lauretti L. Multinodular plexiform tumors of major peripheral nerves: A practical overview. *J Clin Neurosci.* 2021 Nov;93:106-111. <https://doi.org/10.1016/j.jocn.2021.09.022>. Epub 2021 Sep 17. PMID: 34656232.
- 11 Vigasio A, Marcoccio I, Prestini G, Mattiuzzo V, Patelli A. 32 casi di Schwannoma solitario benigno dell'arto superiore: aspetti diagnostici e terapeutici. *Riv Chir Mano - Vol. 43 (1)2006*
- 12 Adani R, Tarallo L, Mugnai R, Colopi S. Schwannomas of the upper extremity: analysis of 34 cases. *Acta Neurochir (Wien).* 2014 Dec;156(12):2325-30. <https://doi.org/10.1007/s00701-014-2218-2>. Epub 2014 Sep 17. PMID: 25223747.
- 13 Ozdemir O, Ozsoy MH, Kurt C, Coskunol E, Calli I. Schwannomas of the hand and wrist: long-term results and review of the literature. *J Orthop Surg (Hong Kong).* 2005 Dec;13(3):267-72. <https://doi.org/10.1177/230949900501300309>. Erratum in: *J Orthop Surg (Hong Kong).* 2006 Aug;14(2):following 229. PMID: 16365490.
- 14 Perez-Roman RJ, Shelby Burks S, Debs L, Cajigas I, Levi AD. The Risk of Peripheral Nerve Tumor Biopsy in Suspected Benign Etiologies. *Neurosurgery.* 2020 Mar 1;86(3):E326-E332. <https://doi.org/10.1093/neuros/nyz549>. PMID: 31927583.
- 15 Ferner RE, O'Doherty MJ. Neurofibroma and schwannoma. *Curr Opin Neurol.* 2002 Dec;15(6):679-84. <https://doi.org/10.1097/01.wco.0000044763.39452.aa>. PMID: 12447105.
- 16 Ferner RE. Neurofibromatosis 1 and neurofibromatosis 2: a twenty first century perspective. *Lancet Neurol.* 2007 Apr;6(4):340-51. [https://doi.org/10.1016/S1474-4422\(07\)70075-3](https://doi.org/10.1016/S1474-4422(07)70075-3). PMID: 17362838.
- 17 Strike SA, Puhaindran ME. Nerve Tumors of the Upper Extremity. *Clin Plast Surg.* 2019 Jul;46(3):347-350. <https://doi.org/10.1016/j.cps.2019.02.008>. PMID: 31103079.



## Sindrome delle briglie amniotiche: caso clinico con interessamento dei quattro arti

### *Amniotic Band Syndrome: case report with four limbs involvement*

**Andrea Poggetti<sup>1</sup>, Luca Delcroix<sup>1</sup>, Anna Maria Nucci<sup>2</sup>, Sandra Pfanner<sup>1</sup>, Irene Felici<sup>1</sup>, Stefano Cimino<sup>1</sup>, Giovanni Beltram<sup>2</sup>**

<sup>1</sup> Azienda Ospedaliera Universitaria Careggi, Firenze; <sup>2</sup> Azienda Ospedaliera Universitaria Meyer IRCCS, Firenze

#### Riassunto

**Introduzione.** La sindrome delle briglie amniotiche è una malattia congenita rara caratterizzata dalla presenza di solchi o anelli di costrizione che causano deformità negli arti dei neonati. Presentiamo un caso con grave coinvolgimento di tutti gli arti.

**Materiali e metodi.** Dopo un primo intervento eseguito 24 ore dopo la nascita per risolvere il grave linfedema del piede destro, il paziente è stato sottoposto nell'arco dei 2 anni successivi a diversi interventi per acrosindattilia delle mani.

**Risultati.** Il paziente ha sviluppato un'ottima capacità di manipolazione degli oggetti ed, eccetto una lieve ipometria destra, ha avuto un normale sviluppo degli arti inferiori e dello schema motorio del passo.

**Conclusioni.** Le manifestazioni della sindrome delle briglie amniotiche sono molto variabili e lo stesso paziente può presentare deformità di diverso tipo. Richiede pertanto un trattamento personalizzato, spesso a più step chirurgici e volto in prima istanza al ripristino della funzionalità.

**Parole chiave:** briglie amniotiche, solchi amniotici, malformazione congenita, acrosindattilia

#### Summary

**Introduction.** Amniotic band syndrome is a rare congenital disorder characterized by constriction rings that cause deformities in the limbs of newborns. We present a case with severe involvement of all limbs.

**Materials and methods.** After a first surgery performed 24 hours after birth to resolve the severe lymphedema of the right foot, the patient underwent several surgical procedures over the next 2 years for acrosyndactyly of the hands.

**Results.** The patient developed an excellent ability to manipulate objects and, except for a slight right hypometry, he had a normal development of the lower limbs and of gait pattern.

**Conclusions.** The manifestations of amniotic band syndrome are enormously variable and the same patient can present different types of deformities. It therefore requires a personalized treatment, often involving multiple surgical steps and aimed primarily at functional recover.

**Key words:** amniotic bands, amniotic rings, congenital deformity, acrosyndactyly

#### Corrispondenza:

Nucci Anna Maria  
annamaria.nucci@meyer.it

#### Conflitto di interessi

Gli Autori dichiarano di non avere alcun conflitto di interesse con l'argomento trattato nell'articolo.

**Come citare questo articolo:** Poggetti A, Delcroix L, Nucci AM Sindrome delle briglie amniotiche: caso clinico con interessamento dei quattro arti. Rivista Italiana di Chirurgia della Mano 2024;61:50-53. <https://doi.org/10.53239/2784-9651-2024-9>

© Copyright by Pacini Editore Srl



OPEN ACCESS

L'articolo è OPEN ACCESS e divulgato sulla base della licenza CC BY-NC-ND (Creative Commons Attribuzione - Non commerciale - Non opere derivate 4.0 Internazionale). L'articolo può essere usato indicando la menzione di paternità adeguata e la licenza; solo a scopi non commerciali; solo in originale. Per ulteriori informazioni: <https://creativecommons.org/licenses/by-nc-nd/4.0/deed.it>

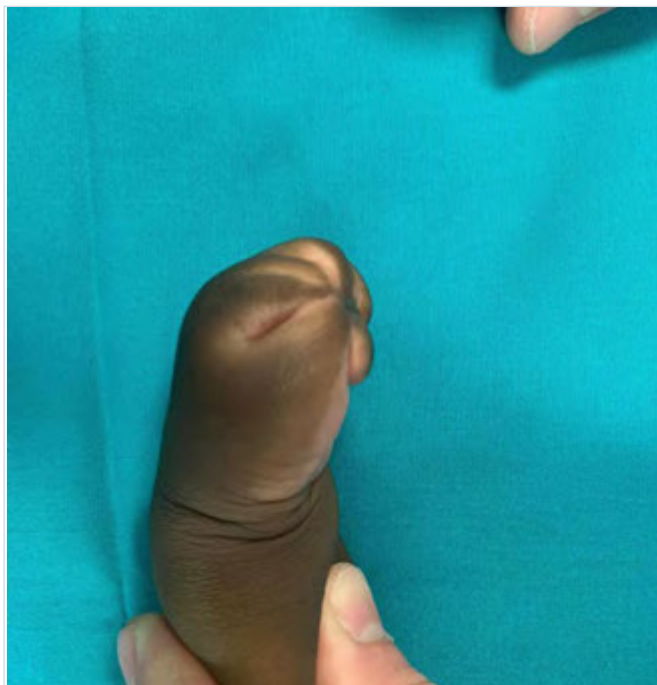
## Introduction

Amniotic band syndrome is a congenital disorder characterized by constriction rings that cause deformities or amputations in newborns. The main cause of such deformities is the early rupture of the amniotic sac during the early stages of pregnancy, leading to the formation of bands that trap the fetus. The severity and clinical variability of the syndrome can affect any part of the body, but the extremities are particularly at risk. The most common deformities in the upper limbs include distal constriction rings, lymphedema, intrauterine amputations, and acrosyndactyly. These deformities can lead to significant disabilities in the patient, requiring personalized treatment that often occurs in several stages during childhood. In this article, we present a severe case of amniotic band syndrome with involvement of four limbs<sup>1</sup>.

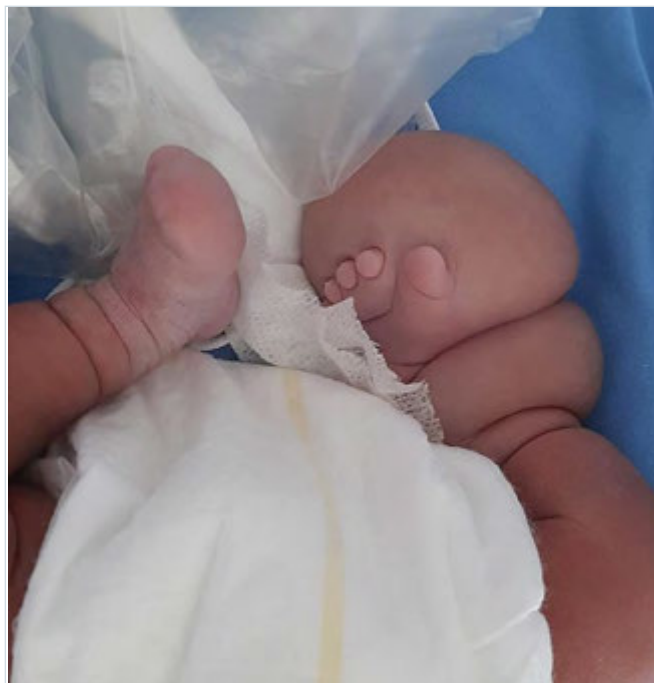## Case report

A male infant of African American origins was born at a gestational age of 34 weeks. Immediately after birth a severe form of amniotic band syndrome was diagnosed with involvement of all four limbs as follows:

- Acrosyndactyly of the five rays of the right upper limb; all fingers except the fourth presented only the proximal phalanx (Fig. 1)



**Figure 1.** Acrosyndactyly of the five rays of the right upper limb at birth.



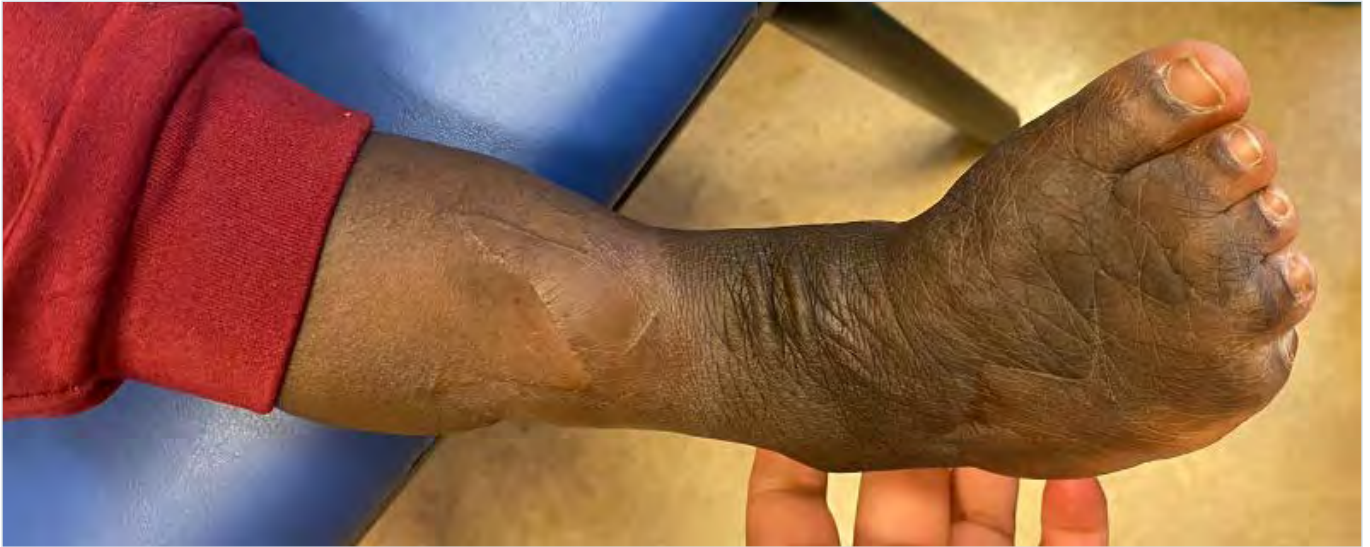**Figure 2.** A deep circumferential amniotic band at the distal third of the leg associated with severe lymphedema and equinovarus foot of the right lower limb; Syndactyly and amputation of all toes of the left foot.

- Acrosyndactyly of the first four rays of the left upper limb; all fingers except the fifth presented only the proximal phalanx

- A deep circumferential amniotic band at the distal third of the leg associated with severe lymphedema and equinovarus foot of the right lower limb; (Fig. 2)

- Syndactyly and amputation of all toes of the left foot. (Fig. 2)

At birth, the most concerning aspect was the constriction ring to the right leg associated with a severe lymphedema, type II according to Patterson classification. The same foot presented also a clubfoot deformity. The state of soft tissue was so troublesome that on the first day of life, it was decided to proceed with the removal of the amniotic band at the level of the right leg using the Upton technique in one stage<sup>2</sup>. In the following months, the lymphedema gradually reduced, but the excess of skin and soft tissue prevented the application of cast according to Ponseti method. At 10 months, debulking of the right foot was performed using a multiple Z-plasty technique. At 11 months, after the removal of the sutures from the right leg, correction of clubfoot deformity began using the Ponseti technique. As for the acrosyndactyly of the hands, at 7 months, the opening of the first web space of the left hand was performed using the Jumping Man flap, along with the opening of the first, third



**Figure 3.** The right lower limb after treatment.

and fourth web spaces and the separation of the apical bone bridge between the second and the third fingers of the right hand. At 12 months, Achilles tenotomy was performed on the right side, and simultaneously, the II web space of the left hand was opened using a dorsal and volar triangular flap and a full thickness graft from the volar region of the wrist. At 15 months, the initiation of walking and good gripping and mobilization of objects were achieved (Fig. 3)

## Discussion

Amniotic Band Syndrome (ABS) is a rare and still poorly understood congenital pathology. Many different etiological theories have been proposed over time, and the most famous are Streeter's intrinsic theory and Torpin's extrinsic theories<sup>3</sup>. The first one suggested that constriction rings were due to defects in germ plasma, while the second hypothesized that the cause was external compression. Anyway, many authors have extensively studied the clinical manifestation of this syndrome, which can enormously vary from patient to patient, and even in the same patient we can observe different types of deformities. ABS is characterized by the presence of fibrous bands which may entangle fetus limbs in utero causing different types of deformities<sup>4</sup>. The constriction rings generally involve more segments, and they can be of different deepness. Sometimes, they are very superficial resulting in a little dimple with any functional problem. Instead, deeper bands can lead to amputation, vascular compromise and severe lymphedema, nerve palsies and secondary deformities such as acrosyndactyly. In this article, we have reported a severe case of ABS with in-

volvement of all limbs. We found many points of reflection in this case. First, regarding the type of surgery for deep constriction ring, it is debated if the best procedure is a single-stage or two stage technique. Two stage surgery was initially recommended for treatment of circumferential constriction bands whereby the first half of the band is excised, followed by the other half of the band later. This is done with the aim to prevent disruption of limb circulation distal to the band<sup>5</sup>. However, since the circulation of the limb distal to the constriction band is supplied by the myocutaneous arteries and endosteal blood supply, single-stage surgery is possible, as demonstrated by many Authors<sup>6-7</sup>. We opted for a single stage procedure with multiple z-plasties, with a satisfactory outcome in terms of wound healing, scar quality, and limb function. Another important aspect was the coexistence of lymphedema and clubfoot. Contrary to other cases reported in literature, in our case, the excess of skin and soft tissue after ring correction and edema reduction prevented the early application of corrective casts according to Ponseti method<sup>8</sup>. Casting was possible only after a second surgery of debulking of the soft tissue of the foot especially on the dorsal aspect. Despite the delay of the treatment, we were able to obtain a satisfactory foot correction and at present the child has experienced no relapse. When ABS affected hands, the result is often acrosyndactyly which is a constriction ring around adjacent digits, with distal soft-tissue webbing and epithelial sinus tracts at the base of the proximal phalanx. This is a very challenging deformity for the hand surgeon. According to Walsh, we can distinguish three types of acrosyndactyly: mild acrosyndactyly with three phalanges and two interphalangeal joints in the affected dig-



its, typically with long clefts between the fingers; moderate acrosyndactyly with two phalanges and one interphalangeal joint; severe acrosyndactyly presents only stubby fingers, with one phalanx and no interphalangeal joints<sup>9</sup>. Our case is an example of severe acrosyndactyly, as all hand fingers, except two, presented only one phalanx. The surgical goal in these cases is early separation combined with commissural deepening. Multiple surgical steps are often necessary to obtain a functional hand, because fingers could be fused and distorted and sometimes it may be difficult to determine which fingertip goes to which finger. We can conclude that treatment of ABS must be often individualized, the intervention should start as early as possible in the first months of life especially in case of severe deformity of the hands or severe lymphedema. Parents should be informed about the need for multiple corrective surgeries and that limb function takes precedence over aesthetic outcome.

## References

- <sup>1</sup> Walter JH Jr, Goss LR, Lazzara AT. Amniotic band syndrome. *J Foot Ankle Surg.* 1998 Jul-Aug;37(4):325-33. [https://doi.org/10.1016/s1067-2516\(98\)80070-7](https://doi.org/10.1016/s1067-2516(98)80070-7). PMID: 9710786.
- <sup>2</sup> Upton J, Tan C. Correction of constriction rings. *J Hand Surg Am.* 1991;16(5):947-53.
- <sup>3</sup> Kawamura K, Chung KC. Constriction band syndrome. *Hand Clin.* 2009;25(2):257-64.
- <sup>4</sup> Baker CJ, Rudolph AJ. Congenital ring constrictions and intrauterine amputations. *Am J Dis Child.* 1971;121(5):393-400.
- <sup>5</sup> Naqvi ZG, Rao I, Anwer W, Yaseen T. Two-stage release in Street-er's dysplasia. *BMJ Case Rep.* 2015 Apr 21;2015:bcr2014207568. <https://doi.org/10.1136/bcr-2014-207568>. PMID: 25899511; PMCID: PMC4420837.
- <sup>6</sup> Prasetyono TO, Sitorus AS. A review on the safety of one-stage circumferential ring constriction release. *Int Surg.* 2015 Feb;100(2):341-9. <https://doi.org/10.9738/INT-SURG-D-13-00230.1>. PMID: 25692440; PMCID: PMC4337452.
- <sup>7</sup> Jiang Y, Mao H, Yang X, Zhou S, Ni F, Xu Q, Wang B. Single-Stage Resection of Type II Constriction Rings in Limbs on the Basis of Histologic and Magnetic Resonance Imaging Observations: A Retrospective Study of 21 Consecutive Patients. *Plast Reconstr Surg.* 2016 Jul;138(1):164-173. <https://doi.org/10.1097/PRS.0000000000002317>. PMID: 27348648.
- <sup>8</sup> Shabani B, Bytyqi D, Bytyqi C. Clubfeet and congenital constriction band syndrome. *Eur J Med Res.* 2021 Feb 16;26(1):21. <https://doi.org/10.1186/s40001-021-00492-z>. PMID: 33593432; PMCID: PMC7885564. Simpson J. *Essays on diseases of the placenta.* Dublin J Med Sci. 1836;10(220).
- <sup>9</sup> Moran SL, Jensen M, Bravo C. Amniotic band syndrome of the upper extremity: diagnosis and management. *J Am Acad Orthop Surg.* 2007 Jul;15(7):397-407. <https://doi.org/10.5435/00124635-200707000-00005>. PMID: 17602029.



## Aggiornamento sulla resezione della filiera prossimale carpale mediante la via di accesso volare e sulla sostituzione protesica dell'estremità prossimale del capitato

*Update on the proximal row carpectomy through volar approach and on the prosthetic replacement of the proximal end of capitate*

**Paolo Bedeschi**

*Presidente onorario della Società Italiana di Chirurgia della Mano*

### Corrispondenza:

Paolo Bedeschi  
paolobedeschi@gmail.com

### Conflitto di interessi

L'Autore dichiara di non avere alcun conflitto di interesse con l'argomento trattato nell'articolo.

**Come citare questo articolo:** Bedeschi P. Aggiornamento sulla resezione della filiera prossimale carpale mediante la via di accesso volare e sulla sostituzione protesica dell'estremità prossimale del capitato. Rivista Italiana di Chirurgia della Mano 2024;61:54-73. <https://doi.org/10.53239/2784-9651-2024-10>

© Copyright by Pacini Editore Srl



OPEN ACCESS

L'articolo è OPEN ACCESS e divulgato sulla base della licenza CC BY-NC-ND (Creative Commons Attribuzione - Non commerciale - Non opere derivate 4.0 Internazionale). L'articolo può essere usato indicando la menzione di paternità adeguata e la licenza; solo a scopi non commerciali; solo in originale. Per ulteriori informazioni: <https://creativecommons.org/licenses/by-nc-nd/4.0/deed.it>

### Riassunto

L'autore ha effettuato nel 1980 la prima resezione della filiera prossimale carpale (RFPC) eseguita in Italia. Si trattava di un caso di frattura-lussazione trans-scafo perilunare con pseudoartrosi e necrosi della metà prossimale dello scafoide, datante da un anno. L'operazione fu eseguita per via volare, perché coesisteva una compressione del nervo mediano nel tunnel carpale. Il risultato fu molto soddisfacente per la remissione del dolore, per il ripristino della forza di presa e per il grado di movimento medio in flessione-estensione del polso operato pari al 92% del polso controlaterale.

In campo internazionale l'indicazione alla RFPC è il collasso carpale con artrosi stilo-scafoidea e/o radio-scafoidea, ad articolazioni luno-capitata e radio-lunata integre. La causa del collasso può essere la dissociazione scafo-lunata (SLAC), la pseudoartrosi dello scafoide (SNAC), la malattia di Kienbock (KDAC) e la condrocalcosi (SCAC). L'autore ha riscontrato casi di collasso conseguenti a malunione dello scafoide e perciò ha proposto di aggiungere, nella eziologia del collasso carpale, anche questa patologia (SMAC). L'autore ha inoltre proposto di suddividere in due il collasso carpale da malattia di Kienbock stadio 4: KDAC 4A in caso di artrosi luno-capitata e KDAC 4B in caso di artrosi sia luno-capitata che radio-lunata. Poiché tutti i chirurghi citati eseguivano la RFPC per via dorsale, anche l'autore ha eseguito dal 1981 al 1984 12 RFPC per via dorsale. Il risultato è stato soddisfacente sulla remissione del dolore e il recupero della forza di presa. Il grado medio di flessione-estensione fu riscontrato pari al 75% (dal 68% all'82%) rispetto al polso controlaterale, in linea con le casistiche degli altri chirurghi stranieri, ma nettamente inferiore al caso operato dall'autore per via volare. L'autore ha quindi operato dal 1985 al 1996 60 casi per via volare, e in particolare gli ultimi 35 casi, dal 1990 al 1996, mediante una incisione modificata che consente l'asportazione dello scafoide per via diretta e l'asportazione del semilunare e del piramidale attraverso una incisione per il tunnel carpale.

Sono stati controllati a distanza da 3 a 14 anni 56 casi operati per via volare. In tre casi che, all'intervento mostravano una iniziale degenerazione artrosica del capitato, sono stati riscontrati modesti dolori da sforzo e un grado medio di flessione-estensione del 70% rispetto al polso controlaterale. È stato inoltre riscontrato un quadro RX di artrosi non grave della

radio-capitata. In altri due casi, che non avevano eseguito un'adeguata rieducazione funzionale, il grado di flesso-estensione è stato rispettivamente del 68% e del 70% rispetto al polso controlaterale. In tutti gli altri 51 casi il risultato è stato molto soddisfacente, per la remissione del dolore, per il recupero della forza di presa, e per il grado medio di flesso-estensione, pari all'85% (dal 78% al 95%) rispetto al polso controlaterale.

L'autore ha dimostrato, con ricerche mediante TC, che nella flesso-estensione del polso la testa del capitato non solo ruota in flessione e in estensione, ma compie anche dei fondamentali movimenti di traslazione dorsale e volare nella faccetta lunata del radio, che aumentano l'ampiezza del movimento della nuova articolazione radio-capitata. Negli operati di RFPC per via dorsale i fenomeni cicatriziali capsulari e pericapsulari limitano, nella flessione del polso, il movimento di traslazione dorsale del capitato nella faccetta lunata del radio e ne conseguono una minore ampiezza del movimento del polso rispetto agli operati per via volare.

Nei collassi carpali con artrosi luno-capitata viene da 20 anni utilizzata, in associazione alla RFPR, la sostituzione protesica dell'estremità prossimale del capitato. Vengono descritte varie esperienze chirurgiche:

- con la protesi HGP (con testa in cromo, cobalto e molibdeno e stelo in titanio), prodotta in Italia;
- con la protesi HVHS (con testa in cromo e cobalto e stelo in titanio), prodotta in USA;
- con la protesi RCPI (monoblocco in pirocarbonio), prodotta in Francia.

La protesi RCPI è la più utilizzata e ha dimostrato notevole biocompatibilità e capacità di lubrificazione. L'applicazione della protesi per la testa del capitato è stata eseguita da Grippi tramite la via volare e da tutti gli altri chirurghi tramite la via dorsale.

Le indicazioni chirurgiche nei collassi carpali vengono così precisate dall'autore:

- nei casi con artrosi stilo-scafoidea e/o radio-scafoidea l'indicazione elettiva è la RFPC per via volare;
- nei casi con artrosi stilo-scafoidea e/o radio-scafoidea e artrosi luno-capitata l'indicazione elettiva è la RFPC associata alla protesi RCPI per via volare;
- nei casi con artrosi stilo-scafoidea e/o radio-scafoidea, artrosi luno-capitata e artrosi radio-lunata vi sono quattro indicazioni opzionali: la RFPC + RCPI, la protesi Amandys, la protesi totale di polso e l'artrodesi totale di polso.

**Parole chiave:** resezione, filiera prossimale, carpo, instabilità, collasso, artrosi, radio, stiloide radiale, scafoide, semilunare, capitato, protesi, cromo, cobalto, molibdeno, titanio, pirocarbonio

## Summary

*In 1980 the author performed the first proximal row carpectomy (PRC) in Italy. It was a case of perilunate trans-scaphoid fracture-dislocation, with pseudoarthrosis of the scaphoid and necrosis of the proximal half of the bone, dating for a year. The operation was performed through a volar approach, because of a compression of the median nerve in the carpal tunnel. The result was very satisfactory for the remission of the pain, for the restoration of the grip strength and for the average degree of flexion-extension of the operated wrist equal to 92% of the contralateral wrist. In the international field, the indication for PRC is carpal collapse with stylo-scaphoid and/or radio-scaphoid arthrosis, with intact luno-capitate and radio-lunate joints. The cause of the collapse may be scapho-lunate dissociation (SLAC), scaphoid pseudoarthrosis (SNAC), Kienbock's disease (KDAC) and chondrocalcinosis (SCAC). The author found cases of collapse resulting from scaphoid malunion and therefore proposed adding this pathology (SMAC) to the etiology of carpal collapse. The author also proposed to divide carpal collapse due to Kienbock's disease stage 4 into two: KDAC 4A in case of luno-capitate arthrosis and KDAC 4B in case of both luno-capitate and radio-lunate arthrosis.*

*Since all the surgeons mentioned had performed PCR through dorsal approach, the author also performed 12 PRC via dorsal approach from 1981 to 1984. The result was satisfactory in terms of pain relief and recovery of grip strength. The average degree of flexion-extension found was 75% (from 68% to 82%) compared to the contralateral wrist, in line with the case studies of other foreign surgeons, but significantly lower than the case operated by the author via volar approach in 1980. The author therefore from 1985 to 1996 operated on 60 cases via volar approach. From 1990 to 1996 the author used a modified incision which allows the removal of the scaphoid directly and the removal of lunate and triquetrum through the carpal tunnel. 56 cases operated through a volar approach were controlled from 3 to 14 years. In three cases which at surgery showed an initial arthrosic degeneration of the capitata, modest pain from exertion and an average degree of flexion-extension of 70% compared to the contralateral wrist was found. An x-ray picture of non-serious radio-capitate arthrosis was also found. In two other cases, who had not performed adequate functional reeducation, the degree of flexion-extension was 68% and 70%, respectively compared to the contralateral wrist. In all the other 51 cases the result was very satisfactory for the remission of pain, for the recovery of grip strength and for the average degree of flexion-extension, equal to 85% (from 78% to 95%) compared to the contralateral wrist. The author has demonstrated, with CT research, that in the flexion-extension of the wrist the head of capitata not only rotates in flexion and extension, but it also performs fundamental movements of dorsal and volar translation in the lunate facet of the radius, which increase the amplitude of the movement of the new radio-capitate joint. In wrists operated on with proximal row carpectomy through a dorsal approach the capsular and pericapsular cicatricial phenomena limit, in the flexion of the wrist, the dorsal translation of the capitata in the lunate facet of radius, and this results in a smaller range of wrist movement compared to wrists operated through a volar approach. In carpal collapses with luno-capitate arthrosis it has been used for 20 years, in association with PRC, a prosthetic replacement of the proximal end of the capitata. Various surgical experiences are described:*

- with the HGB prosthesis (with chrome, cobalt and molybdenum head and titanium stem), made in Italy;
- with the HVHS prosthesis (with chrome and cobalt head and titanium stem), made in USA;
- with the RCPI prosthesis (pyrocarbon monobloc), made in France..

The RCPI prosthesis is the most used and has demonstrated remarkable biocompatibility and lubrication capacity. The application of the capitae head prosthesis was performed by Grippi using the volar approach and by all the other surgeons using the dorsal approach.

The surgical indications in carpal collapses are specified by the author as follows:

- in cases with stylo-scaphoid and/or radio/scaphoid arthrosis, the elective indication is the PRC via volar approach;
- in cases with stylo-scaphoid and/or radio-scaphoid and luno-capitate arthrosis, the elective indication is PRC associated with RCPI via volar approach;
- in cases with stylo-scaphoid and/or radio-scaphoid, luno-capitate and radio-lunate arthrosis there are four optional indications: PRC+RC-PI, Amandys implant, total wrist prosthesis and total wrist arthrodesis.

**Key word:** resection, carpectomy, proximal row, carpus, instability, collapse, arthrosis, radius, radial styloid, scaphoid, lunate, capitae, prosthesis, chrome, cobalt, molybdenum, titanium, pyrocarbon

## Introduzione

Un pomeriggio della primavera del 1980 visitai un ragazzo di 18 anni, che era accompagnato dal padre. Un anno prima il ragazzo aveva riportato, in seguito a una caduta con il ciclomotore, la frattura-lussazione trans-scafo perilunare del polso destro, che era stata trattata incruentamente, senza successo, in un reparto non specializzato.

Ad un recente controllo radiografico la frattura-lussazione appariva complicata dalla pseudoartrosi con necrosi avascolare della metà prossimale dello scafoide (Fig. 1A).

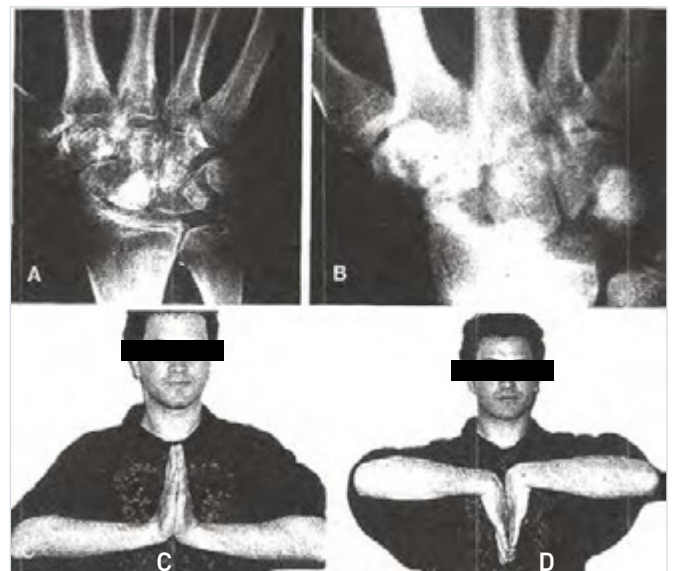
Dal punto di vista clinico il giovane paziente, oltre al dolore conseguente alla patologia osteo- articolare, presentava da due mesi anche i sintomi di una compressione del nervo mediano nel tunnel carpale. Il padre mi chiese di eseguire un intervento che potesse risolvere sia l'inveterato problema osteo-articolare che il recente problema neurologico.

Io non avevo dubbi sulla necessità di un accesso chirurgico per via volare, che mi avrebbe consentito anche la decompressione del nervo mediano. Ero peraltro conscio che, dopo tanti mesi, era problematico non solo il risultato della riduzione chirurgica della frattura-lussazione, ma soprattutto il risultato del trattamento della pseudoartrosi dello scafoide mediante osteosintesi e innesto osseo, data la grave necrosi del polo prossimale.

Mi venne allora in mente di aver letto qualche mese prima un articolo di autori americani, pubblicato nel 1977<sup>1</sup>. In tale articolo venivano riportati i soddisfacenti risultati di un intervento consistente nella asportazione della filiera prossimale carpale (scafoide, semilunare e piramidale), che consentiva la realizzazione di una nuova, più semplice, articolazione del polso, tra radio e capitato. Tale intervento, pur eseguito da alcuni chirurghi americani e britannici sin dagli anni '40, non mi risultava fosse stato ancora eseguito in Italia. Dissi al padre che questo intervento chirurgico poteva essere la soluzione sia per il problema osteo-articolare, che per quello neurologico.

Egli mi disse con la massima fiducia: "faccia a mio figlio l'operazione che eseguirebbe a suo figlio".

Dopo alcuni giorni eseguii l'intervento di resezione della fili-



**Figura 1.** Frattura-lussazione trans-scafo perilunare del carpo di destra, riportata da un giovane di 18 anni, a cui si è aggiunta, dopo un fallito tentativo di trattamento incruento, una compressione del nervo mediano al tunnel carpale. Un anno dopo il trauma è stato eseguito, per via volare, un intervento chirurgico di decompressione del nervo mediano e di resezione della filiera prossimale carpale. A) All'esame RX preoperatorio si evidenzia un quadro di frattura-lussazione trans-scafo perilunare del carpo, con grave necrosi del polo prossimale dello scafoide. B) All'esame RX eseguito cinque anni dopo l'intervento: si evidenzia una buona congruenza della nuova articolazione radio-capitata, con assenza di segni di artrosi. C-D) Fotografie eseguite cinque anni dopo l'intervento. Al controllo clinico si riscontra che l'arco di movimento in flessione-estensione medio del polso destro operato è pari al 92% (94% in estensione e 90% in flessione) rispetto a quello del polso sano controlaterale. (Le immagini RX e le fotografie sono tratte da: Bedeschi<sup>12</sup>).

era prossimale carpale per via volare, tramite incisione doppiamente arcuata, leggermente più estesa di quella che utilizzavo per la semplice decompressione del nervo mediano. Aperto il tunnel carpale, divaricai radialmente il tendine del flessore lungo del pollice e ulnarmente gli otto tendini dei flessori superficiali e profondi delle dita e misi attorno al nervo mediano un laccetto elastico, per poterlo spostare opportunamente in modo atraumatico.

Sezionata a polso esteso la capsula articolare volare, eseguii facilmente l'asportazione del semilunare lussato volarmente, del polo prossimale necrotico dello scafoide e del piramidale. Fu più indaginosa l'asportazione della parte distale dello scafoide.

Tolto il laccio emostatico al braccio ed eseguita una accurata emostasi, notai con soddisfazione che, a polso in posizione neutra, il polo integro del capitato si articolava perfettamente con la faccetta del radio per il semilunare. Terminate le suture capsulari e cutanee, misi un drenaggio passante, feci la medicazione e immobilizzai il polso a 45° di estensione, con cotone e valva gessata anteriore, eseguita prima dell'intervento.

Dopo 2 giorni controllai la ferita chirurgica e tolsi il drenaggio. Quindi rimisi la valva gessata per altri otto giorni, con prescrizione di muovere spesso le dita.

In decima giornata, tolsi i punti di sutura ed eseguita l'ultima medicazione, feci iniziare i movimenti attivi del polso, che il paziente eseguii sino al 21° giorno, in alternanza con la immobilizzazione in valva gessata. Successivamente il paziente mantenne libero il polso durante il giorno, eseguendo anche la mobilizzazione passiva, e tenendo di notte un tutore ortopedico in estensione di 45° per sei settimane.

Al controllo eseguito sei mesi dopo l'intervento riscontrai:

-all'esame radiografico: un'ottima congruenza della nuova articolazione radio-capitata con assenza di segni di artrosi;

-all'esame clinico: una assenza completa di dolori, sia osteo-articolari che neurologici, un'ottima ripresa della forza di presa e un arco di movimento medio del polso operato pari al 92%, (94% in estensione e 90% in flessione) rispetto al polso sano controlaterale.

L'eccellente risultato radiografico e clinico trovò conferma al controllo dopo cinque anni dall'intervento (Fig. 1 B-C-D).

## Casistiche di resezioni della filiera prossimale carpale eseguite dal 1944 al 1981

Constatato l'ottimo esito del mio primo intervento di resezione della filiera prossimale carpale (RFPC) ritenni opportuno svolgere una accurata ricerca bibliografica sull'argomento.

# Nel 1944 Stamm pubblicò un articolo intitolato "Excision of

the proximal Row of the Carpus" <sup>2</sup>.

L'Autore vi descrisse la tecnica chirurgica da lui eseguita per via dorsale su un numero imprecisato di casi di pseudartrosi dello scafoide e di malattia di Kienbock. Ritengo importante sottolineare che l'autore manteneva l'immobilizzazione postoperatoria in apparecchio gessato del polso solo per 10 giorni. Consentiva quindi una prudente mobilizzazione attiva, alternata con immobilizzazione in valva gessata sino al 21° giorno, quando consentiva anche la mobilizzazione passiva.

Nella maggioranza dei casi controllati a distanza (sino a cinque anni) Stamm riscontrò un buon risultato sul dolore e sulla forza di presa e un grado di movimento di flesso-estensione del polso operato pari al 50-70% del polso controlaterale. L'Autore riscontrò invece un completo insuccesso in due casi che presentavano all'intervento un'artrosi sia radio-carpale che medio-carpale.

# Stack, in un articolo pubblicato nel 1948 <sup>3</sup>, controllò, a distanza da 10 a 13 anni, nove polsi operati di RFPC per via dorsale in casi di frattura-lussazione del polso, di lussazione non ridotta del semilunare e di pseudartrosi dello scafoide. Riscontrò risultati favorevoli sul dolore, con parziale riduzione della forza di presa e con netta diminuzione del grado di flesso-estensione.

# Con analoghe indicazioni e tecnica chirurgica, Mc Laughlin e Baab riscontrarono, in un articolo del 1951 <sup>4</sup>, buoni risultati in quattro casi.

# Crabbe, in un articolo pubblicato nel 1964 <sup>5</sup>, riferì su 20 casi operati, per via dorsale, di resezione della filiera prossimale del carpo e, quasi sempre, anche di stiloidectomia radiale, ai quali fu effettuato un controllo a distanza da 1 a 18 anni.

La causa dell'intervento fu: in 12 casi la pseudartrosi dello scafoide, in 4 casi la malattia di Kienbock, in 2 casi la frattura trans-scafo perilunare, in un caso la lussazione non ridotta del semilunare e in 1 caso la necrosi con cisti ossea dello scafoide.

Il risultato sul dolore fu: ottimo in 7 casi, buono in 10 casi e negativo in 3 casi. Preoperatoriamente questi ultimi 3 casi presentavano un'artrosi radio-scafoidea e medio-carpale.

In uno di questi 3 casi fu necessario eseguire, dopo un anno, un'artrodesi totale del polso, mentre negli altri 2 casi fu osservata, al controllo a distanza, una grave riduzione del grado di flesso-estensione pari al 15,6% e al 25,6% rispetto al polso controlaterale.

Gli altri 17 casi, caratterizzati da un buon controllo del dolore e da una minima diminuzione della forza di presa, presentarono un grado di flesso-estensione medio del 63% (tra il 40,6% e l'87%) rispetto al polso controlaterale.

# Nel 1965 Campbell et al. pubblicarono un articolo sul trattamento chirurgico delle lussazioni del semilunare e perilunari <sup>6</sup>. In 8 casi eseguirono un intervento di RFPC, con

risultato favorevole in 6 casi.

# Jorgensen, in un articolo pubblicato nel 1969<sup>7</sup>, riferì su 22 casi operati di RFPC dal 1943 al 1968. Si trattava di necrosi dello scafoide in 8 casi, di necrosi del semilunare in 4 casi e di frattura-lussazione trans-scafo perilunare del carpo in 10 casi. Tutti i casi furono operati per via dorsale e l'immobilizzazione postoperatoria del polso in apparecchio gessato fu mantenuta per sei settimane.

Al controllo a distanza da 1 a 19 anni del polso operato il riscontro fu il seguente:

- il dolore sotto sforzo fu assente in 16 casi, minimo in 5 casi e moderato in 1 caso;

- la forza di presa risultò moderatamente diminuita in 21 casi, maggiormente diminuita in 1 caso;

- il grado di movimento in flessione-estensione del polso operato risultò compreso tra il 41% e il 76% rispetto a quello del polso controlaterale.

# Steinhauser, in un articolo pubblicato nel 1974<sup>8</sup>, descrisse un intervento personale consistente nell'asportazione del semilunare e dei due terzi prossimali dello scafoide.

Denominò questo suo intervento: "resezione artroplastica trans-scafo-lunare" e ne descrisse i favorevoli risultati a distanza in casi di grave osteo-malacia del semilunare.

# Nel 1976 von Donnersmarck et al.<sup>9</sup> riferirono su 6 casi affetti da grave lesione della filiera prossimale carpale, operati con successo di resezione-artroplastica trans-scafo-lunare secondo J. Steinhauser<sup>8</sup>.

# Inglis e Jones, in un articolo pubblicato nel 1977<sup>1</sup>, riferirono su 13 interventi di resezione della filiera prossimale del carpo eseguiti, dal 1937 al 1973, per frattura-lussazione perilunare in 4 casi, per pseudartrosi dello scafoide in 3 casi, per dissociazione scafo-lunata in 2 casi e per grave malattia di Kienbock in 4 casi. L'esame radiografico preoperatorio evidenziò in alcuni casi un'artrosi radio-scafoidea, ma mai un'artrosi medio-carpale.

Tutti i casi furono operati per via dorsale e l'immobilizzazione del polso operato fu mantenuta in gesso per 4 settimane.

Al controllo clinico a distanza, tra 18 mesi e 37 anni, il risultato sul dolore e sulla forza di presa fu molto soddisfacente in tutti i casi e il risultato funzionale sulla flessione-estensione del polso fu buono in 8 casi e molto buono in 5 casi.

Al controllo radiografico, anche a lunga distanza, in nessun caso fu evidenziata un'artrosi della nuova articolazione radio-carpale.

# Schernberg et al., in una pubblicazione del 1981<sup>10</sup>, riferirono su una casistica di 24 operati di RFPC con le seguenti indicazioni:

- traumatismi complessi carpali recenti: 2 casi;
- fratture-lussazioni perilunari inveterate: 7 casi;
- pseudartrosi dello scafoide: 9 casi;
- malacia inveterata del semilunare: 5 casi;
- lussazione inveterata carpale: 1 caso.

La via di accesso utilizzata fu quella dorsale in 16 casi e quella volare in 8 casi. La via di accesso volare fu utilizzata esclusivamente perché in quegli 8 casi era stata riscontrata una associata sintomatologia da compressione del nervo mediano al tunnel carpale. L'immobilizzazione postoperatoria del polso operato fu mantenuta in apparecchio gessato per un mese e quindi fu concessa la mobilizzazione attiva e, successivamente, anche quella passiva.

Il controllo clinico a distanza fu effettuato dopo 14 anni in un primo caso operato e dopo 1-7 anni in altri 19 casi. Il dolore risultò assente in 11 casi, leggero e incostante in 6 casi, moderato in un caso e intenso e di tipo algodistrofico in 2 casi. La forza di presa risultò completamente recuperata in 5 casi, con modesta limitazione in 12 casi e con notevole limitazione in 3 casi.

Il recupero del movimento di flessione-estensione del polso risultò molto buono in 8 casi, moderatamente limitato in 8 casi e molto limitato in 4 casi.

Rileggendo questo articolo dopo 42 anni mi sono reso conto che gli autori non misero in correlazione il recupero del movimento di flessione-estensione con la via di accesso, dorsale o volare, utilizzata per gli interventi chirurgici. Sono convinto che se allora fosse stata fatta questa correlazione avremmo avuto, con alcuni anni di anticipo, la cognizione del ruolo fondamentale della via di accesso volare sul risultato funzionale, che fu da me evidenziata a metà degli anni '80.

## Resezione della filiera prossimale carpale (RFPC): esperienza chirurgica dell'autore

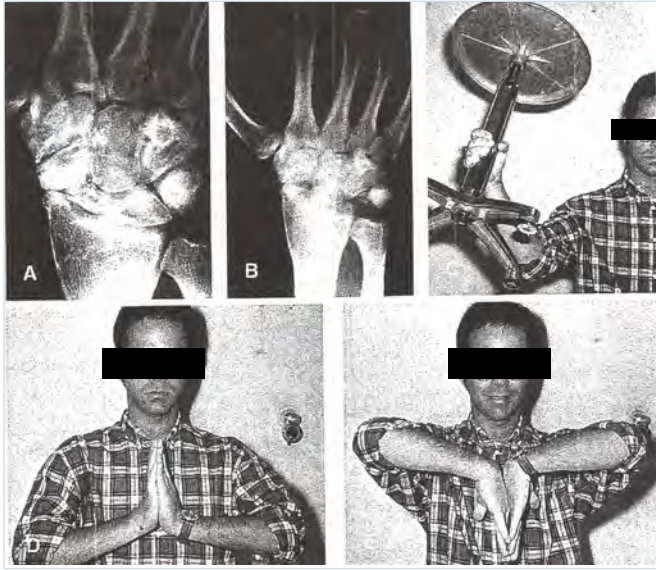
Oltre al primo caso operato nel 1980 per via volare, operai 12 casi per via dorsale dal 1981 al 1984, 25 casi dal 1985 al 1989 per via volare con incisione tradizionale e 35 casi dal 1990 al 1996 per via volare con incisione modificata, per un totale di 73 interventi di RFPC.

### A) RFPC mediante la via di accesso dorsale (12 casi, dal 1981 al 1984).

Nel 1981 potei constatare, a distanza di un anno, l'ottimo risultato radiografico e clinico del mio primo intervento di resezione della filiera prossimale carpale, descritto nell'introduzione di questo articolo (vedi Fig. 1).

Mi resi conto che Schernberg et al.<sup>10</sup> avevano utilizzato la via di accesso volare solo negli 8 casi che presentavano segni neurologici di compressione del nervo mediano al tunnel carpale e che tutti gli altri autori avevano sempre utilizzato la via di accesso dorsale.

Decisi quindi di iniziare ad eseguire anch'io l'intervento di RFPC mediante la via di accesso dorsale. Dal 1981 al 1984 operai con questa tecnica 12 polsi con collasso carpale e



**Figura 2.** Pseudoartrosi dello scafoide del polso destro datante da 5 anni, in un giovane che aveva 22 anni al momento della frattura. Nel 1981 eseguii, per via dorsale, un intervento di resezione della filiera prossimale carpale. A) L'esame radiografico preoperatorio evidenzia la pseudoartrosi dello scafoide al 3° medio con artrosi stilo-scafoidea e assenza di artrosi scafo-capitata e luno-capitata (SNAC 1). B) L'esame radiografico eseguito 4 anni dopo l'intervento evidenzia un'ottima congruenza della nuova articolazione radio-capitata, con assenza di segni di artrosi. C-D-E) Fotografie eseguite al controllo clinico 4 anni dopo l'intervento: C) Soddisfacente la ripresa della forza di presa, all'80% del polso controlaterale. D-E) In confronto con il polso sano di sinistra, il grado di flessione-estensione medio del polso destro operato è pari al 76% (82% in estensione e 70% in flessione). (Le immagini RX e le fotografie sono tratte da: Bedeschi et al.<sup>12</sup>).

artrosi stilo-scafoidea e/o radio-scafoidea. Sul campo operatorio ho osservato in 10 casi la perfetta integrità della luno-capitata, mentre negli altri 2 casi ho riscontrato una iniziale degenerazione artrosica della testa del capitato. L'etiologia era la seguente:

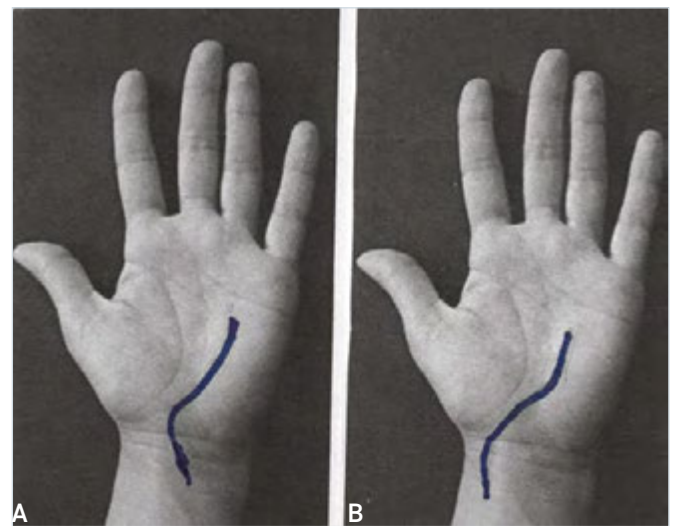
- pseudoartrosi dello scafoide in 6 casi (Fig. 2);
- dissociazione scafo-lunata in 4 casi;
- malunione dello scafoide in 1 caso;
- malattia di Kienbock (stadio 3B) in 1 caso. Il trattamento postoperatorio fu il seguente:
  - Immobilizzazione in gesso a 25° di estensione.
  - Il 3° giorno: apertura del gesso a valve per la medicazione e l'asportazione del drenaggio e successiva immobilizzazione in valva gessata anteriore fino al 10° giorno.

- Il 10° giorno: medicazione con asportazione dei punti e inizio della mobilizzazione attiva del polso, alternata con l'immobilizzazione in valva gessata anteriore sino al 21° giorno;
- dal 21° giorno: mobilizzazione attiva e passiva durante il giorno e immobilizzazione in valva gessata di notte per 4-6 settimane.

Al controllo da 1 a 4 anni di 10 polsi operati per via dorsale<sup>11,12</sup>:

- in 8 casi furono riscontrati: una assenza completa di dolore, un buon recupero della forza di presa e una flessione-estensione media del polso operato pari al 75% (tra il 68% e l'82%) del polso controlaterale, con un arco di movimento maggiore nell'estensione che nella flessione, e inoltre una assenza di segni di artrosi radio-capitata all'esame RX (vedi Fig. 2);
- negli altri 2 casi furono riscontrati: un modesto dolore sotto sforzo, una modesta diminuzione della forza di presa e un grado di flessione-estensione del polso operato pari, rispettivamente, al 58% e al 60% del polso controlaterale e una artrosi non grave della neo-articolazione radio-capitata all'esame RX. Nei registri operatori di questi due casi risultava che, all'esame visivo intra-operatorio, la superficie cartilaginea della testa del capitato mostrava già dei segni iniziali di degenerazione artrosica.

#### B) RFPC mediante la via di accesso volare con incisione



**Figura 3.** Disegni delle incisioni cutanee utilizzate dall'autore per l'intervento di resezione della filiera prossimale del carpo per via anteriore. A) Incisione utilizzata dal 1985 al 1989, che consente l'asportazione del semilunare, del piramidale e dello scafoide attraverso il tunnel carpale. B) Incisione utilizzata dal 1989 in poi, che consente l'asportazione dello scafoide per via diretta e del semilunare e del piramidale attraverso il tunnel carpale. (Disegni inediti eseguiti dall'autore).

**cutanea tradizionale (Fig. 3A), (25 casi, dal 1985 al 1989).**

Nel 1985, dopo aver constatato che il risultato del movimento di flesso-estensione medio riscontrato in 10 su 12 polsi operati da me per via dorsale, e controllati da 1 a 4 anni, era pari al 75% (tra il 68% e l'82%) rispetto al polso controlaterale, mi resi conto che questo risultato era di poco superiore a quello di altre casistiche di resezione della filiera prossimale carpale eseguita per via dorsale:

- tra il 50% e il 70% (Stamm, 1944)<sup>2</sup>;
- tra il 43% e l'80%, medio 63% (Crabbe, 1964)<sup>5</sup>;
- tra il 41% e il 76% (Jorgense, 1969)<sup>7</sup>;
- tra il 48% e il 70% (Neviaser, 1983)<sup>13</sup>.

Era invece notevole la differenza tra il risultato funzionale di flesso-estensione riscontrato al controllo dei polsi operati da me per via dorsale e il risultato funzionale, nettamente migliore, riscontrato al controllo del mio primo caso operato per via volare, pari al 94% in estensione e al 90% in flessione, rispetto al polso controlaterale.

Ritenni allora opportuno iniziare ad eseguire gli interventi di RFPC per via volare.

L'incisione cutanea utilizzata, arcuata dal polso al palmo (Fig. 3A), consentiva di eseguire attraverso il tunnel carpale la facile asportazione del semilunare e del piramidale e quella, un pò più indaginosa, dello scafoide.

Il trattamento postoperatorio era uguale a quello dell'intervento per via dorsale, salvo l'immobilizzazione del polso, eseguita con apparecchio gessato a 45° invece che a 25° di estensione, ma sempre per 10 giorni.

Con questa tecnica ho eseguito 25 interventi dal 1985 al 1989 (Bedeschi, 1989)<sup>14</sup>.

**C) RFPC mediante la via d'accesso volare con incisione cutanea modificata (Fig. 3B), (35 casi, dal 1990 al 1996).**

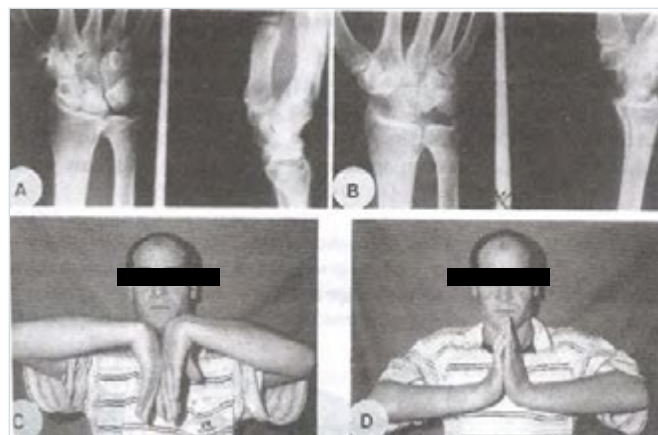
Allo scopo di rendere più facile l'asportazione dello scafoide, nella esecuzione della resezione della filiera prossimale carpale con via di accesso volare, ho modificato dal 1990 l'incisione cutanea nel tratto prossimale, spostandola radialmente in corrispondenza del decorso del tendine del flessore radiale del carpo (Fig. 3B).

Grazie a questa incisione modificata, che ho utilizzato in 35 casi, è possibile asportare agevolmente lo scafoide per via diretta e successivamente il semilunare e il piramidale attraverso il tunnel carpale (Bedeschi1994)<sup>15</sup>. Il resto dell'intervento di RFPC con via di accesso volare modificata e il trattamento postoperatorio sono rimasti gli stessi.

**D) Analisi di tutti i 60 casi operati di RFPC per via volare**

Dal 1985 al 1996 operai per via volare 60 polsi con collasso carpale e artrosi della stilo-scafoidea e/o della radio-scafoidea. L'eziologia era la seguente:

- pseudartrosi dello scafoide in 25 casi;
- dissociazione scafo-lunata in 16 casi;
- malattia di Kienbock (stadio 3A o 3B) in 12 casi (Fig. 4);



**Figura 4.** Polso destro di un operaio di 36 anni con malattia di Kienbock (stadio 3B), operato nel 1985 per via volare di resezione della filiera prossimale carpale A) Negli esami RX in antero-posteriore e in laterale si evidenziano il collasso del semilunare, la rotazione in flessione dello scafoide, l'artrosi radio-scafoidea e l'integrità della luno-capitata (KDAC 3B). B) Al controllo radiografico, 5 anni dopo l'intervento di RFPC, si evidenzia un'ottima congruenza dell'articolazione radio-capitata, in assenza di segni di artrosi. C-D) Al controllo clinico dopo 5 anni, assieme alla completa remissione del dolore e al buon recupero della forza di presa, si riscontra un eccellente arco di movimento del polso destro operato pari, sia in flessione che in estensione, al 95% di quello del polso controlaterale. (Le immagini RX e le fotografie sono tratte da Bedeschi et al.,<sup>12</sup>).

- malunione dello scafoide in 7 casi.

Al controllo da 3 a 14 anni di 56 dei 60 polsi operati per via volare dal 1985 al 1996 (Bedeschi1997<sup>16</sup> e 2002<sup>17</sup>):

-in 51 casi furono riscontrati: assenza di dolore, modestissima riduzione della forza di presa e grado di flesso-estensione medio pari all'85% (tra il 78% e il 95%) del polso controlaterale e assenza di segni di artrosi radio-capitata all'esame RX;

-in 3 casi (che presentavano all'intervento iniziali segni di degenerazione artrosica della testa del capitato) furono riscontrati: modesto dolore sotto sforzo, modesta limitazione della forza di presa, un grado di flesso-estensione medio del 70% rispetto al polso controlaterale e un quadro radiologico di artrosi, sia pure non grave, della radio-capitata;

- in 2 casi (che nel decorso postoperatorio non avevano eseguito una corretta riabilitazione funzionale) fu riscontrato un grado di flesso-estensione rispettivamente del 68% e 70% rispetto al polso controlaterale.

La valutazione di questi risultati mi ha portato a ritenere di fondamentale importanza<sup>16</sup>:

- la via di accesso volare (preferibilmente quella modifi-



cata, che rende più agevole l'asportazione dello scafoide);  
 - la perfetta integrità della cartilagine della testa del capitato al momento dell'intervento;  
 -una precoce e intensa rieducazione funzionale.

## Motivazione del miglior risultato funzionale che si può ottenere con la resezione della filiera prossimale carpale, eseguita con via di accesso volare

Premetto alcuni cenni di cinematica del polso. normale.

# Sarrafian et al., 1977<sup>18</sup>, in seguito a un'indagine radiografica su 55 polsi normali hanno riscontrato che:

-la flessione del polso avviene per il 40% a livello della articolazione radio-lunata e per il 60% a livello della luno-capitata;  
 -l'estensione del polso avviene per il 66,5% a livello dell'articolazione radio-lunata e per il 35,5% a livello della luno-capitata.

# Mele e Pinat, 2007<sup>19</sup>, riportano i dati di movimento del polso in gradi:

- nella flessione: 26,2° a livello della radio-lunata e 40,12° a livello della luno-capitata;  
 - nell'estensione: 37° a livello della radio-lunata e 18,63° a livello della luno-capitata.

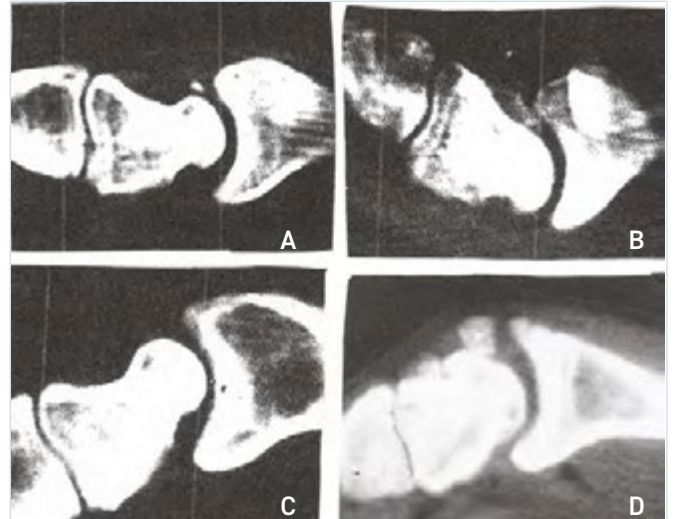
L'arco di movimento è pertanto di 67,4° nella flessione e di 55,6° nell'estensione, con un valore totale della flesso-estensione di 123°.

# Atzeni et al., 2023<sup>20</sup>, ritengono invece che l'arco di movimento massimo del polso sano sia di 80° nella flessione e di 70° nell'estensione, con un valore totale della flesso-estensione di 150°.

# Kobayashi et al., 1997<sup>21</sup>, dopo aver studiato, con una indagine radiografica su 22 polsi di cadavere, i movimenti di tutte le ossa carpali nelle varie posizioni del polso, affermano che le ossa carpali effettuano essenzialmente dei movimenti di rotazione e solo minimamente quelli di traslazione. Ed ora riporto i dati relativi agli aspetti cinematici del polso operato di resezione della filiera prossimale carpale.

# Blankenhorn et al., 2007<sup>22</sup>, hanno eseguito una indagine mediante tomografia computerizzata (TC) su 8 polsi di cadavere, prima e dopo la resezione della filiera prossimale carpale. Hanno riscontrato che, rispetto al grado di movimento globale del polso intatto controlaterale, conseguente alla somma dei movimenti della medio-carpica e della radio-carpica, l'arco di movimento della neo-articolazione radio-capitata dopo RFPC era nella flessione pari al 72% e nella estensione pari al 70%.

Hanno peraltro rilevato che il grado di movimento della



**Figura 5.** Immagini TC in laterale di due polsi operati di resezione della filiera prossimale carpale. A-B-C) Polso operato per via volare. A) In posizione neutra l'estremità articolare prossimale del capitato è perfettamente congruente con il centro della fossetta del radio per il semilunare. È evidente l'integrità delle superfici articolari della nuova articolazione radio-capitata. B) In posizione di estensione il capitato è ruotato in estensione e la sua estremità articolare prossimale è traslata volarmente ed è congruente con la parte inferiore della fossetta lunata del radio. C) In posizione di flessione il capitato è ruotato in flessione e la sua estremità articolare prossimale è traslata dorsalmente ed è congruente con la parte superiore della fossetta lunata del radio. D) Polso operato per via dorsale. In posizione di flessione il capitato è ruotato in flessione, ma la sua estremità articolare prossimale ha una notevole limitazione della traslazione dorsale, ed è congruente con il centro della fossetta lunata del radio. (Immagini TC conservate nell'archivio dall'autore).

neo-articolazione radio-capitata dopo RFPC era maggiore di quello della sola articolazione luno-capitata e anche della sola articolazione radio-lunata del polso intatto.

# Imbriglia et al. (1990)<sup>23</sup>, controllando, a distanza media di 4 anni, 27 polsi di pazienti operati di RFPC hanno rilevato, con esami RX in proiezione laterale, che il raggio di curvatura della testa del capitato è pari ai due terzi di quello della fossetta lunata del radio, consentendo alla testa del capitato dei movimenti non solo di rotazione, ma anche di traslazione nella fossetta lunata del radio.

# Bedeschi et al., 1991<sup>24</sup>, hanno eseguito degli esami mediante TC in proiezione laterale di 4 polsi di pazienti operati di RFPC (2 per via volare e 2 per via dorsale), in posizione dei polsi neutra, in estensione e in flessione.

In tutti e 4 i polsi si è riscontrata:

- in posizione neutra: una perfetta congruenza della testa del capitato con il centro della fossetta lunata del radio (Fig.5A);

- in estensione: la rotazione in flessione del capitato e il movimento di traslazione volare della testa del capitato, in congruenza con la parte inferiore della fossetta del radio (Fig. 5B);

Gli autori hanno invece riscontrato un differente comportamento nella flessione dei polsi. Nei 2 operati per via volare:

- era evidente la rotazione in flessione del capitato e la completa traslazione dorsale della testa del capitato, in congruenza con la parte superiore della fossetta del radio (Fig. 5C).

Nei 2 operati per via dorsale:

- permaneva la rotazione in flessione del capitato, ma era però evidente una limitazione della traslazione dorsale della testa del capitato, per cui non poteva realizzarsi il rapporto articolare con la parte superiore della fossetta lunata del radio (Fig. 5D).

Bedeschi et al., 1991<sup>12</sup>, ritengono che, negli operati di RFPC per via dorsale, l'impedimento parziale o totale alla traslazione dorsale della testa del capitato, nella flessione del polso, dipenda essenzialmente da fenomeni postoperatori cicatriziali, capsulari e pericapsulari, rilevanti soprattutto a livello del retinacolo degli estensori.

Invece negli operati per via volare i fenomeni cicatriziali periarticolari sono di minore entità e inoltre la loro ripercussione sulla traslazione volare della testa del capitato è fortemente limitata dalla presenza del tunnel carpale<sup>12</sup>.

# Da oltre 20 anni ipotizzo che, negli operati di resezione della filiera prossimale carpale con perfetta integrità preoperatoria della testa del capitato, il vantaggio della via volare su quella dorsale non consista soltanto nell'aumento postoperatorio del grado di flesso-estensione medio dal 70% all'80% rispetto al polso controlaterale, ma anche nel mantenimento di questo ottimo risultato a più lungo termine.

Avendo dimostrato, con gli esami mediante TC, che nei polsi operati per via volare il movimento di traslazione del capitato nella fossetta lunata del radio è maggiore di quello ottenibile con l'intervento per via dorsale<sup>24</sup>, ritengo ragionevole ipotizzare che nei movimenti del polso ne consegua una maggiore area di contatto articolare e quindi una minore pressione media di carico sulle superfici della nuova articolazione radio-capitata.

Formulo pertanto l'ipotesi di una conseguente minore usura, a più lungo termine, delle cartilagini articolari della radio-capitata nei polsi operati per via volare.

# Una ipotesi analoga è stata formulata da Hogan et al., 2004<sup>25</sup>, al termine di una ricerca sperimentale sulle caratteristiche di carico articolari riscontrate in 7 polsi di cadaveri a cui era stata resecata la filiera prossimale carpale. Questi autori affermano testualmente (nella traduzione in

italiano):

"l'aumentata escursione radio-carpale, nei movimenti del polso, può spiegare la bassa incidenza dell'artrosi radio-capitata nei pazienti operati di resezione della filiera prossimale carpale"<sup>25</sup>.

## Chirurghi che utilizzano esclusivamente o prevalentemente la via di accesso volare per la resezione della filiera prossimale carpale.

Sono lieto di ricordare il nome dei chirurghi che hanno utilizzato e/o utilizzano esclusivamente o prevalentemente la via di accesso volare per la RFPC.

Luchetti et al. 1998<sup>26</sup>, Gobbi et al. 2000<sup>27</sup>, Pilato et al. 2003<sup>28</sup>, van Amerongen e Schuurman 2008<sup>29</sup>, Luchetti 2018<sup>30</sup>, Grippi 2024<sup>31</sup>, Adani 2024<sup>32</sup>.

Ritengo utile sottolineare che in tutte queste casistiche di resezione della filiera prossimale carpale per via volare il risultato funzionale è stato generalmente migliore di quello ottenibile con gli interventi per via dorsale,

Soltanto nella casistica di 14 pazienti di van Amerongen e Schuurman<sup>29</sup> i risultati non sono stati mai superiori a quelli ottenibili con la via di accesso dorsale.

Mi sembra però importante sottolineare che in questa casistica il tempo di immobilizzazione postoperatoria in gesso è stato particolarmente lungo: 4 settimane.

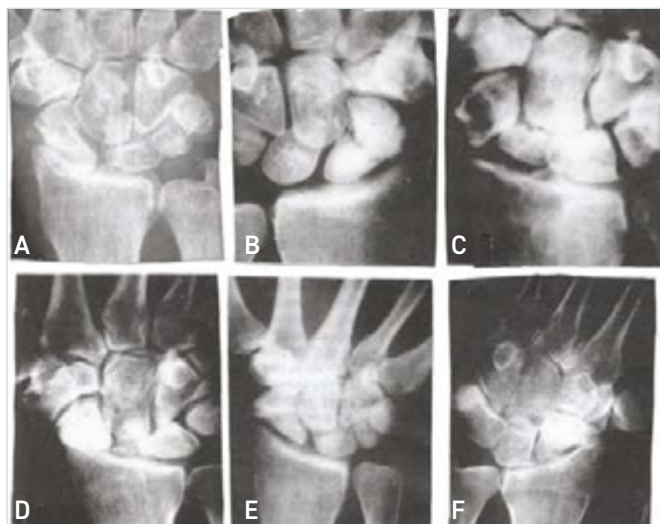
Ritengo pertanto di poter dedurre che, per avere degli ottimi risultati nel recupero del movimento di flesso-estensione del polso, è necessario non soltanto utilizzare la via chirurgica di accesso volare, ma anche limitare il periodo di immobilizzazione completa postoperatoria a non più di 12 giorni.

## Modalità di evoluzione, dalla instabilità al collasso e all'artrosi, di tre frequenti patologie carpalie traumatiche e di due patologie carpalie, più rare, non traumatiche

Le tre frequenti patologie traumatiche sono la dissociazione scafo-lunata, la pseudoartrosi e la malunione dello scafoide, mentre le due più rare, non traumatiche, patologie carpalie sono la necrosi avascolare del semilunare, o malattia di Kienbock, e l'artropatia da pirofosfato di calcio o condrocalcinosi.

### A) La dissociazione scafo-lunata

Nel 1984 Watson e Ballet<sup>33</sup> descrissero un modello evolutivo in tre stadi del collasso e dell'artrosi del polso, con-



**Figura 6.** Immagini RX di polsi SLAC, SNAC e SMAC. A) Caso di SLAC 2, con dissociazione scafo-lunata e artrosi radio-scafoidea. B) Caso di SNAC 1, con pseudoartrosi al 3° medio dello scafoide e iniziale artrosi stilo-scafoidea. C) Caso di SNAC 3, con pseudoartrosi al 3° medio dello scafoide e con artrosi stilo-scafoidea, scafo-capitata e luno-capitata. D) Caso di SNAC 3, con pseudoartrosi al 3° prossimale dello scafoide e con artrosi radio-scafoidea, scafo-capitata e luno-capitata. E) Caso di SNAC 1, con pseudoartrosi al 3° distale dello scafoide e con artrosi stilo-scafoidea. F) Caso di SMAC 3, con malunione al 3° distale dello scafoide e con artrosi stilo-scafoidea, scafo-capitata e luno-capitata. (Immagini RX tratte da Bedeschi et al.,<sup>12</sup>).

seguenti alla dissociazione scafo-lunata, che definirono "Scapholunate advanced collapse" e il cui acronimo SLAC è stato generalmente accettato.

L'instabilità indotta dalla rottura del legamento scafo-lunato determina la perdita del movimento sincrono tra scafoide e semilunare. Il semilunare ruota dorsalmente rispetto al radio, assumendo la posizione di instabilità chiamata DISI (dorsal intercalated segment instability), mentre lo scafoide ruota in flessione e pronazione con conseguente perdita del rapporto di perfetta congruenza tra le superfici ellittiche dello scafoide e della fossa scafoidea del radio. Ne deriva una progressiva usura delle cartilagini articolari della radio-scafoidea a partire dal margine dorsale del radio, dapprima limitata alla stilo-scafoidea e quindi più estesa. Successivamente si può realizzare l'artrosi a carico della luno-capitata.

Secondo Watson e Ballett<sup>33</sup>, secondo gli autori che ho citato finora in questo articolo<sup>1-10, 13, 23, 26-31</sup> e secondo la mia casistica di 72 polsi operati dal 1985 al 1996, non furono mai riscontrati casi di SLAC con artrosi radio-lunata. Marcuzzi<sup>34</sup> mi ha informato che nella sua casistica di 34

poli SLAC operati dal 2004 al 2021, ha invece riscontrato in 4 casi un'artrosi della radio-lunata. Si trattava di casi inveterati, che avevano riportato il trauma da oltre 12-15 anni. Il modello evolutivo SLAC è quindi formato da 4 stadi:

- SLAC 1: artrosi limitata alla stilo scafoidea.
- SLAC 2: artrosi radio-scafoidea (Fig. 6A).
- SLAC 3 (in più): artrosi luno-capitata.
- SLAC 4 (in più): artrosi radio-lunata.

#### **B) La pseudoartrosi dello scafoide**

Nel 1987 Vender et al.<sup>35</sup>, descrissero un modello evolutivo in tre stadi del collasso e dell'artrosi del polso conseguenti alla pseudoartrosi dello scafoide, molto simile a quello descritto da Watson e Ballett per la dissociazione scafo-lunata.

Nel 1992 Krakauer et al.<sup>36</sup>, definirono questo modello evolutivo "Scaphoid nonunion advanced collapse", il cui acronimo SNAC è stato generalmente accettato.

Nel 1991 Bedeschi et al.<sup>12</sup>, e nel 1999 Moritomo et al.<sup>37</sup>, apportarono qualche aggiornamento al modello evolutivo SNAC, distinguendo tre varianti in relazione ai tre diversi livelli della pseudoartrosi dello scafoide: al terzo prossimale, al terzo medio o al terzo distale.

Nella pseudoartrosi dello scafoide il legamento scafo-lunato rimane intatto, per cui il frammento prossimale dello scafoide rimane solidale con il semilunare, mentre il frammento distale tende a ruotare e a collassare. Successivamente anche il capitato tende al collasso. Ne consegue che all'artrosi stilo e/o radio-scafoidea si aggiunge l'artrosi scafo-capitata e successivamente l'artrosi luno-capitata. Secondo i molti autori già citati per il polso SLAC e inoltre secondo Vender et al.<sup>35</sup>, Krakauer et al.<sup>36</sup>, e Moritomo et al.<sup>37</sup>, l'evoluzione artrosica del polso SNAC non giungerebbe mai a interessare la radio-lunata.

# Marcuzzi<sup>34</sup> mi ha invece recentemente informato che nella sua casistica di 55 polsi SNAC operati dal 2004 al 2021, ha riscontrato in 7 casi un'artrosi radio-lunata. Si trattava di casi inveterati con frattura dello scafoide datante da oltre 12-15 anni.

# Tenendo conto di tutti gli aggiornamenti, riporto il modello evolutivo SNAC, distinguendo le tre varianti in relazione ai tre diversi livelli di pseudoartrosi dello scafoide.

**Pseudoartrosi dello scafoide al terzo medio** (che è la più frequente):

- SNAC 1: artrosi stilo-scafoidea (Fig. 6B e 2A).
- SNAC 2 (con in più): artrosi scafo-capitata.
- SNAC 3 (con in più): artrosi luno-capitata (Fig. 6C).
- SNAC 4 (con in più): artrosi radio-lunata.

**Pseudoartrosi dello scafoide al terzo prossimale:**

- SNAC 1: artrosi radio-scafoidea.
- SNAC 2 (con in più): artrosi scafo-capitata.
- SNAC 3 (con in più): artrosi luno-capitata (Fig. 6D).
- SNAC 4 (con in più): artrosi radio-lunata.

**Pseudartrosi dello scafoide al terzo distale** (in cui non ho riscontrato il secondo stadio): SNAC 1: artrosi stilo-scafoidea (Fig. 6E).

SNAC 3 (con in più): artrosi luno-capitata. SNAC 4 (con in più): artrosi radio-lunata.

### C) La malunione, o viziata consolidazione, dello scafoide

La malunione di scafoide o vizio di consolidazione dello scafoide si realizza quando una frattura dello scafoide consolida con una morfologia ossea differente da quella normale, preesistente al trauma.

# Amadio et al., in un articolo pubblicato nel 1989<sup>38</sup>, hanno studiato clinicamente e con esame TC in proiezione laterale, 46 polsi con frattura dello scafoide consolidata. Il controllo a distanza è avvenuto da 6 mesi a 9 anni dopo la consolidazione (in media: 3 anni e 8 mesi).

In un primo gruppo di casi di 20 polsi, di cui 7 operati, è stata riscontrata al controllo a distanza una morfologia normale dello scafoide, con angolo intra scafoideo laterale (LISA) inferiore a 35°.

In un secondo gruppo di 26 polsi, di cui 20 operati, è stata riscontrata una deformità "a gobba" dello scafoide, con angolo intra scafoideo laterale (LISA) variabile da 36° a 60°.

Nel primo gruppo il risultato clinico è stato soddisfacente nell'83% dei casi e all'esame TC si è evidenziata un'artrosi carpale nel 22% dei casi.

Considerando tra i casi del secondo gruppo soltanto quelli con angolo intra scafoideo laterale (LISA) superiore ai 46°, gli autori hanno riscontrato un risultato clinico soddisfacente nel 27% dei casi e all'esame TC un'artrosi carpale nel 54% dei casi<sup>38</sup>.

# Negli articoli pubblicati nel 1997<sup>16</sup> e nel 2002<sup>17</sup>, riferisco di aver riscontrato, tra i 73 casi operati di RFPC dal 1980 al 1996, 8 casi di malunione sintomatica dello scafoide, caratterizzati da un processo evolutivo (dall'instabilità, al collasso e all'artrosi), molto simile a quello descritto per il polso SNAC da Vender et al.<sup>35</sup>.

Ho ritenuto pertanto giustificato definire (in inglese) questo processo evolutivo: "Scaphoid malunion advanced collapse" con conseguente acronimo SMAC.

# In base all'esperienza degli anni '80 e '90, ritengo sia giustificato suddividere i polsi SMAC in tre stadi evolutivi:

SMAC 1: artrosi stilo-scafoidea.

SMAC 2 (con in più): artrosi radio-scafoidea e/o scafo-capitata. SMAC 3 (con in più): artrosi luno-capitata (Fig. 6F).

# Marcuzzi<sup>34</sup> mi ha informato di non aver mai riscontrato dei casi di malunione dello scafoide, con collasso e artrosi carpale nella sua vasta casistica (molto più recente della mia) di 118 casi operati dal 2004 ad oggi.

Ritengo, in accordo con Marcuzzi, che i diversi riscontri tra le due casistiche (così distanti nel tempo) dipendano dal fatto che negli ultimi 25 anni le fratture dello scafoide (soprattutto quelle scomposte) sono state operate di riduzione cruenta e osteosintesi molto più frequentemente che negli

anni '80 e '90. E questo è avvenuto sia perché sono sorti molti reparti di chirurgia della mano, ma anche perché negli ultimi anni le tecniche di chirurgia della mano sono maggiormente conosciute e utilizzate anche nei reparti di Ortopedia e Traumatologia.

# È vero che alcune volte le fratture scomposte dello scafoide, operate di riduzione ed osteosintesi, possono non consolidare (vedi Fig 8B), ma è anche vero che la maggior parte di esse consolida con morfologia normale o con deformità moderata (angolo LISA inferiore ai 45°). Sono pertanto oggi molto più rare le malunioni con grave deformità dello scafoide, che erano causa dell'instabilità e del collasso carpale.

### D) La necrosi avascolare progressiva del semilunare, o malattia di Kienbock.

La necrosi avascolare progressiva del semilunare è stata descritta dal radiologo austriaco Kienbock nel 1910<sup>39</sup>.

# Secondo un recente aggiornamento del 2017 di MacLean et al.<sup>40</sup>, il collasso dell'osso semilunare determina il collasso della colonna centrale del carpo e quindi, in seguito alla rotazione in flessione dello scafoide, anche il collasso della colonna radiale del carpo. Ne conseguono processi degenerativi artrosici della radio-scafoidea e quindi delle articolazioni situate attorno al semilunare.

Secondo questi autori<sup>40</sup>, questo processo evolutivo potrebbe essere definito (in inglese) "Kienbock disease advanced collapse" con conseguente acronimo **KDAC**, non ancora di uso diffuso.

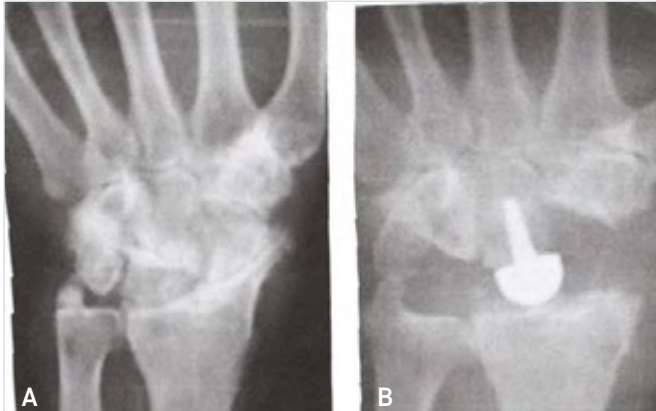Per definire l'evoluzione della malattia di Kienbock vale tuttora la classificazione radiografica di Lichtmann del 1977<sup>41</sup>,

# Ritengo però opportuno, in accordo con Marcuzzi<sup>34</sup>, proporre un aggiornamento di questa classificazione, dividendo lo stadio KDAC 4 in due stadi: KDAC 4A e KDAC 4B, a seconda che sia integra o meno l'articolazione radio-lunata.

In sintesi, con questo aggiornamento gli stadi sono 4 con 2 sottogruppi:

- KDAC 1: quadro RX con linea di frattura composta del semilunare.
- KDAC 2: quadro RX di aumento della densità del semilunare.
- KDAC 3A: quadro RX di collasso del semilunare, senza rotazione in flessione dello scafoide.
- KDAC 3B: quadro RX di collasso del semilunare, con rotazione in flessione dello scafoide (segno dell'anello) ed eventuale artrosi radio-scafoidea (vedi Fig. 4A).
- KDAC 4A: quadro RX di artrosi della luno-capitata, con integrità della radio-lunata.
- KDAC 4B: quadro RX di artrosi diffusa perilunata, comprendente in particolare anche la radio-lunata.

### E) L'artropatia da pirofosfato di calcio o condrocalcinosi del polso.



**Figura 7.** Immagini RX di un caso di SCAC 2 operato di RFPC e sostituzione protesica della testa del capitato con protesi HGB (testina di cromo-cobalto-molibdeno e stelo in titanio). A) Il quadro RX preoperatorio evidenzia la dissociazione scafo-lunata e la grave usura cartilaginea della radio-scafoidea e della luno-capitata B) Il quadro RX al controllo dopo 6 anni dall'intervento evidenzia un'ottima congruenza articolare tra radio e protesi HGB, senza segni di usura della cartilagine articolare della fossetta lunata del radio. (Immagini inedite RX gentilmente concesse da Grippi <sup>31</sup>).

È definita condrocalcinosi l'artropatia metabolica indotta dal deposito di pirofosfato di calcio nelle articolazioni o intorno ad esse (Mascia et al.) <sup>42</sup>.

# Nel 2002 Romano et al. <sup>43</sup> descrissero l'evoluzione radiografica in quattro stadi della condrocalcinosi a livello del polso e proposero di definirla "Scaphoid chondrocalcinosis advanced collapse" con conseguente acronimo SCAC, che è stato largamente accettato.

I quattro stadi sono i seguenti:

- SCAC 1: dissociazione scafo-lunata e usura cartilaginea della radio-scafoidea.
- SCAC 2: (con in più): usura cartilaginea della luno-capitata (Fig. 7A).
- SCAC 3: (con in più): grave erosione della fossetta scafoidea del radio con affossamento dello scafoide.
- SCAC 4: (con in più): erosioni cartilaginee diffuse in tutto il carpo, comprendenti in particolare la radio-lunata.

## La scafoidectomia associata ad artrodesi medio-carpale totale (luno-capitata e uncino-piramidale) o parziale (luno-capitata)

Nel 1984 Watson e Ballet [33] idearono, per i collassi carpal con artrosi della luno-capitata e integrità della radio-luna-

ta, l'artrodesi della medio-carpale associata alla scafoidectomia. Talvolta è stata riscontrata da vari autori [44-51], la mancata fusione dell'artrodesi. Dopo questo intervento la flessione-estensione del polso è ridotta non solo rispetto a quella di un polso normale, ma spesso anche rispetto a quella di un polso operato di RFPC <sup>22-23</sup>, specialmente se per via volare <sup>24,26-28,31,32</sup>.

## L'artroscopia del polso in aggiunta all'esame RX per definire l'appropriata indicazione chirurgica

La resezione della filiera prossimale del carpo ha un'appropriata indicazione chirurgica nei polsi SLAC 2, SNAC 2, SMAC 2, SCAC 1 e KDAC 3A e 3B nei quali, pur essendovi l'artrosi della radio-scafoidea, vi è una perfetta integrità della superficie articolare della testa del capitato (Bedeschi P, 1997) <sup>16</sup>.

# La scafoidectomia con artrodesi parziale o totale della medio-carpale ha un'appropriata indicazione chirurgica nei polsi SLAC 3, SNAC 3, SMAC 3, SCAC 2 e 3 e KDAC 4A, nei quali vi è la degenerazione artrosica della testa del capitato, ma è perfettamente integra l'articolazione radio-lunata (Bedeschi P, 1997) <sup>16</sup>.

# Per attuare la resezione della filiera prossimale del carpo, Bedeschi <sup>16</sup>, Luchetti <sup>30</sup>, Grippi <sup>31</sup> e Adani <sup>32</sup> consigliano la via di accesso volare, mentre per attuare la scafoidectomia con artrodesi medio-carpale è richiesta la via di accesso dorsale. Pertanto nei casi in cui l'esame RX lasci qualche dubbio sulla perfetta integrità della superficie articolare della testa del capitato, Bedeschi <sup>16</sup> e Luchetti <sup>30</sup> hanno consigliato di utilizzare un esame artroscopico preoperatorio della medio-carpale, per dirimere ogni dubbio e poter programmare con sicurezza l'intervento più appropriato.

## La sostituzione protesica dell'estremità prossimale del capitato abbinata alla resezione della filiera prossimale carpale

In un articolo pubblicato nel 2002 <sup>17</sup>, prospettai l'ipotesi di recuperare chirurgicamente l'integrità della superficie articolare artrosica della testa del capitato, mediante un tempo chirurgico di sostituzione protesica.

# Secondo la mia ipotesi <sup>17</sup> questo innovativo tempo chirurgico, aggiuntivo alla resezione della filiera prossimale del carpo, avrebbe consentito:

- la sostituzione dell'intervento di scafoidectomia e artrodesi

medio-carpale nei polsi SLAC 3, SNAC 3, SMAC 3, SCAC 2 e 3 e KDAC 4A;

- la possibilità di poter utilizzare anche in questi casi, la via di accesso anteriore;

- una notevole riduzione del ricorso all'artroscopia diagnostica, per stabilire la via di accesso. Purtroppo io non ho potuto realizzare personalmente questo progetto, avendo terminato definitivamente la mia attività chirurgica nel 2002.

#### **A) La protesi per l'estremità prossimale del capitato in cromo-cobalto-molibdeno e/o in titanio (HGP).**

Nel 2001 Grippi, in una rivista di informazione per ortopedici<sup>52</sup>, ha riferito, in via preliminare, su un polso SNAC 3 e su un polso SCAC 3 operati nel 1999 di resezione della filiera prossimale carpale e di sostituzione protesica dell'estremità prossimale del capitato.

Nel 2006 Grippi ha pubblicato su questo innovativo intervento un articolo dettagliato sulla Rivista di Chirurgia della Mano<sup>53</sup>.

L'autore riferiva di aver eseguito, dal 1999 al 2005, 10 interventi di sostituzione protesica della testa artrosica del capitato, in aggiunta alla resezione della filiera prossimale del carpo.

In 7 casi, operati dal 1999 al 2002, Grippi aveva utilizzato la protesi monoblocco in titanio, utilizzata anche per la rizoartrosi.

In altri 3 casi, operati dal 2003 al 2005, Grippi aveva utilizzato la protesi modulare **HGP**, costituita da una testina in cromo-cobalto-molibdeno e da uno stelo in titanio, fabbricata dalla ditta SAMO di Granarolo Emilia.

Con mia grande soddisfazione constatai che era stato brillantemente attuato l'intervento chirurgico che io avevo preconizzato da metà degli anni '90 e inoltre che tale innovativo intervento era stato messo a punto e realizzato mediante la via di accesso volare, della quale io sono stato il principale fautore in campo internazionale.

Al controllo a distanza medio di 44 mesi (da 3 a 82 mesi) di 8 casi operati con indicazione appropriata (3 polsi SLAC 3, 2 SNAC 3 e 3 SCAC 2 o 3) l'autore ha riscontrato:

- assenza di dolore in 7 casi e leggero dolore occasionale in 1 caso;

- grado di flessione-estensione superiore al 75% del polso controlaterale in 7 casi e superiore al 50% del controlaterale in 1 caso.

Nel gennaio 2024 Grippi mi comunicava<sup>31</sup> che dal 2006 al 2018 aveva eseguito questo intervento, sempre per via volare, in altri 35 polsi, ottenendo dei risultati in linea con quelli ottenuti nei casi pubblicati nel 2006. Nella Fig 7 (A-B) vi sono le inedite immagini RX, gentilmente concesse da Gaetano Maurizio Grippi, di un polso SCAC 2 e del soddisfacente esito a 6 anni dall'intervento di RFPC e sostituzione dell'estremità prossimale del capitato, con protesi modulare HGB (testina in cromo-cobalto-molibdeno e stelo in titanio).

Il soddisfacente recupero funzionale della flessione-estensione riscontrato nei controlli dei polsi operati di RFPC e protesi per la testa del capitato per via volare ha confermato gli eccellenti risultati funzionali ottenuti dopo l'intervento di semplice resezione della filiera prossimale carpale, sempre eseguito con via di accesso volare<sup>31</sup>.

#### **B) La protesi per l'estremità prossimale del capitato in pirocarbonio (RCPI).**

Ho letto recentemente un articolo di memorie pubblicato nel 2013<sup>54</sup> dal mio caro amico francese Allieu, già direttore del dipartimento di Chirurgia della mano nell'Ospedale universitario di Montpellier.

In tale articolo Allieu ricordava che all'inizio degli anni '90 aveva costituito con i colleghi Pèquignot di Nizza e Bellemère di Nantes un gruppo di studio che iniziò a collaborare con la manifattura Tornier di Montbonnot-Saint Martin, presso Grenoble, per progettare e quindi realizzare nuovi impianti protesici per il polso e la mano, utilizzando un innovativo materiale: il pirocarbonio.

**#** Bellemère, in un completo e dettagliato articolo pubblicato nel 2018<sup>55</sup>, ricorda che questo materiale è costituito da un substrato di grafite rivestito da un sottile strato di carbonio pirolitico. Si tratta di un materiale inerte, biocompatibile e con un modulo di elasticità simile a quello dell'osso corticale.

Il pirocarbonio è inoltre dotato della caratteristica particolare di adsorbire sulle sue superfici i fosfolipidi e in particolare quelli chiamati in inglese "surface active phospholipids" (SAPL). Questi fosfolipidi sono prodotti nelle articolazioni sane dai sinoviociti tipo B e agiscono come lubrificanti e protettori anti usura delle cartilagini articolari<sup>55</sup>.

La componente principale dei SAPL ha una forte affinità per il pirocarbonio e questo ne spiega la sua notevole proprietà tribologica di lubrificazione e di riduzione della frizione tra la cartilagine articolare e la superficie dell'impianto protesico in pirocarbonio<sup>55</sup>.

Bellemère ricorda nel suo articolo<sup>55</sup> che in 20 anni il gruppo di studio, promosso da Allieu, ha ideato e fatto realizzare dalla manifattura Tornier una quindicina di impianti protesici in pirocarbonio per il polso e la mano, di tre tipi: per interposizione, per artroprotesi e per emiartroplastica.

Tra gli **impianti per interposizione**, sferici o ovoidali, ricordo quelli sostitutivi:

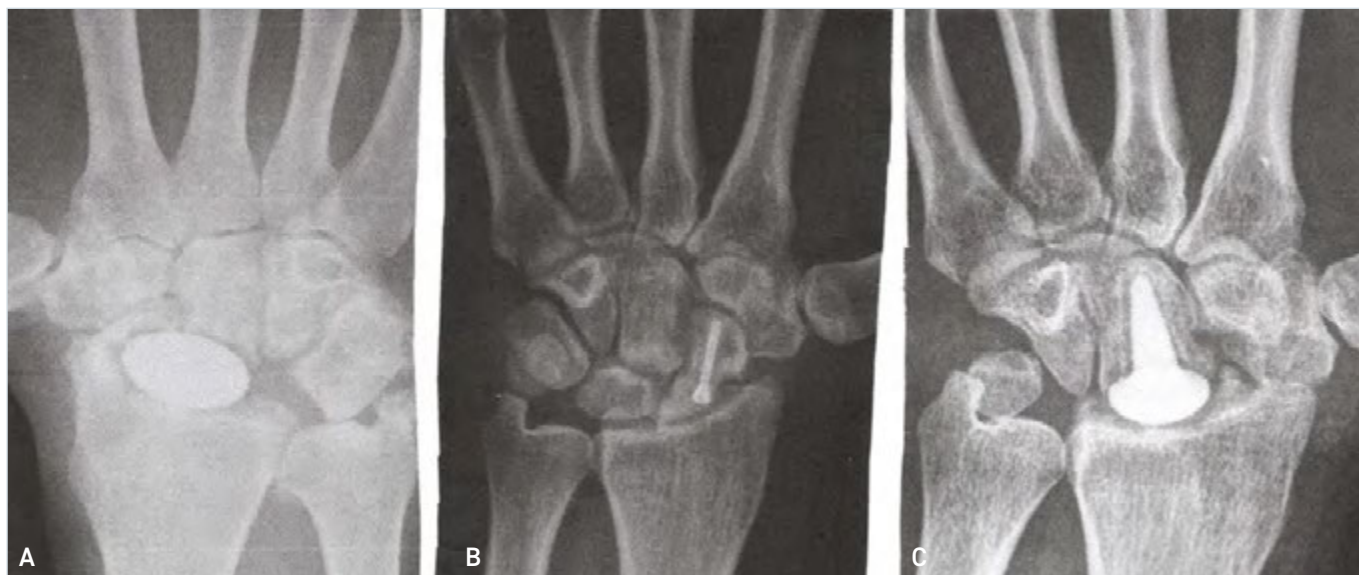- del trapezio, per artrosi T.M. (**Pi2 o Pyrodisk**);

- del polo distale dello scafoide, per artrosi STT (**STA**);

- del polo prossimale necrotico dello scafoide, in seguito a pseudoartrosi (**APSI**);

- del semilunare necrotico, per malattia di Kienbock (**Pi2 o APSI**);

- del semilunare, dei due terzi prossimali dello scafoide e della testa del capitato, in casi con gravi danni cartilaginei alla articolazione radio-carpale (radio-scafoidea e radio-lu-



**Figura 8.** Immagini RX di un polso operato con protesi Amandis (A) e di un polso già operato di riduzione di frattura-lussazione trans-scafo perilunata del carpo e, con insuccesso, di osteosintesi con vite dello scafoide ed evoluto a SNAC 3 (B-C). A) L'esame RX post-operatorio evidenzia che la protesi Amandis è stata applicata dopo resezione del semilunare, dei due terzi prossimali dello scafoide e della testa del capitato. Secondo l'ideatore di questa protesi in pirocarbonio, Philippe Bellemère<sup>55</sup>, l'utilizzo di questa protesi è indicato nelle gravi alterazioni degenerative associate della radio-carpale e della medio-carpale, ed è una alternativa all'artrosi totale o alla protesi totale del polso B) L'esame radiografico evidenzia la pseudoartrosi dello scafoide, avvenuta nonostante l'osteosintesi con vite, con artrosi radio-scafoidea e luno-capitata (SNAC 3). C) L'esame RX dopo RFPC e protesi RCPI (in pirocarbonio) evidenzia l'ottima applicazione della protesi sostitutiva dell'estremità prossimale del radio e l'assoluta assenza di segni di artrosi 8 anni dopo l'intervento. (Immagini inedite RX gentilmente concesse da Augusto Marcuzzi<sup>34</sup>).

nata) e alla articolazione medio-carpale (luno-capitata), sia per grave trauma che per artrite reumatoide (**Amandys**) (Fig. 8A). L'ideatore P. Bellemère la considera una valida alternativa sia alla protesi totale che all'artrosi totale di polso<sup>55</sup>.

Tra gli **impianti per protesi totale**, dotati di stelo per la fissazione all'osso, ricordo quelli sostitutivi:

- dell'articolazione metacarpo-falangea (**MCP total joint**);
- dell'articolazione interfalangea prossimale (**PIP total joint**).

Tra gli **impianti per emiartroplastica**, dotati di stelo per la fissazione all'osso, ricordo quelli sostitutivi:

- della base del primo metacarpale, per artrosi della T.M. (**Saddle**);
- della base del primo metacarpale, con modellamento della contrapposta superficie articolare del trapezio, per artrosi della T.M. (**CMI**);
- della testa del capitato, in aggiunta alla resezione della filiera prossimale del carpo (**RCPI**), per i polsi SLAC 3, SNAC 3, SMAC 3, SCAC 2 o 3, KDAC 4A.

**C) Chirurghi che hanno utilizzato la protesi RCPI in associazione alla resezione della filiera prossimale carpale.**

# Da quanto mi risulta, la prima utilizzazione della protesi

RCPI in aggiunta alla RFPC è stata eseguita da Marcuzzi, allievo della Scuola di Chirurgia della mano di Modena. In un articolo preliminare del 2006<sup>56</sup>, Marcuzzi et al. riferirono su due casi operati nel 2004 (un polso SNAC 3 e un altro SCAC 3).

In un articolo del 2011<sup>57</sup> Marcuzzi et al. riferirono su 21 casi operati dal 2004 al 2009. I polsi operati erano: 6 SNAC 3, 4 SNAC 4, 8 SLAC 3, 2 SLAC 4 e 1 KDAC 4.

La valutazione degli esiti a distanza di questi 21 casi è compresa nella valutazione di tutti i casi operati dal 2004 al 2021 e pubblicati da Marcuzzi et al. nell'articolo del 2023<sup>58</sup>.

Nell'articolo del 2023 Marcuzzi et al.<sup>58</sup> riferirono su 112 casi operati dal 2004 al 2021 e controllati a distanza media di 6,6 anni (da 2 a 15 anni).

I polsi operati erano: 48 SNAC 3, 7 SNAC 4, 30 SLAC 3, 4 SLAC 4, 8 SCAC 2 o 3, 1 SCAC 4, 7 KDAC 4 e altri 7 di varia eziologia.

In tutti i casi fu utilizzata la via di accesso dorsale. Dopo l'intervento i polsi furono immobilizzati in apparecchio gessato a 20° di estensione per 4 giorni e poi solo di notte per 21 giorni. Furono quindi sottoposti a intensa rieducazione funzionale.

Nella Figura 8B vi è l'inedita immagine RX, gentilmente concesse da Marcuzzi, di un polso già operato di riduzione di frattura-lussazione trans-scafo perilunata del carpo e, con insuccesso, di osteosintesi con vite della frattura dello scafoide ed evoluto a SNAC 3.

Fu pertanto successivamente operato di RFPC plus RCPI e, al controllo a distanza di 8 anni, fu riscontrato un risultato clinico e radiografico (Fig. 8C) molto soddisfacente

Al controllo a distanza di tutta la casistica si riscontrò che 10 polsi erano stati operati di nuovo:

2 polsi: mediante artrodesi totale, per aggravamento dell'artrosi, con forte sintomatologia dolorosa ai movimenti;

2 polsi: mediante resezione tangenziale dorsale del radio a causa di un conflitto doloroso in massima estensione del polso;

1 polso: mediante intervento in due tempi, con applicazione temporanea di cemento antibiotico, a causa di una infezione periprotetica;

5 polsi: mediante ricostruzione legamentosa per instabilità della RUD, preesistente al primo intervento di RFPC plus RCPI.

Al controllo a distanza medio di 6 anni e 7 mesi (da 2 a 15 anni) degli altri 102 casi fu riscontrato:

- una nettissima diminuzione del dolore (VAS da 7,3 a 0,5);
- un significativo aumento della forza di presa (da 8 a 17 Kg);
- un arco di movimento in flessione-estensione medio di 90° (pari al 56% del polso controlaterale).

In un articolo pubblicato nel 2022, Marcuzzi et al.<sup>59</sup> riferiscono su 8 casi operati dal 2005 al 2013 di RFPC plus RCPI per danni complessi a livello del carpo, in esito di pregressi interventi eseguiti, con insuccesso, per trattare dei gravi traumi.

Al controllo a distanza da 2 a 11 anni si è riscontrato un solo caso con esito sfavorevole, per il quale è stato necessario praticare successivamente un intervento di artrodesi totale del polso. Negli altri 7 casi l'esito è stato soddisfacente sia per la remissione del dolore che per il recupero di una limitata, ma utile funzione di movimento del polso.

In base all'esperienza maturata dopo aver operato con successo (a medio termine) una quindicina di casi con alterazione cartilaginea della fossetta lunata del radio, Marcuzzi<sup>34</sup> mi ha precisato di ritenere appropriato e utile l'intervento di RFPC plus RCPI anche nei casi di SLAC 4, SNAC 4, SCAC 4 e KDAC 4B, grazie alla grande bio-compatibilità che ha dimostrato di avere il pirocarbonio.

# In un articolo pubblicato nel 2010<sup>60</sup>, Fernandes et al. hanno riferito su un caso di KDAC 4A operato di RFPC plus RCPI nel 2009 per via dorsale e con immobilizzazione postoperatoria totale di tre settimane.

Al controllo dopo un anno è stato riscontrato una soddisfacente remissione del dolore e un arco di movimento in flessione-estensione medio del polso di 80°, pari al 50% del polso

controlaterale.

# In un articolo pubblicato nel 2011<sup>61</sup> Goubier et al. hanno riferito su 7 pazienti operati di RFPC plus RCPI, mediante via di accesso dorsale e con immobilizzazione postoperatoria totale di una settimana.

Al controllo a distanza medio di 30 mesi (da 6 a 72 mesi) è stata riscontrata una completa remissione del dolore in 6 casi e solo parziale in un caso.

È stato inoltre riscontrato un arco di movimento in flessione-estensione medio del polso di 50°, pari al 34% del polso controlaterale.

# In un articolo pubblicato nel 2012<sup>62</sup>, Szalay et al. hanno riferito su 5 casi (4 SLAC 3 e 1 SNAC 3) operati per via dorsale di RFPC plus PCPI dal 2005 al 2008, con un controllo a distanza medio di 54,4 mesi (da 25 a 68 mesi). L'immobilizzazione postoperatoria totale del polso è stata di 4 settimane. Al controllo a distanza è stato riscontrato un soddisfacente controllo del dolore in tutti i 5 casi e un arco di movimento in flessione-estensione medio del polso di 79°, pari al 50% del polso controlaterale.

# Nella Unità operativa complessa di Ortopedia e Traumatologia 2 del CTO di Torino sono stati eseguiti, dal 2006 al 2023, 40 interventi di resezione della filiera prossimale carpale (RFPC) plus RCPI. Me ne ha dato notizia<sup>63</sup> il Ferrero, dirigente medico della struttura ed esecutore degli interventi. Notizie su parziali casistiche di questa attività chirurgica sono state pubblicate in articoli scritti da Giacalone et al. nel 2017 (25 casi)<sup>64</sup> e da Ferrero et al. nel 2020 (31 casi)<sup>65</sup>. Gli interventi furono eseguiti in casi di SLAC 3 e 4, SNAC 3 e 4 e KDAC 4A e 4B, sempre mediante via di accesso dorsale. L'immobilizzazione postoperatoria è stata completa per 3 settimane e solo notturna con tutore per il polso per 3 mesi. Al controllo a distanza da 2 a 10 anni è stata riscontrata una buona remissione del dolore (indice medio VAS = 2). È stato rilevato un arco medio di movimento in flessione-estensione di 60°, pari al 40% del polso controlaterale e una forza di presa media pari al 54% del polso controlaterale. In 2 casi, a causa di un aggravamento della sintomatologia dolorosa, si è successivamente eseguito un intervento di artrodesi totale del polso.

Secondo Ferrero<sup>63</sup>, come secondo Marcuzzi<sup>34</sup>, l'intervento di RFPC plus RCPI è ritenuto appropriato anche nei casi con alterazioni degenerative della fossetta lunata del radio, ovvero nei casi di SLAC 4, SNAC 4 e KDAC 4B.

# Bastard et al. in un articolo del 2018<sup>66</sup>, riferiscono su un caso di polso SNAC 3 con associato riassorbimento totale intramidollare del capitato, in cui è stato eseguito un intervento di RFPC plus RCPI, previo innesto osseo nel corpo del capitato, prelevato dal semilunare e dallo scafoide, asportati per la resezione della filiera prossimale.

# Pelet et al. in un articolo del 2023<sup>67</sup> riferiscono su 30 pazienti operati di RFPC plus RCPI dal 2005 al 2028 in 5 centri



francesi di Chirurgia della mano e/o di Ortopedia.

Al controllo a distanza medio di 7 anni è stato riscontrato un buon risultato nella remissione del dolore e nel recupero della forza di presa del polso ed un arco di movimento in flessione-estensione medio di 65°, pari al 42% del polso controlaterale. Non è stata rilevata alcuna complicanza postoperatoria.

# Nella Unità operativa complessa di Ortopedia e Chirurgia della mano della Fondazione Policlinico universitario A. Gemelli di Roma sono stati eseguiti, dal 2016 al 2023, 20 interventi di RFPC plus RCPI. Me ne ha dato notizia Fulchignoni, dirigente medico della struttura ed esperto nella chirurgia del polso e della mano <sup>68</sup>.

In tutti i 20 casi, in gran parte SLAC 3 e SNAC 3, è stato effettuato un controllo a distanza medio di 3 anni. Nella gran maggioranza dei casi sono stati riscontrati: una completa remissione del dolore, un buon recupero della forza di presa e un arco di movimento medio compreso tra il 70% e l'80% rispetto a quello del polso controlaterale.

Sull'argomento sono stati pubblicati, ad opera di chirurghi componenti della struttura, i seguenti articoli:

-Una rassegna su cinque articoli, comparsi in letteratura, riguardanti l'utilizzo della protesi RCPI. La rassegna è stata pubblicata nel 2020 da Fulchignoni et al <sup>69</sup>.

-Un articolo sull'impiego della RCPI senza resecare il polo del capitato, pubblicato nel 2021 da Rocchi et al <sup>70</sup>.

-Un articolo sul miglioramento dei risultati della RFPC ad opera dell'impianto RCPI, pubblicato nel 2021 da De Vitis et al <sup>71</sup>.

-Un articolo sull'uso dell'impianto RCPI nell'artrosi del polso degli anziani, pubblicato nel 2022 da Rocchi L. et al <sup>72</sup>.

#### **D) La protesi per l'estremità prossimale del capitato in titanio e cromo-cobalto HVHS**

# Nel capitolo 33 del volume intitolato "Wrist and Elbow Arthroscopy with selected open procedures", pubblicato nel 2022 <sup>73</sup> Intravia e Culp riferiscono su 17 interventi di resezione della filiera prossimale del carpo associata a sostituzione protesica dell'estremità prossimale del capitato. Gli autori hanno utilizzato una nuova protesi in titanio e cromo-cobalto, prodotta dal 2015 dalla ditta ArthroSurface di Franklin nel Massachusetts (USA) e denominata con l'acronimo HVHS (*hemicapitate wrist hemiarthroplasty system*) <sup>73</sup>.

Ritengo importante rilevare che, a differenza delle protesi HGP e RCPI che hanno una conformazione sferica tronca, simile alla estremità prossimale del capitato, la protesi HVHS è conformata in modo da corrispondere perfettamente alla fossetta lunata del radio. Questa protesi non è quindi in grado di eseguire, nella flessione-estensione del polso, il movimento di traslazione volare e dorsale rispetto alla fossetta lunata del radio, che è invece possibile alla testa del capitato e alle protesi similmente conformate.

I 17 casi erano polsi: SLAC 3, SNAC 3 o KDAC 4A e furono

operati per via dorsale dal 2015 al 2017. Dopo l'intervento furono immobilizzati a 15° di estensione per 3 settimane.

Al controllo a distanza medio di 70 settimane furono riscontrati un netto miglioramento del dolore e della forza di presa e un arco di movimento medio in flessione-estensione di 62°, pari al 41% di quello del polso controlaterale.

# Tofte et al., in un articolo pubblicato online dall'AAHS (*American Association for Hand Surgery*) nel gennaio del 2021 <sup>74</sup>, riferiscono su 33 polsi (SLAC 3, SNAC 3, SCAC 3 o KDAC 4A) operati di resezione della filiera prossimale carpale per via dorsale, associata all'applicazione della protesi HVHS per l'estremità prossimale del capitato.

In 14 casi fu applicata la sola protesi HVHS, in 10 casi fu aggiunta l'interposizione di un lembo capsulare dorsale e negli altri 9 casi fu aggiunta l'interposizione di tessuto alloplastico. Dopo l'intervento i 33 polsi furono immobilizzati a 15° di estensione per 3 settimane.

Al controllo a distanza medio di 13 mesi (da 6 a 33 mesi) fu riscontrato un netto miglioramento del dolore e della forza di presa e un arco di movimento in flessione-estensione medio di 69°, pari al 46% di quello del polso controlaterale.

Sono stati operati di nuovo 6 pazienti (pari al 18%): in 3 casi per grave rigidità del polso, in 1 caso per sublussazione della protesi e in 2 casi per erosione della fossetta lunata del radio.

#### **E) La protesi accoppiata ceramica-ceramica in sostituzione della radio-capitata.**

In un articolo pubblicato nel 2011 sulla Rivista di Chirurgia della mano <sup>75</sup> Di Ianni et al. riferiscono su 98 interventi di artroplastica eseguiti, tra il 2002 e il 2008, mediante vari tipi di protesi totali accoppiate *ceramica-ceramica* in casi di artrosi del polso e della mano su:

-63 pazienti con artrosi della trapezio-metacarpale;

-16 pazienti con artrosi del polso;

-12 pazienti con artrosi di una o più interfalangee prossimali;

-7 pazienti con artrosi di una o più metacarpo-falangee.

# Dei 16 pazienti con artrosi del polso;

-8 avevano polsi SNAC o SLAC;

-4 avevano polsi KDAC;

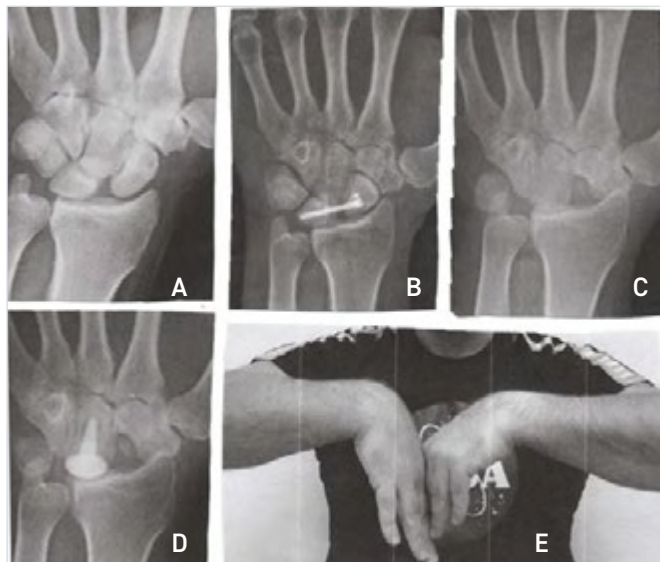
-4 avevano un'artrosi idiopatica;

-2 avevano un'artrosi secondaria a frattura dell'epifisi distale del radio.

Il caso di artrosi del polso, documentato con esami RX del polso pre- e post-operatori a pag. 34, e che è stato sottoposto a protesi totale accoppiata *ceramica-ceramica* in sostituzione protesica della radio-capitata, era un polso SLAC 3, con artrosi radio-scafoidea e luno-capitata e integrità della radio-lunata.

#### **F) Caso problematico**

In appendice ritengo interessante descrivere un caso problematico inedito, gentilmente concesso da Ferrero per la pubblicazione in questo articolo.



**Figura 9.** Immagini RX (A-B-C-D) e fotografia (E) di un caso postraumatico problematico. A) All'esame RX del polso sinistro di un militare di 45 anni, che un mese prima aveva riportato un trauma in iperestensione del polso, risulta evidente un quadro tipico di dissociazione scafo-lunata. Il paziente è stato operato di procedura RASL mediante vite di Herbert. B) L'esame RX eseguito un anno dopo l'intervento di RASL evidenzia che la vite mantiene fissati, ma distanziati tra loro, lo scafoide e il semilunare, che lo scafoide è ruotato in flessione e che lo spazio articolare luno-capitato si è ristretto. Dal punto di vista clinico il paziente accusava vivo dolore ai movimenti del polso. È stato allora operato di resezione della filiera prossimale carpale. C) L'esame RX eseguito un anno dopo la RFPC dimostra che si è instaurata un'artrosi radio-capitata. Clinicamente il militare ha di nuovo vivi dolori ai movimenti del polso. È stato pertanto sottoposto a un intervento di sostituzione protesica dell'estremità prossimale del capitato con protesi RCPI. D) L'esame RX eseguito un anno dopo l'intervento di RCPI dimostra una buona congruenza della protesi con la fossetta lunata del radio e assenza di segni di artrosi. Clinicamente il militare ha una completa remissione del dolore e un buon recupero della forza di presa e del movimento di estensione del polso, mentre è limitato il movimento di flessione. E) L'immagine fotografica dimostra che la flessione del polso sinistro è limitata a 40°, pari al 50% del movimento del polso sano controlaterale. Questa limitazione del movimento dipende certamente dai fenomeni cicatriziali capsulari e pericapsulari dorsali conseguenti ai tre interventi chirurgici eseguiti nel polso tutti per via dorsale. (Le 4 immagini RX e quella fotografica sono inedite e sono state gentilmente concesse da Matteo Ferrero)

Si tratta di un militare di 45 anni che, in seguito a un trauma

in iperestensione del polso sinistro aveva riportato un mese prima una dissociazione scafo-lunata (Fig. 9A). Il paziente fu operato di procedura RASL (reduction and association of the scaphoid and lunate) mediante vite di Herbert. Lo scopo di questo intervento, proposto nel 1997 da Rosenwasser et al.<sup>76</sup>, è quello di formare tra le due ossa carpali una specie di pseudoartrosi, ossia un tessuto fibroso che mantenga una normale congruenza, evitando l'evoluzione verso l'instabilità, il collasso e l'artrosi del carpo.

Purtroppo è stato successivamente riscontrato che la procedura RASL è caratterizzata da un'alta percentuale di insuccessi anche a breve termine<sup>77</sup>.

Nel caso qui descritto si è avuto ugualmente un insuccesso. Infatti dopo un anno è comparsa una forte sintomatologia dolorosa nei movimenti del polso.

Al controllo radiografico si è riscontrato che la vite mantiene fissati, ma distanziati fra loro, lo scafoide e il semilunare e inoltre che lo scafoide è ruotato in flessione e che lo spazio articolare tra semilunare e capitato si è ristretto, per iniziale degenerazione artrosica del capitato (Fig. 9B).

È stato allora eseguito un intervento di resezione della filiera prossimale carpale, ma dopo circa un anno è ricomparso il dolore e, all'esame RX, si è evidenziata un'artrosi radio-capitata (Fig. 9C).

Si è allora deciso di effettuare una sostituzione protesica dell'estremità prossimale del capitato con protesi RCPI (Fig. 9D).

Il risultato clinico a distanza di un anno è stato molto soddisfacente in relazione alla sintomatologia dolorosa, alla forza di presa e anche al movimento di estensione del polso. Il movimento di flessione è invece risultato limitato a 40°, pari al 50% del polso controlaterale (Fig. 9E). Ritengo che la notevole limitazione della flessione del polso sia conseguenza dei notevoli fenomeni cicatriziali capsulari e pericapsulari dorsali, in seguito ai tre interventi chirurgici eseguiti tutti per via dorsale.

## Conclusioni

Al termine di questo elaborato ritengo doveroso esplicitare le indicazioni chirurgiche che ritengo più appropriate alle varie situazioni patologiche.

Per quanto riguarda la resezione della filiera prossimale del carpo, eseguita mediante via di accesso volare, tengo conto innanzitutto della mia esperienza personale acquisita negli anni 80' e 90'. Tengo conto inoltre della esperienza che alcuni chirurghi hanno acquisito vedendomi eseguire nella Clinica Ortopedica di Modena questo tipo di intervento chirurgico e/o ascoltando le mie relazioni su questo argomento, in qualche congresso o corso di aggiornamento. Essi sono: Riccardo Luchetti, Roberto Adani, Giuseppe Gobbi, Gaetano

Maurizio Grippi e Giorgio Pilato.

Per quanto riguarda la sostituzione protesica dell'estremità prossimale del capitato, mi avvalgo dell'esperienza degli autori citati in questo articolo e, in particolare, di quelli che ho avuto il piacere di interpellare per telefono o per e-mail: Gaetano Maurizio Grippi, Augusto Marcuzzi, Matteo Ferrero e Camillo Fulchignoni.

# Nei casi di collasso carpale con artrosi stilo-scafoidea e/o radio-scafoidea, e a volte anche scafo-capitata, ma con perfetta integrità della luno-capitata e della radio-lunata e cioè nei polsi:

SLAC 1 o 2, SNAC 1 o 2, SMAC 1 o 2, KDAC 3A o 3B e SCAC 1, ritengo che l'indicazione elettiva sia: *la resezione della filiera prossimale carpale mediante la via di accesso volare.*

# Nei casi di collasso carpale con artrosi stilo-scafoidea e/o radio-scafoidea, e a volte anche scafo-capitata, e con artrosi della luno-capitata, ma con integrità della radio-lunata e cioè nei polsi: SLAC 3, SNAC 3, SMAC 3, KDAC 4A e SCAC 2 o 3, ritengo che l'indicazione elettiva sia: *la resezione della filiera prossimale carpale mediante la via di accesso volare, associata alla sostituzione protesica dell'estremità prossimale del capitato con impianto in pirocarbonio RCPI.*

# Nei casi di collasso carpale con artrosi stilo-scafoidea e/o radio-scafoidea, e a volte anche scafo-capitata, e con artrosi sia della luno-capitata che della radio-lunata e cioè nei polsi: SLAC 4, SNAC 4, KDAC 4B e SCAC 4, ritengo vi siano quattro indicazioni opzionali:

1) *La resezione della filiera prossimale carpale associata alla sostituzione protesica dell'estremità prossimale del capitato con impianto in pirocarbonio.* Questa indicazione, come ho già ricordato in questo articolo, è sostenuta sia da Marcuzzi<sup>34</sup> che da Ferrero<sup>63</sup>.

2) *L'impianto per interposizione Amandys in pirocarbonio, previa resezione del semilunare, dei due terzi prossimali dello scafoide e della testa del capitato.* Questa indicazione, come ho già ricordato in questo articolo, è sostenuta da Bellemère<sup>55</sup>.

*La protesi totale di polso* (che non è oggetto di analisi in questo articolo). Mi limito ad auspicare che la manifattura Tornier di Grenoble, che già ha realizzato delle protesi totali in pirocarbonio per le metacarpo-falangee e per le interfalangee prossimali, realizzi anche una protesi totale in pirocarbonio per l'articolazione radio-capitata.

*L'artrodesi totale del polso.* Questa indicazione ritengo sia maggiormente appropriata per le persone giovani, addette a lavori manuali pesanti.

## Bibliografia

- 1 Inglis A.E, Jones E.C. Proximal row carpectomy for diseases of the proximal row. J. Bone Joint Surg. 1977; 59A: 460-463.
- 2 Stamm T.T. Excision of the proximal row of the carpus. Pro-

ceed. Royal Soc. Med. 1944; 38: 74-75.

- 3 Stack J.K. End results of excision of the carpal bones. Arch. Surg. 1948; 57(2): 245-252.
- 4 McLaughlin H.L, Baab O.D. Carpectomy. Surg. Clin. North Am. 1951; 31(2): 451-461.
- 5 Crabbe W.A. Excision of the proximal row of the carpus. J. Bone Joint Surg. 1964; 46B: 708-711.
- 6 Campbell R.D.Jr, Thompson D.C, Lace E.M, Adler J.E. Indications for open reduction of lunate and perilunate dislocations of the carpal bones. J. Bone Joint Surg. 1965; 47A: 915-937.
- 7 Jorgensen E.C. Proximal row carpectomy. J. Bone Joint Surg. 1969; 51A: 1104-1111.
- 8 Steinhauser J. Langzeitergebnisse mit der trans-naviculo-lunaren Resektionsarthroplastik bei fortgeschrittener Mondbeins Krose. Arch. Orthop. Unfall-Chir. 1974; 78: 237-247.
- 9 von Donnersmarck H, Küswetter W, Witt A.N. Biomechanische und klinische Untersuchungen zur trans-naviculo-lunaren Resektionsarthroplastik nach Steinhauser. Archiv Orthop. Unfall-Chir. 1976; 84: 129-148
- 10 Schernberg F, Lamarque B, Genevray J.C, Gerard Y. La résection arthroplastique de la première rangée de os du carpe. Ann. Chir. 1981; 35: 269-274.
- 11 Bedeschi P. La resezione della filiera prossimale del carpo. Relazione al 23° Corso di aggiornamento sulla Chirurgia della mano. Modena, 14-17 dicembre, 1988.
- 12 Bedeschi P, Folloni A, Landi A. Artrosi del polso. Riv. Chir. Mano 1991; 28: 38-65.
- 13 Neviasser R.J. Proximal row carpectomy for post-traumatic disorders of the carpus. J. Hand Surg. Am. 1983; 8A (3): 301-305.
- 14 Bedeschi P. Volar approach for resection of the proximal carpal row. Proceedings of the 25th Congress of the French Society for Surgery of the Hand, Paris, Dec. 1-2, 1989.
- 15 Bedeschi P. Modified volar approach for resection of the proximal carpal row. Proceedings of the Symposium of the French Institute for Surgery of the Hand, Paris, April: 26-30, 1994.
- 16 Bedeschi P. La resezione della prima filiera del carpo. In: Monografie SICM, Lo Scafoide, Mattioli Ed, Fidenza, 1997; Vol. 2: 225-233.
- 17 Bedeschi P. Trattamento chirurgico: la carpectomia prossimale e la scafoidectomia associata all'artrodesi medio-carpale. GIOT, 2002; 28: S142-S147.
- 18 Sarrafian S.K, Melamed J.L, Goshgarian G.M. Study of wrist motion in flexion and extension. Clin. Orthop. Related Research, 1977; 126: 153-159.
- 19 Mele R, Pinat F. Principi di anatomia funzionale e biomeccanica dell'arto superiore. In: Landi A, Catalano F, Luchetti R.. Trattato di Chirurgia della Mano. Verduci Ed. Roma, 2007; Vol. 1: 3-15.
- 20 Atzeni F, La Corte L, Masala I.F. Semeiotica del polso. Rheumatolab.it Letto il 29/11/2023.
- 21 Kobayashi M, Berger R.A, Nagy L, Linscheid T.L, Uchiyama S, Ritt M, An K.N. Normal kinematics of carpal bones: a three dimensional analysis of carpal bones motion relative to radius. J. Biomech, 1997; 30(8): 787-793.

- 22 Blankenhorn B.D, Pfaeffle H.J, Tang P, Robertson D, Imbriglia J.E, Goetz R.G. Carpal kinematics after proximal row carpectomy. *J. Hand Surg. Am.* 2007; 32 (1): 37-46.
- 23 Imbriglia J.E, Broudy A.S, Hagberg W.C, McKernan D, Proximal row carpectomy: clinical evaluation. *J. Hand Surg. Am.* 1990; 15(3): 426-430.
- 24 Bedeschi P, Folloni A, Guicciardi L. Cinematica del polso operato di resezione della filiera prossimale del carpo: valutazione clinica e mediante T.C.. Atti del 16° Congresso della Società Italiana di Ricerche in Chirurgia. Trieste, 9-11 maggio, 1991.
- 25 Hogan C.J, McKay P.L, Degnan G.G. Changes in radiocarpal loading characteristics after proximal row carpectomy. *J. Hand Surg Am* 2004;29(6):1109-1113.
- 26 Luchetti R, Soragni O, Fairplay T. Proximal row carpectomy through a palmar approach. *J. Hand Surg* 1988; 23B: 406-409.
- 27 Gobbi G, Guerra M, Baudi P, Rossi Urtoler E. La resezione della prima filiera carpale per via volare nell'artrosi del polso. *Atti SERTOT* 2000; 42: 37-40.
- 28 Pilato G, Bini A, Baldo F, Murena L. Proximal row carpectomy through volar approach. *J. Hand Surg.* 2003; 28B (Suppl. 1): 57 (Abstract).
- 29 Van Amerongen E.A, Schuurman A.H. Proximal row carpectomy: a volar approach. *Acta Orthop. Belg.* 2008; 74(4): 451-455.
- 30 Luchetti R. Proximal row carpectomy, scaphoidectomy with midcarpal arthrodesis or midcarpal tenodesis: when and how to use. *J. Hand Surg. Eur.* 2018; 43(6): 579-588.
- 31 Grippi G.M. Comunicazione personale, gennaio, 2024.
- 32 Adani R. Comunicazione personale, gennaio 2024.
- 33 Watson H.K, Ballet F.L. The SLAC wrist: scapholunate advanced collapse pattern of degenerative arthritis. *J. Hand Surg. Am.* 1984; 9A: 358-365.
- 34 Marcuzzi A. Comunicazione personale, febbraio 2024.
- 35 Vender M.I, Watson H.K, Wiener B.D, Black D.M. Degenerative changes in symptomatic scaphoid non-union. *J. Hand Surg. Am.* 1987; 12A: 514-519.
- 36 Krakauer J.D, Bishop A.T, Cooney W.P, Rochester M.N. Surgical treatment of scapholunate advanced collapse. *J. Hand Surg.* 1994; 19A: 751-759.
- 37 Moritomo M, Tada K, Yoshida T, Masatomi T. The relationship between the site of nonunion of the scaphoid and scaphoid non-union advanced collapse. *J. Bone Joint Surg. Br.* 1999; 81(5): 871-876.
- 38 Amadio P.C, Berquist T.H, Smith D.K, Ilstrup D.M, Cooney W.P, Linscheid R.L. Scaphoid malunion. *J. Hand Surg.* 1989; 14A: 679-687.
- 39 Kienböck R. Über traumatische Malazie des Mondbeins und ihre folgezustände: Entartungsformen und Kompressionsfrakturen. *Fortschr Geb Röntgenstr.* 1910; 16: 77-103.
- 40 MacLean S.B.M, Kantar K, Bain G.I, Lichtman D.M. The role of wrist arthroscopy in Kienbock's disease. *Hand Clin.* 2017; 33: 727-734.
- 41 Lichtman D.M, Mack G.R, MacDonald R.I, Gunter S.F, Wilson J.N. Kienbock's disease: the role of silicone replacement arthroplasty. *J. Bone Joint Surg. Am.* 1977; 59A (7): 899-908.
- 42 Mascia M.T, Marcuzzi A, Kantunakis G.C. Artropatia da pirofosfato di calcio (Condrocalsinosi). *Riv. Chir. Mano*; 2017; 54(1): 71-78.
- 43 Romano S, De Schrijver F, Pigeau I, Saffar P. The SCAC wrist: a new entity in Orthopedics ? *Orthop. Proceedings*, 2002; 84B (Supp. III): 309.
- 44 Dacho A, Grundel J, Holle G, Germann G, Sauerbier M. Long term results of midcarpal arthrodesis in the treatment of scaphoid nonunion advanced collapse (SNAC-Wrist) and scapholunate advanced collapse (SLAC-Wrist). *Ann. Plastic. Surg.* 2006; 56(2): 139-144.
- 45 Kendall C.B, Brown T.R, Millon S.G, Rudisill Jr. L.E, Sanders J.L, Tanner S.L. Results of four-corner arthrodesis using dorsal circular plate fixation. *J. Hand Surg. Am.* 2005; 30A (5): 903-907.
- 46 Vance M.C, Hernandez J.D, Di Donna M.L, Stern P. J. Complications and outcome of four-corner arthrodesis: circular plate fixation versus traditional techniques. *J. Hand Surg. Am.* 2005; 30A (6): 1122-1127.
- 47 Richards A.A, Afifi A.M, Monheim M.S. Four-corner fusion and scaphoid excision using headless compression screws for SLAC and SNAC wrist deformities. *Tech. Hand Upper Extrem. Surg.* 2011; 15(2): 99-103.
- 48 Kirschenbaum D, Schneider L.H, Kirkpatrick W.H, Adams D.C, Cody R.P. Scaphoid excision and capitulate arthrodesis for radioscaphoid arthritis. *J. Hand Surg. Am.* 1993; 18A (5): 780-785.
- 49 Calandruccio L.H, Gelberman R.H, Duncan S.F.M, Goldfarb C.A, Pae R, Gramig W. Capitulate arthrodesis with scaphoid and triquetrum excision. *J. Hand Surg. Am.* 2000; 25A (5): 824-832.
- 50 Gaston R.G, Greenberg J.A, Baltera R.M, Mih A, Hastings H. Clinical outcomes of scaphoid and triquetral excision with capitulate arthrodesis versus scaphoid excision and four-corner arthrodesis. *J. Hand Surg. Am.* 2009; 34A (8): 1407-1412.
- 51 Bonucci P.L, Marcialis M, Cristiani G, Caroli A. Scafoidectomia e artrodesi capito-lunata nel trattamento del collasso carpale (SLAC, SNAC): proposta di trattamento mediante l'utilizzo di cambre in titanio a memoria di forma e stimolazione biofisica. *Riv. Chir. Mano*, 2013; 50: 305-306.
- 52 Grippi G.M. La chirurgia della coxa manus. *Ortop. traumat. in-former* 2001; 7: 47-51
- 53 Grippi G.M. La protesizzazione della testa del capitato. Indicazioni e tecnica chirurgica. *Riv. Chir. Mano* 2006; 43 (1): 3-18.
- 54 Allieu Y. The wrist in my three lifetimes. *J. Wrist Surg.* 2013; 2: 199-205.
- 55 Bellemère P. Pyrocarbon implants for the hand and wrist. *Hand Surg. Rehab.* 2018; 37(3): 129-154.
- 56 Marcuzzi A, Della Rosa N, Landi A. Esperienza preliminare sull'utilizzo della protesi RCPI. *Riv. Chir. Mano*, 2006;43 (2): 187.
- 57 Marcuzzi A, Fini N, Russomando A, Portincasa A, Landi A, Sartini S. L'utilizzo della protesi RCPI nel trattamento della patologia cronica del polso: tecnica chirurgica e risultati. *GIOT*, 2011; 37: 135-144.
- 58 Marcuzzi A, Pederiva D, Pilla F, Canovi A, Corradini A, Ruffilli A, Faldini C, Vita F. The use of resurfacing capitate pyrocarbon

- implant (RCPI) in chronic diseases of the wrist: outcomes of more than 100 cases. *Musculoskeletal Surg.* 2023; <https://doi.org/10.1007/s12306-023-00803-z>
- <sup>59</sup> Marcuzzi A, Fulchignoni C, Teodori J, Rocchi L: Resurfacing capitate pyrocarbon implant as salvage procedure in several serious outcomes of carpal injuries. Clinical experience and follow up. *Acta Biomed. Atenei Parm.* 2022; 92: e 2021536
- <sup>60</sup> Fernandes C.H, Santos J.B.G, Nakashima L.R, Hirakawa C, Faloppa F, Albertosi W.M. Resurfacing capitate pyrocarbon implant (RCPI): an alternative treatment for aseptic necrosis of the lunate stage 4 of Lichtmann classification. A case report. *J. Orthopaedics* 2010; 7(3): e10.
- <sup>61</sup> Goubier J-N, Vogels J, Teboul F. Capitate pyrocarbon prosthesis in radiocarpal osteoarthritis. *Techn. Hand Up. Extrem. Surg.* 2011; 15(1): 28-31.
- <sup>62</sup> Szalay G, Stigler B, Kraus R, Boehringer G, Schnettler R. Proximal row carpectomy and replacement of the proximal pole of the capitate by means of a pyrocarbon cap (RCPI) in advanced carpal collapse.; *Handchir. Mikrochir. Plast. Chir.* 2012; 44 (1): 17-22
- <sup>63</sup> Ferrero M. Comunicazione personale, ottobre 2024.
- <sup>64</sup> Giacalone F, Di Summa P.G, Fenoglio A, Sard A, Dutto E, Ferreo M, Bertolini M, Resurfacing capitate pyrocarbon implant versus proximal row carpectomy alone: a comparative study to evaluate the role of capitate prosthetic resurfacing in advanced carpal collapse. *Plast. Reconstr. Surg.* 2017; 140(5): 962-970.
- <sup>65</sup> Ferrero M, Di Summa P.G, Giacalone F, Senesi L, Sapino G, Battiston B. Salvage of advanced carpal collapse with pyrocarbon resurfacing of the capitate versus four-corner arthrodesis. *J. Hand Surg. Eur. Vol.* 2020; 45(7): 687-692.
- <sup>66</sup> Bastard C, Goubier J.N, Teboul F. Proximal row carpectomy with resurfacing capitate pyrocarbon implant with bone graft for scaphoid nonunion advanced collapse III wrist with total intramedullary bone resorption of the capitate; a case report. *J. Orthop. Case Rep.* 2018; 8(4): 35-37.
- <sup>67</sup> Pelet H, Delgove A, Morchikh A, Duet B, Harper L, Laumonerie P, Abi-Chahla M-L. Long-term results of first row carpectomy with proximal capitate resurfacing using a pyrocarbon implant. *J. Hand Surg. Eur.* 2023; 48(6): 561-565.
- <sup>68</sup> Fulchignoni C. Comunicazione personale, ottobre 2023.
- <sup>69</sup> Fulchignoni C, Caviglia D, Rocchi L, Resurfacing capitate pyrocarbon implant after proximal row carpectomy: a literature review. *Orthop. Rev.* 2020; 12 (suppl.1): 8679.
- <sup>70</sup> Rocchi L, Fulchignoni C, Marcuzzi A. Resurfacing capitate pyrocarbon implant without capitate pole resection to improve clinical results in the treatment of chronic wrist arthritis. *Techn. Hand Up. Extrem. Surg.* 2021; 25(4): 213-218.
- <sup>71</sup> De Vitis R, Passiatore M, Cilli Y, Pamelin E, Velluto C, Ceravolo I, D'Orio M, Ferrari F, Taccardo G. Secondary wrist arthritis in active workers: does capitate pyrocarbon resurfacing (RCPI) improve proximal row carpectomy? A retrospective cohort study. *J- Hand Surg. Asian-Pacif. Vol.* 2021; 26(4): 625-634.
- <sup>72</sup> Rocchi L, De Vitis R, Pietramala S, Fulchignoni C, D'Orio M, Mazzoni V, Marcuzzi A. Resurfacing capitate pyrocarbon implant for the treatment of advanced wrist arthritis in the elderly: a retrospective study. *Eur. Rev. Med. Farmac. Sciences* 2022; 26: 92-99.
- <sup>73</sup> Intravia J.M, Culp R.W. Capitate resurfacing. In: Geissler W.B. Ed. *Wrist and elbow arthroscopy with selected open procedures*, Springer 3a ed, 2022; pp. 423-429.
- <sup>74</sup> Toft J.N, Tosti R, Gaspar M.P, Osterman M, Katolik L.I, Osterman A.L, Culp R.W. Capitate resurfacing implant arthroplasty with and without interposition: preliminary results. AAHS Virtual session. <https://meeting.handsurgery.org/abstracts/2021/12.cgi>
- <sup>75</sup> Di Ianni G, Grasso I, Tundo P, Felicioni D, Becchi A. La protesi in ceramica nell'artrosi della mano. *Riv. Chir. Mano* 2011; 48(1): 31-39.
- <sup>76</sup> Rosenwasser M.P, Miyasajsa K.C, Kenji C.M.D, Strauch R.J. The RASL procedure: reduction and association of of the scaphoid and lunate using the Herbert screw: techniques in hand upper extremity surgery. *Tech. Hand Up. Extrem. Surg.* 1997; 1(4): 263-272.
- <sup>77</sup> Aibinder W.R, Izadpanah A, Elhassan B.T. Reduction and association of the scaphoid and lunate: a functional and radiographic outcome study. *J. Wrist Surg.* 2019; 8(1): 37-42.



## È possibile, dopo 114 anni, un nuovo e diverso approccio alla etiopatogenesi e terapia del morbo di Kienboeck?

Carlo Bufalini<sup>1</sup>, Massimo Poggi<sup>2</sup>

<sup>1</sup> Centro Day Surgery Maurizio Bufalini, Firenze; <sup>2</sup> Ospedale Civile, Prato

### Riassunto

Questa pubblicazione mira a dimostrare che la malattia di Kienboeck (KD) è la conseguenza di una frattura da compressione piuttosto che di una necrosi vascolare dell'osso lunare come si è generalmente pensato negli ultimi 100 anni. Di conseguenza la terapia è l'immobilizzazione con fissatore esterno e trapianto osseo nei casi avanzati.

**Parole chiave:** lunato, frattura, pseudoartrosi, chirurgia, trapianto osseo, fissatore esterno.

### Introduzione

Dalla prima descrizione di Kienboeck nel 1910, la sua eziologia è stata attribuita a un disordine vascolare del lunato (necrosi asettica dell'osso lunato). Kienboeck era un radiologo e si può presumere che classificasse questa nuova malattia come necrosi asettica sulla base di alcune somiglianze dell'aspetto radiografico di malattie come quelle di Perthes, Osgood-Schlatter e simili (dette osteocondrosi di s.c). L'osservazione ha riconosciuto che gli elementi meccanici (varianza ulnare negativa e altri fattori) possono contribuire alla malattia di Kienboeck, così come i traumi ripetuti frequenti quali microtraumi (uso di martello pneumatico); tuttavia, l'opinione prevalente in letteratura ancora identifica questa patologia come necrosi vascolare. Questa interpretazione, che attribuisce la malattia di Kienboeck ad un deficit di vascolarizzazione dell'osso, ha condizionato fortemente la terapia. I metodi proposti ed eseguiti sono stati numerosi e, pur differendo notevolmente gli uni dagli altri, l'obiettivo dichiarato della maggioranza è: 1) rivascolarizzare il lunato trasferendo un peduncolo arterovenoso con o senza trapianto osseo nel semilunato; 2) eliminare le anomalie anatomiche che aumentano il conflitto tra lunato e radio o capitato, e ripristinare un carico equilibrato. La frattura e la pseudoartrosi non sono quasi mai menzionate. Riteniamo invece che l'origine dal Kienboeck debba essere identificata in una frattura da compressione del lunato che evolve in pseudoartrosi e frammentazione del lunato se non trattata. La frattura delle trabecole all'interno del lunato interrompe il flusso sanguigno delle trabecole stesse e provoca trombosi e necrosi ossea. Deposito passivo di idrossiapatite radiopaca ricca in calcio sul l'osso necrotico delle trabecole, esente da osteoblasti o osteoclasti ma ricco di osteoide. Questo tessuto necrotico che appare all'interno del lunato nell'immagine caratteristica è ciò che ha indotto Kienboeck a classificare la malattia tra le cosiddette osteocondrosi (Malattia-Perthes della testa femorale, ecc.). Pertanto, la necrosi ossea è dovuta alla frattura da compressione

#### Corrispondenza:

Carlo Bufalini

E-mail: [info@centrobufalini.it](mailto:info@centrobufalini.it)

#### Conflitto di interessi

Gli Autori dichiarano di non avere alcun conflitto di interesse con l'argomento trattato nell'articolo.

#### Come citare questo articolo:

Bufalini C, Poggi M. È possibile, dopo 104 anni, un nuovo e diverso approccio alla etiopatogenesi e terapia del morbo di Kienboeck? Rivista Italiana di Chirurgia della Mano 2024;61:74-78. <https://doi.org/10.53239/2784-9651-2024-11>

© Copyright by Pacini Editore Srl



OPEN ACCESS

L'articolo è OPEN ACCESS e divulgato sulla base della licenza CC BY-NC-ND (Creative Commons Attribuzione - Non commerciale - Non opere derivate 4.0 Internazionale). L'articolo può essere usato indicando la menzione di paternità adeguata e la licenza; solo a scopi non commerciali; solo in originale. Per ulteriori informazioni: <https://creativecommons.org/licenses/by-nc-nd/4.0/deed.it>

delle trabecole: la frattura è ciò che causa stenosi venosa, non viceversa. Durante le fasi I, II e III A di Lichtman, cioè prima che si verifichino la frammentazione e il collasso, il lunato può essere curato con l'applicazione di un semplice fissatore esterno. Ciò elimina tutte le sollecitazioni meccaniche, in particolare la compressione tra il capitato e il radio, con conseguente consolidamento dell'osso. La causa primaria iniziale è un trauma assiale o microtraumi multipli, che causano una frattura delle trabecole ossee dell'osso spongioso al centro del lunato mentre l'osso subcondrico circostante e la cartilagine articolare resistono a causa della loro maggiore elasticità. L'azione dei muscoli flessori impedisce il consolidamento delle trabecole.

Invece nella fase III B con collasso del lunato, si verificherà la perdita dell'altezza del carpo e la rotazione dello scafoide in flessione, cosicché oltre all'immobilizzazione mediante un fissatore esterno sarà necessario anche il trapianto osseo corticospongioso per permettere la ricostruzione del corpo del lunato, come nel caso del trattamento della pseudoartrosi dello scafoide. L'accesso chirurgico è dorsale con incisione trasversale centrata sul semilunare, seguita da capsulotomia e identificazione della superficie dorsale dello stesso. Viene identificata la linea di frattura-pseudoartrosi, viene eseguito il curettage all'interno, viene inserito il trapianto osseo corticospongioso prelevato dalla cresta iliaca, quindi adeguatamente modellato per ricostruire la porzione corticale. È importante anche cercare di recuperare l'altezza del semilunare, allargando la linea della pseudoartrosi e inserendo la parte corticale del trapianto osseo. Il fissatore esterno viene applicato come per le altre fasi, mantenuto per due-tre mesi; quindi sostituito con un tutore al polso fino a quando non si ottiene la consolidazione definitiva, verificata radiograficamente.

## Materiali e metodi

Tra il 2010 e il 2022, 13 pazienti (8 maschi e 5 femmine di età compresa tra 29-49) con stadio 1, 2 e 3A sono stati trattati con immobilizzazione utilizzando un fissatore esterno semplice. I sintomi (dolore e rigidità del polso) erano iniziati 4-12 mesi prima. Abbiamo esaminato tutti i casi utilizzando radiografia e risonanza magnetica (MRI) prima dell'intervento. Altri 3 casi erano nella fase III B.

Tecnica chirurgica: In Day Surgery, anestesia da blocco del plesso brachiale e tourniquet. Si eseguono due brevi incisioni (1,5 cm) sulla metafisi del radio e sulla diafisi del secondo metacarpo; quindi dissezione alla superficie fino ossea e sotto controllo fluoroscopico, inserimento di 4 tenders (2+2) ed applicazione di un fissatore esterno mono assiale; possibilmente in materiale radio-trasparente. Prima del blocco finale, viene esercitata una trazione manuale per ottenere una

distrazione moderata del radiocarpo. Il fissatore sarà mantenuto per una media di 3 mesi e l'esame MRI è necessario per mostrare l'evoluzione del processo di guarigione. Su questa base, si può valutare se il fissatore debba essere mantenuto per un periodo più lungo (non necessario nei nostri casi). Dopo la rimozione del fissatore esterno, il paziente indossa un tutore in materiale termoplastico per 2 mesi. Per altri tre casi più avanzati (stadio III B), dopo applicazione di un fissatore esterno con la stessa tecnica descritta, è stato inserito nel lunato un trapianto osseo prelevato dalla cresta iliaca; incisione trasversale sul dorso del polso, dopo l'incisione della capsula, la linea di frattura è ricercata e divaricata; raschiatura della parte interna del semilunare con rimozione del vecchio osso necrotico; inserimento del trapianto osseo modellato in modo che la corticale ricostruisca la continuità del lunato e recuperi la sua altezza. In questo modo si riallunga anche il legamento intercarpale, evitando così il passaggio allo stadio IV.

## Risultati

La valutazione clinica e radiografica è stata eseguita dopo 6-12 mesi dalla rimozione della fissazione esterna. Dal punto di vista clinico, il dolore, significativo prima dell'applicazione del fissatore esterno, era totalmente scomparso. La mobilità attiva e passiva del polso è stata positiva, anche se senza recupero dell'estensione. La flessione presentava un lag 20° già prima del trattamento. Il recupero della forza del polso trattati era uguale a quella del lato sano. Il follow-up è stato effettuato mediante MRI con uno scanner da 1,5 tesla (Modello AERA, Siemens, Erlangen, Germania) L'esame MRI mostra ottimi risultati nello stadio II dei pazienti (Figg. 1 e 2), in stadio precedente, con risoluzione dell'edema osseo. Altrimenti in (Fig. 3), più avanzato (stadio IIIB) e studiato da MRI con e senza contrasto, MRI standard a 12 mesi dopo trattamento aveva documentato il consolidamento del lunato e la scomparsa dell'edema

## Discussione

La malattia di Kienboeck è un processo dinamico che si sviluppa naturalmente in quattro fasi. Inizialmente, il dolore si presenta con lieve gonfiore del polso e qualche limitazione di movimento. Secondo la nostra interpretazione questa fase corrisponde ad una recente frattura da compressione delle trabecole centrali. Nella classificazione radiografica di Lichtman, questo è lo stadio I: la densità del lunato e la sua forma sono normali. Le radiografie sono negative e la diagnosi può essere fatta solo con la risonanza magnetica, tecnica generalmente riconosciuta come la più accurata nel rilevare i cambiamenti precoci


del l'osso spongioso. Nella fase 2 la risonanza magnetica mostra una diminuzione dell'intensità del lunato nella sequenza ponderata T1 e un aumento dell'intensità del segnale nelle sequenze ponderate T2 e STIR (breve recupero di inversione tau). Durante la seconda fase, il semilunare comincia a fratturarsi: appaiono anche i bordi della frattura nella parte corticale, ma la forma e il diametro del l'osso rimangono sostanzialmente invariati: questa è la fase II della classificazione di Lichtman. Le osservazioni MRI determinano una bassa intensità del lunato sulle sequenze ponderate T1 e T2 mentre la radiografia normale inizia ad essere positiva per la compressione iniziale. Nella terza fase il dolore tende a diminuire mentre la rigidità peggiora, soprattutto in flessione. Gli studi radiografici e la risonanza magnetica mostrano una frammentazione del lunato; inizialmente i frammenti rimangono vicini, per poi dividersi generalmente in due grandi frammenti, uno dorsale e uno volano. I due legamenti intercarpici (radio-carpico dorsale e radio-piramidale) si rilassano e lo scafoide inizia a ruotare: stadio III di Lichtman. Infine, durante la quarta fase, il lunato presenta pluri-frammentazione ed è collassato; con evoluzione in polso SLAC (stadio IV di Lichtman). Il dolore diventa significativo, come la rigidità, a causa dell'artrosi radio-scaphoidea.

La terapia è strettamente connessa alle diverse fasi. Se si accetta l'idea che la malattia di Kienboeck è l'evoluzione della frattura da compressione della spongiosa in pseudartrosi, diventa evidente che la terapia più appropriata è l'immobilizzazione assoluta per un periodo abbastanza lungo da consentire il consolidamento. A questo scopo un fissatore esterno applicato in leggera distrazione è il metodo più semplice e la durata dell'immobilizzazione è di tre mesi sulla base dell'esperienza con la pseudoartrosi scafoide. Crediamo che questo metodo permetta di trattare la malattia di Kienboeck in stadi I-II e probabilmente in stadio III, cioè quando il lunato ha mantenuto la sua forma, anche se al centro è presente una frattura delle trabecole ossee e l'osso corticale mostra qualche fessurazione. Esame MRI a 6-12 mesi post-trattamento visualizza normale forma e intensità del segnale osseo in fasi I-II. Lo stadio più avanzato IIIA può richiedere un tempo di guarigione più lungo; infatti, in un caso la risonanza magnetica mostra l'aspetto screziato del l'osso su immagini ponderate T2, a seconda dell'equilibrio tra le componenti fibrose e cellulari. Quando invece si è verificata la frammentazione del lunato e i frammenti, generalmente un frammento dorsale ed uno volano, sono separati dal tessuto fibroso, tipico della pseudoartrosi, è impossibile ottenere il consolidamento anche con l'immobilizzazione totale. Tuttavia, anche in caso di collasso del lunato, l'applicazione del fissatore esterno per tre mesi prima che il carpo diventi instabile può aiutare la maturazione del tessuto fibroso all'interno del lunato e forse inibisce o ritarda l'instabilità e

la conseguente artrosi. Infine, nelle fasi finali della malattia di Kienboeck, con collasso e pluri-frammentazione del lunato, allentamento dei legamenti scafo-lunati, dislocazione rotatoria dello scafoide e dell'artrosi radio-scafoidea (polso SLAC) l'unica possibile terapia chirurgica sarà la resezione della prima fila di carpo e l'interposizione di un lembo capsulare dorsale.

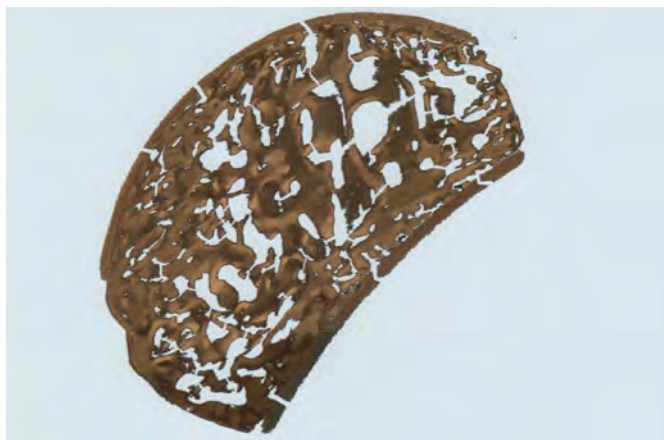


1. La normale architettura dell'osso lunato: corticale al margine, trabecolato internamente.



2A. Il trauma diretto o microtraumi ripetuti lungo l'asse dell'asse del polso causano la frattura delle trabecole e la interruzione della loro vascolarizzazione sia venosa che arteriosa, con conseguente necrosi ossea. L'aspetto scuro del lunato è il risultato dell'edema e dell'ematoma.





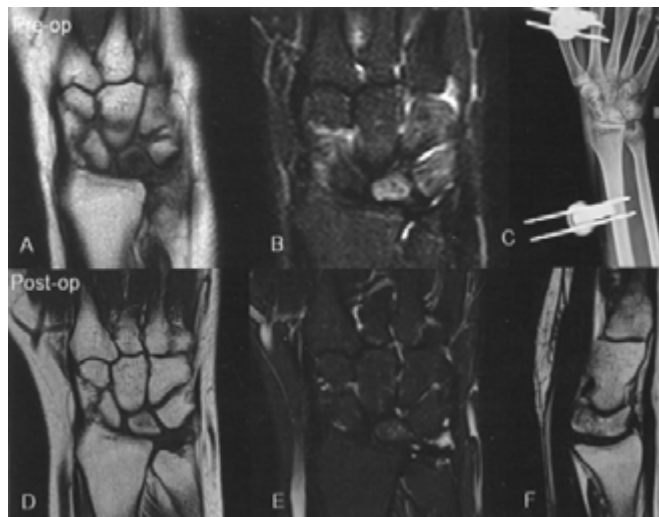
2B. Se il trauma da compressione sul lunato tra il radio e il capitello continua, la corticale si frattura e crolla, causando frammentazione ossea



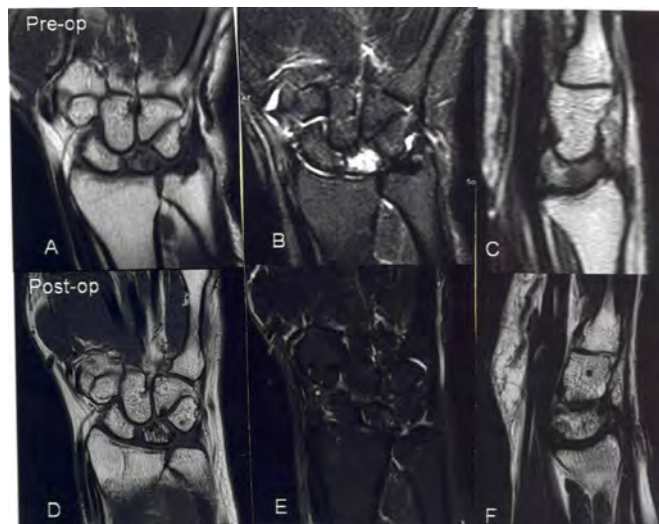
2. Il trattamento viene effettuato ricostruendo l'osso necrotico e inserendo un innesto osseo cortico-spongioso ottenuto dalla cresta iliaca.



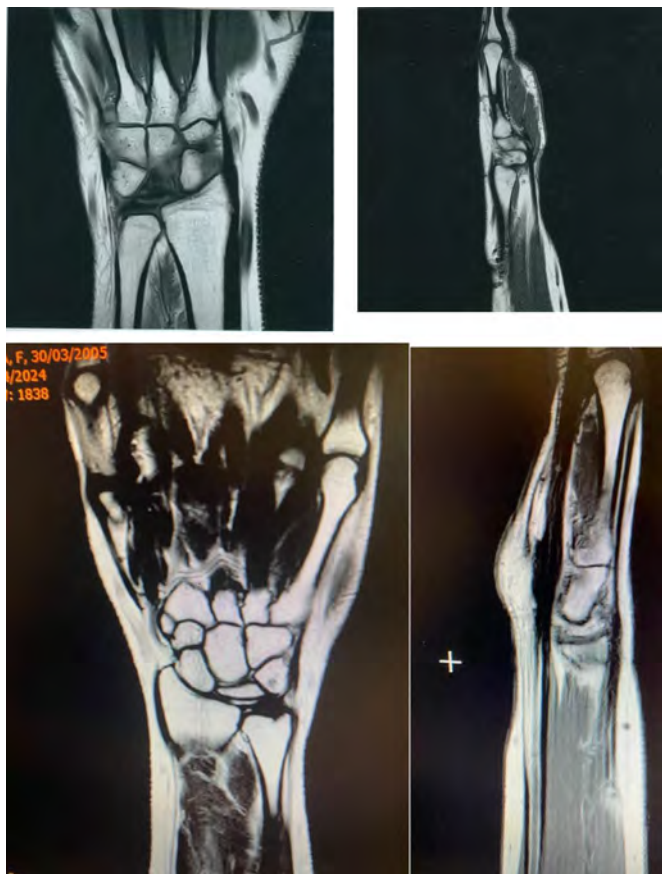3. È importante cercare di recuperare l'altezza del lunato e mantenerla, inserendo il cartilagine dell'innesto nel vuoto del corticale del lunato.



**Figura 1.** Fase II. A) Risonanza magnetica in T/1 Pre-operazione 4 mesi dall'aumento della sintomatologia e del trauma (caduta sul palmo). B) La risonanza magnetica in T/2 mostra edema. C) Le radiografie mostrano solo un modesto ispessimento trabecolare all'interno del l'osso semilunato. Applicazione del fissatore esterno (EF). D) 2 mesi dopo l'applicazione di EF, MRI (magnetic resonance imaging) in T/1: risoluzione dell'edema all'interno dell'osso semilunato. E) Lo stesso in T/2: risoluzione dell'edema dovuto alla frattura trabecolare. F) Consolidamento del l'osso semilunato.



**Figura 2.** Fase III. A) Risonanza magnetica pre-operatoria in T/1 - Edema intramedolare nell'osso semilunato. B) Stesso punto in T/2. C) Frattura senza collasso del l'osso semilunato. D) Dopo 3 mesi dall'applicazione del fissatore esterno: totale risoluzione dell'edema. E) La risonanza magnetica in T/2 mostra: F) Consolidamento delle fratture.



**Figura 3.** Fase III B. A) La risonanza magnetica in T/1 a 6 mesi dall'aumento della sintomatologia mostra necrosi dell'osso semilunato e collasso. B) 3 mesi dopo il trapianto osseo e l'applicazione di EF (fissatore esterno) risoluzione dell'edema osseo e consolidamento della frattura ossea semilunata.

### Bibliografia

- 1 Alexander AH, Turner MA, Alexander CE, Lichtman DM. Lu nati a sostituzione di silicone per la malattia di Kienbock: un follow-up a lungo termine. *Hand Surg Am.* 1990;5:401-407.
- 2 Allan CA, Joshi A, Lichtman DM. Kienbock's disease: diagnosis and treatment. *J Am Acad Orthop Surg.* 2001;9:128-136.
- 3 Bain GI, Begg M. Valutazione e classificazione artroscopica della malattia di Kienbock. *Tech Hand Up Extrem Surg.* 2006;10:8-13.
- 4 Divilbiss B, Baratz ME. Malattia di Kienbock. *J Hand Surg Am.* 2001;1:61-72.
- 5 Goldfarb CA, Hsu J, Gelberman RH, Boyer MI. La classificazione di Lichtman per la malattia di Kienbock: una valutazione dell'affidabilità. *J Hand Surg Am.* 2003;28:74-80.
- 6 Illarramendi AA, Schulz C, De Carli P. Il trattamento chirurgico della malattia di Kienbock da radio e ulna metafisale core de compressione. *Hand Surg Am.* 2001;26:252-260.
- 7 Innes L, Strauch RJ. Revisione sistematica del trattamento della malattia di Kienbock nelle sue fasi iniziali e finali. *J Hand Surg Am.* 2010;35:713-717.
- 8 Iorio ML, Kennedy CD, Huang JI. Limitata fusione intercarpal come procedura di salvataggio per la malattia avanzata di Kienbock. *Mano.* 2015; 10:472-476.
- 9 Irisari KK, Ribak S. Infantile e lunatomalacia giovanile. *J Hand Surg Eur Vol.* 2010;35:544-548.
- 10 Jafamia K, Collins ED, Kohl HW, Bennett JB, Ilahi OA. Re responsabilità della classificazione di Lichtman della malattia di Kienbock. *J Hand Surg Am.* 2000;25:529-534.
- 11 Jensen CH, Thomsen K, Hoist-Nielsen F. Stadiazione radiografica della malattia di Kienbock scarsa riproducibilità dei sistemi di stadiazione di Stahl e Lichtman. *Acta Orthop Scand.* 1996;67: 274-276.
- 12 Lichtman DM. Un matrimonio improbabile: vita come chirurgo del polso e ufficiale di carriera nella marina degli Stati Uniti. *J Wrist Surg.* 2013;2:288-293.
- 13 Lichtman DM, Degnan GG. Staging e il suo uso nella terminazione delle modalità di trattamento per la malattia di Kienbock. *Hand Clin.* 1993;9:409-416.
- 14 Lichtman DM, Lesley NE, Simmons SP. La classificazione e il trattamento della malattia di Kienbock: lo stato dell'arte e uno sguardo al futuro. *J Hand Surg Eur Vol.* 2010;35:549-554.
- 15 Lichtman DM, Mack GR, MacDonald RI, Gunther SF, Wilson IN. Kienbock's disease: the role of silicone replacement arthroplasty. *Chirurgia articolare J Bone Am.* 1977;59:899-908.
- 16 Lichtman DM, Pientka WF, Bain GI. Kienbock malattia: in avanti. *J Hand Surg Am.* 2016;41:630-638.
- 17 Mennen U, Sithebe H. L'incidenza della malattia di Kienbock asintomatica. *J Hand Surg Eur Vol.* 2009;34:348-350.
- 18 Moran SL, Cooney WP, Berger RA, Bishop AT, Shin AY. L'uso del 4+5 estensore compartimentale vascolarizzato innesto osseo per il trattamento della malattia di Kienbock. *J Hand Surg Am.* 2005; 30:50-58.
- 19 Nealey EM, Petsavage-Thomas JM, Chew FS, Allan CH, Ha AS. Guida radiologica al trattamento chirurgico della malattia di Kienbock. *Curr Probl Diagn Radiol.* 2018;47:103-10
- 20 Peltier LF. Il classico. Riguardante malacia traumatica del lupo e le sue conseguenze: degenerazione e compressione fratture. Privatdozent Dr. Robert Kienbock *Clin Orthop Relat Res.* 1980;149:4-8.
- 21 Schmitt R, Heinze A, Fellner F, Obletter N, Struhn R, Bautz W. Imaging e stadiazione del l'osteonecrosi avascolare al polso e alla mano. *Eur J Radiol.* 1997;25:92-103.
- 22 Stahl F. Sulla lunatomalacia (malattia di Kienbock). Studio clinico e roentgenologico, in particolare sulla sua patogenesi e sui risultati tardivi del trattamento di immobilizzazione. *Acta Chir Scand.* 1947; 95:1.
- 23 Tsujimoto R, Maeda J, Abe Y, Arima K, Tomita M, Koseki H, Kada E, Aoyagi K, Osaki M. Epidemiology of Kienbock's disease in middle-aged and elderly Japanese women. *Ortopedia.* 2015;38:14-18.
- 24 van Leeuwen WF, Janssen SJ, Meulen PD, Ring D. Qual è la prevalenza radiografica della malattia di Kienbock? *Clin Orthop Relat Res.* 2016;474:808-813.
- 25 Waitayawinyu T, Chin SH, Luria S, Trumble TE. Capitata accorciamento osteotomia con innesto osseo vascolarizzato per il trattamento della malattia di Kienbock nel polso ulnare positivo. *J Hand Surg Am.* 2008;33:1267-1273.