SICM
Società Italiana
di Chirurgia della Mano

Volume 60
01 2023

Rivista Italiana di

CHIRURGIA della MANO

Chirurgia e riabilitazione della mano dell'arto superiore e microchirurgia

Organo ufficiale della
Società Italiana
di Chirurgia
della Mano

Editoriale

Valorizziamo ulteriormente la nostra Rivista

Reviews

Lembi ossei liberi vascolarizzati per il trattamento dei difetti ossei infetti: revisione sistematica della letteratura

Come migliorare l'approccio educativo sul paziente: *Learning Styles*

Aggiornamento sulla malattia di Dupuytren. Terminologia e tecniche chirurgiche. Ricerche chirurgiche, immunoistochimiche e con il microscopio elettronico

Articoli originali

La ricostruzione delle perdite di sostanza degli apici digitali mediante lembi: il nostro algoritmo decisionale

COVID e microchirurgia dell'arto superiore: si è modificato il tasso di fallimento delle anastomosi microchirurgiche? Studio preliminare

Metodi per prevenire la protrusione dorsale delle viti nella chirurgia delle fratture del radio distale

Protesi trapeziometacarpali a doppia mobilità per il trattamento della rizoartrosi: risultati clinici e radiologici a 2 anni di follow-up

Riparazione dei tendini flessori oltre 3 mesi dal trauma: risultati clinici in una serie di casi

Tecniche chirurgiche

Il lembo osteocondrale di condilo mediale per la ricostruzione delle ossa del carpo: tecnica chirurgica

Protesizzazione custom-made del semilunare nel morbo di Kienböck: un nuovo metodo di fissazione

Casi clinici

La trasposizione del mignolo sul IV metacarpale - Case Report in un caso di amputazione traumatica del IV raggio

Axillary mass in pediatric age: rare case of schwannoma of the median nerve

Intrappolamento del flessore profondo delle dita nel callo osseo di una frattura biossea di avambraccio in età pediatrica: un caso clinico

Long-term follow-up of non-vascularized fibular autograft for diaphyseal radial reconstruction: case report and literature overview

PACINI EDITORE MEDICINA

https://www.rivista-chirurgia-mano.it

Rivista Italiana di

CHIRURGIA della MANO

Chirurgia e riabilitazione della mano dell'arto superiore e microchirurgia

Organo ufficiale della
Società Italiana di
Chirurgia della Mano

Comitato di Redazione

Direttore Responsabile
Alberto Lazzerini

Responsabile Redazione Scientifica
Pierluigi Tos

Comitato di Redazione
Federico Amadei
Teresa Benigno
Michele Rosario Colonna
Riccardo Luchetti
Letizia Marenghi
Andrea Poggetti

Italian Scientific Board
Roberto Adani
Franco Bassetto
Bruno Battiston
Massimo Corain
Michele D'Arienzo
Augusto Marcuzzi
Giorgio Pajardi
Sandra Pfanner
Pierluigi Tos

International Scientific Board
C. Dumontier, Francia
R. Giunta, Germania
M. Wustner, Germania
C. Leclercq, Francia
A.V. Georgescu, Romania
T. Stamate, Romania
P.C. Amadio, Stati Uniti
M. Rizzo, Stati Uniti
D. Warwich, Gran Bretagna
D. Lalonde, Canada
M. Merle, Lussemburgo

Società Italiana di Chirurgia della Mano

Presidente
Alberto Lazzerini

Vice Presidente
Michele Riccio

Past President
Luciano Cara

Consiglieri
Maddalena Bertolini
Enrico Carità
Massimo Corain
David Espen
Andrea Leti Acciaro
Emanuele Pamelin
Pierluigi Tos
Andrea Zoccolan

Delegati
Andrea Atzei I.F.S.S.H.
Sandra Pfanner F.E.S.S.H.

Segreteria
Giancarlo Caruso
Ignazio Marcoccio
Luciana Marzella

Probiviri
Alberto De Mas
Augusto Marcuzzi
Francesca Susini

Revisori dei Conti
Davide Ciclamini
Simona Odella
Anna Rosa Rizzo

Copyright by Pacini Editore srl

Edizione
Pacini Editore Srl
Via Gherardesca 1 • 56121 Pisa
Tel. 050 313011 • Fax 050 3130300
Info@pacinieditore.it

Divisione Pacini Editore Medicina
Fabio Poponcini
Sales Manager
Office: 050 3130218
Mail: fpoponcini@pacinieditore.it

Alessandra Crosato
Sales Manager
Office: 050 3130239
Mail: acrosato@pacinieditore.it

Manuela Mori
Digital Publishing & Media Manager
Office: 050 3130217
Mail: mmori@pacinieditore.it

Segreteria Scientifica e Redazione
Lucia Castelli
Office: 050 3130224
Mail: lcastelli@pacinieditore.it

Grafica e impaginazione
Massimo Arcidiacono
Office: 050 3130231
Mail: marcidiacono@pacinieditore.it

Variazione in corso presso il Tribunale di Padova

ISSN: 2784-9651 (digitale)

Edizione Settembre 2023. L'editore resta a disposizione degli aventi diritto con i quali non è stato possibile comunicare e per le eventuali omissioni. Le fotocopie per uso personale del lettore (per propri scopi di lettura, studio, consultazione) possono essere effettuate nei limiti del 15% di ciascun volume/fascicolo di periodico, escluse le pagine pubblicitarie, dietro pagamento alla SIAE del compenso previsto dalla Legge n. 633 del 1941 e a seguito di specifica autorizzazione rilasciata da CLEARedi: https://www.clearedi.org/topmenu/HOME.aspx. Si prega i prendere visione della Privacy Policy al seguente link: www.pacinimedicina.it/privacy-policy-informativa-privacy. Per comunicazioni/informazioni: privacy@pacinieditore.it

Volume **60** - **01** **2023**
https://www.rivista-chirurgia-mano.it

SICM
Società Italiana
di Chirurgia della Mano

PACINI EDITORE MEDICINA

SICM
Società Italiana
di Chirurgia della Mano

Rivista Italiana di CHIRURGIA della MANO
Chirurgia e riabilitazione della mano dell'arto superiore e microchirurgia

INDICE

Volume 60 - 01 2023

EDITORIALE

1 Valorizziamo ulteriormente la nostra Rivista
Paolo Bedeschi

REVIEWS

4 Lembi ossei liberi vascolarizzati per il trattamento dei difetti ossei infetti: revisione sistematica della letteratura
Management of infected bone defects with free vascularized bone grafts: a systematic review
Ilaria Morelli, Mario Cherubino

9 Come migliorare l'approccio educativo sul paziente: *Learning Styles*
How to improve our patient educational approach: Learning Styles
Gaetano Mario Fioretti, Francesca Ferrario, Susanna Pagella

14 Aggiornamento sulla malattia di Dupuytren. Terminologia e tecniche chirurgiche.
Ricerche chirurgiche, immunoistochimiche e con il microscopio elettronico
Update on Dupuytren's disease. Surgical terminology and techniques.
Surgical, immunohistochemical and electron microscope researches
Paolo Bedeschi

ARTICOLI ORIGINALI

28 La ricostruzione delle perdite di sostanza degli apici digitali mediante lembi: il nostro algoritmo decisionale
The reconstruction of loss of substance of fingertips through flaps: our decision- making algorithm
Costanza Binci, Michele Riccio

37 COVID e microchirurgia dell'arto superiore: si è modificato il tasso di fallimento delle anastomosi microchirurgiche? Studio preliminare
COVID and microsurgery of the upper limb: did the microsurgical anastomosis failure rate increase? Preliminary study
Camillo Fulchignoni, Carlotta Faccenda, Bruno Battiston, Davide Ciclamini

42 Metodi per prevenire la protrusione dorsale delle viti nella chirurgia delle fratture del radio distale
Prevention's strategies for dorsal screw prominence in wrist fracture surgery
Elisabetta Pugliese, Olimpia Mani, Giacomo Cataldo, Luca Salmaso, Francesca Fissore, Giancarlo Caruso

48 Protesi trapeziometacarpali a doppia mobilità per il trattamento della rizoartrosi: risultati clinici e radiologici a 2 anni di follow-up
Clinical and radiological evaluation after dual mobility cup prostheses for the treatment of trapeziometacarpal osteoarthritis: a 2-years follow-up study
Matteo Guzzini, Leopoldo Arioli, Edoardo Biondi, Attilio Romano

55 Riparazione dei tendini flessori oltre 3 mesi dal trauma: risultati clinici in una serie di casi
Flexor tendon rapair after 3 months from trauma: clinical outcome in a series of cases
Arturo Sebastiano Nozzolillo, Alessandro Crosio, Sara Dimartino, Simona Odella, Pierluigi Tos

SICM
Società Italiana
di Chirurgia della Mano

Rivista Italiana di CHIRURGIA della MANO
Chirurgia e riabilitazione della mano dell'arto superiore e microchirurgia

INDICE

Volume 60 - 01 2023

TECNICHE CHIRURGICHE

59 Il lembo osteocondrale di condilo mediale per la ricostruzione delle ossa del carpo: tecnica chirurgica
Medial femoral condyle osteochondral flap for carpal bones reconstruction: surgical technique
Pierfrancesco Pugliese, Giulio Borraccino, Francesca Toia, Alessandro Crosio, Pierluigi Tos, Adriana Cordova

64 Protesizzazione custom-made del semilunare nel morbo di Kienböck: un nuovo metodo di fissazione
Custom-made lunate prostheses in Kienböck's disease: a new method of fixation
Simonetta Odella, Micaela Reina, Ignazio Marcoccio, Alice Clemente, Alessandro Crosio, Francesco Locatelli, Mauro Magnani, Pierluigi Tos

CASI CLINICI

74 La trasposizione del mignolo sul IV metacarpale - Case Report in un caso di amputazione traumatica del IV raggio
The transposition of the little finger on the IV metacarpal - Case Report in a case of traumatic amputation of the IV digit
Davide Pederiva, Ilaria Chiaramonte, Alberto Rinaldi, Federico Pilla

79 Axillary mass in pediatric age: rare case of schwannoma of the median nerve
Massa ascellare in età pediatrica: raro caso di schwannoma del nervo mediano
Mattia Giardini, Roberta Sartore, Nicola Zampieri, Giampietro Zanette, Umberto Lavagnolo, Massimo Corain

84 Intrappolamento del flessore profondo delle dita nel callo osseo di una frattura biossea di avambraccio in età pediatrica: un caso clinico
Flexor digitorum profundus entrapment in bone callus after a forearm fracture in pediatric age: a case report
Chiara Arrigoni, Nunzio Catena

89 Long-term follow-up of non-vascularized fibular autograft for diaphyseal radial reconstruction: case report and literature overview
Follow-up a lungo termine di autoinnesto fibulare non vascolarizzato per ricostruzione radiale diafisaria: case report e panoramica della letteratura
Landino Cugola

Rivista Italiana di Chirurgia della Mano
2023;60:1-3

Valorizziamo ulteriormente la nostra Rivista

Il 22 gennaio 1964 venne pubblicato il primo numero della Rivista Italiana di Chirurgia della Mano (in calce la foto della copertina, il sommario e l'editoriale del prof. Augusto Bonola).

Io facevo allora parte del primo Consiglio direttivo della Società Italiana di Chirurgia della Mano (SICM) in qualità di Segretario alla Presidenza e avevo avuto il privilegio di constatare da vicino l'impegno e la lungimiranza del Presidente della Società, e mio indimenticabile Maestro, prof. Augusto Bonola, e di tutti i Consiglieri, nel progettare e realizzare la nostra Rivista.

Su quell'ormai mitico primo fascicolo della nostra Rivista io riuscii a pubblicare un lavoro su un argomento che mi appassionava: "Tecniche ricostruttive nelle lesioni traumatiche dei polpastrelli delle ultime quattro dita". La tecnica da me preferita era quella dei lembi tenari, una variante dei lembi palmari, che avevo messo a punto per evitare la posizione di forte flessione dell'interfalangea prossimale del dito leso, inevitabile nella tecnica dei lembi palmari, e che frequentemente causava una rigidità post-operatoria di tale articolazione.

Dal 1964 io ho sempre cercato di favorire la valorizzazione della nostra Rivista, soprattutto nei bienni in cui fui membro del Consiglio Direttivo e, particolarmente, nel biennio (1977-1979) in cui fui Presidente della SICM.

Ricordo che alla fine degli anni '50 e agli inizi degli anni '60, quando pubblicavo gli articoli scientifici nelle Riviste italiane di Ortopedia, soprattutto al fine di conseguire la libera docenza in Clinica Ortopedica, tutti noi, autori italiani, eravamo molto attenti a citare i lavori già pubblicati sugli argomenti oggetto dei nostri studi. Per far questo era necessario passare molte ore nelle biblioteche dei nostri Istituti a consultare le principali riviste ortopediche di più annate possibili.

Facevamo questo lungo e faticoso lavoro di ricerca bibliografica anche perché sapevamo che i professori di Clinica Ortopedica, che venivano nominati commissari agli esami di libera docenza, controllavano sempre con attenzione che nelle nostre pubblicazioni fossero citati i lavori scritti dai componenti delle loro Scuole.

In questi ultimi anni mi sono fatto l'idea che oggi gli autori italiani, quando scrivono articoli su un dato argomento sia su riviste italiane che straniere, citino raramente i lavori, anche molto importanti, pubblicati sullo stesso argomento su riviste italiane, non solo del passato, ma anche recenti.

Per averne una conferma, ho consultato il recentissimo fascicolo online n. 1 del volume 59 (2022) della Rivista Italiana di Chirurgia della Mano, allo scopo di riscontrare quanti, tra i lavori citati nei dieci articoli del fascicolo, a parte l'Editoriale di Roberto Adani, fossero stati scritti su riviste italiane ovvero su riviste straniere.

Corrispondenza
Paolo Bedeschi
paolobedeschi@gmail.com

Come citare questo articolo: Bedeschi P. Valorizziamo ulteriormente la nostra Rivista. Rivista Italiana di Chirurgia della Mano 2023;60:1-3.

© Copyright by Pacini Editore Srl

OPEN ACCESS

L'articolo è OPEN ACCESS e divulgato sulla base della licenza CCBY-NC-ND (Creative Commons Attribuzione – Non commerciale – Non opere derivate 4.0 Internazionale). L'articolo può essere usato indicando la menzione di paternità adeguata e la licenza; solo a scopi non commerciali; solo in originale. Per ulteriori informazioni: https://creativecommons.org/licenses/by-nc-nd/4.0/deed.it

Figura 1. La copertina del primo numero della Rivista di Chirurgia della Mano del 1963.

Ebbene, il risultato è stato sconvolgente; su 169 lavori citati:

- 167 erano stati pubblicati su riviste straniere (la maggior parte americane o britanniche);
- 1 (uno) era stato pubblicato sulla Rivista Italiana di Chirurgia della Mano nel 2011;
- 1 (uno) era stato pubblicato sul Giornale Italiano di Ortopedia e Traumatologia nel 2002.

Evidentemente gli autori italiani che scrivono oggi un articolo medico-scientifico, per ottenere un aggiornamento bibliografico sull'argomento oggetto di studio, non frequentano più le biblioteche dei nostri Istituti, ma si collegano online, tramite PubMed, al grande archivio bibliografico digitale in lingua inglese MEDLINE, dell'americana *National Library of Medicine*.

Sfortunatamente moltissime Riviste medico-scientifiche italiane, tra cui la nostra Rivista Italiana di Chirurgia della Mano,

SOMMARIO

A. Bonola: La Rivista di Chirurgia della Mano . . . 5
Statuto della Società Italiana di Chirurgia della Mano . . . 7
Comitato Direttivo della Società - Elenco dei Soci . . . 10
A. Bonola: Discorso inaugurale della Società Italiana di Chirurgia della Mano . . . 17
Il Primo Congresso della Società Italiana di Chirurgia della Mano. (Cronaca e Discussioni) . . . 23
Terzo Simposio unitamente alla Società Italiana di Chirurgia Plastica sul «Trattamento delle ustioni della mano». (Discussioni) . . . 34

MEMORIE ORIGINALI

U. Mangini: Indicazioni e interventi per il ripristino dinamico e statico dell'opposizione del pollice . . . 37
E. Morelli: La ricostruzione osteo-cutanea del pollice . . . 49
A. Di Noto: La ricostruzione anatomica e funzionale del pollice mediante la trasposizione del dito medio secondo modificazioni tecniche personali . . . 58
G. Brunelli: La tendini in «secondaria presce» nelle tenorrafie dei flessori delle dita. Ricerche sperimentali per rendere circoscritte le aderenze e semplificare le tendini . . . 87
F. Rugani - M. Bocca - A. Pinto: Note intorno ad una tecnica per la tenorrafia dei flessori delle dita della mano . . . 95
C. Bignami: Revisione clinico-statistica di 407 casi di lesioni tendinee della mano trattate presso la Clinica Ortopedica dell'Università di Modena . . . 100
F. Bedeschi: Indicazioni delle tecniche ricostruttive nelle lesioni traumatiche dei polpastrelli delle ultime quattro dita . . . 105
V. Saini - F. Pollono: Considerazioni sulla reinserzione tendinea nelle avulsioni traumatiche . . . 119
N. Rizzuti: Trattamento delle fratture chiuse delle dita e dei metacarpi con infissi percutanei endomidollari . . . 122
G. Galli: Indicazioni e tecniche delle artrodesi interfalangee nella traumatologia della mano . . . 130
R. Mantero - G. B. Ghellarda: Le pollicizzazioni di Gosset, Hilgenfeldt e Le Tac 136
A. Perrone: Il trapianto condilleto «a sezione fertile» nella chirurgia riparatrice della forma e della funzione delle dita 142

Segue SOMMARIO

G. B. Benedetti - E. Pitto: Polidattilia e camptodattilia del pollice nella prima e nella seconda infanzia . . . 154
G. Pasquini - P. Leidi: Studio della ripresa della sensibilità nelle riparazioni cutanee della mano . . . 161
U. Mangini: Reperti anatomici nella tenovaginite stenosante dell'estensore breve e abduttore lungo del pollice (M. di De Quervain) . . . 167
V. Consiglio: L'intasamento, seguito da «delay» nel trattamento dei gravi traumi delle mani e delle dita . . . 173
S. Tesch-Alasia - G. Massè: Metodiche di elezione nella chirurgia riparatrice delle lesioni tegumentarie della mano . . . 179
G. Cobelli - E. Mantero - O. Giorgiani Cobelli: Considerazioni sui rapporti fra sindrome del carpo e morbo di Kienböck 187
I. Clerici Bagozzi: Trattamento immediato delle ustioni della mano . . . 192
G. Gerundini - E. Morelli: La rieducazione funzionale della mano ustionata . . . 199
S. C. Manzoni: Considerazioni sull'impiego dei trapianti cutanei nei traumi tegumentari digitali della mano . . . 212
D. Maciocia - E. Morelli: Su alcune deformità congenite della mano . . . 223
V. Valerio - E. Putti: Il «test della ninydrina» nello studio delle lesioni nervose della mano . . . 229

NOTIZIARIO

Corso di aggiornamento sulla chirurgia della mano. (Modena, 20-24 Aprile 1964) . . . 234
VI Riunione annuale della Società Giapponese di Chirurgia della Mano . . . 236

Figura 2. Sommario del primo volume.

non sono ancora indicizzate e quindi non sono ancora inserite in quell'importantissimo archivio bibliografico digitale.

Un importante passo in avanti, allo scopo di migliorare la visibilità internazionale della nostra Rivista, è stato compiuto l'anno scorso dall'allora Presidente Luciano Cara e dal Responsabile della Redazione Scientifica Pierluigi Tos, assieme al Comitato Editoriale, con la realizzazione di una nuova edizione online della nostra Rivista.

La Rivista di Chirurgia della Mano

Il progresso dei tempi, l'incremento del traffico e della meccanizzazione dell'industria, le nuove conoscenze di chirurgia plastica e ricostruttiva, il miglioramento morale, sociale ed economico delle classi lavoratrici hanno maturato i presupposti per la fondazione della Società Italiana di Chirurgia della Mano. Associazione che ha l'unico scopo di incrementare e diffondere anche in Italia la ricostruzione e la conservazione soprattutto a scopo funzionale, del più nobile ed insostituibile organo di movimento.

Il primo anno di attività si è chiuso con 3 Simposi ed un 1° Congresso Nazionale che ha radunato a Firenze nel novembre scorso 500 cultori della specialità. Era quindi indispensabile documentare l'attività pratica, le conquiste tecniche, i presupposti scientifici e culturali, le finalità sociali, i dati statistici, ecc. del nostro giovane sodalizio.

Per documentare una continuità di lavoro, creare una tradizione di indirizzi, diffondere concetti che riteniamo giusti e socialmente adeguati ai tempi, promuovere iniziative fra le giovani classi mediche, abbattere preconcetti tradizionali fra i quali non ultimo il disinteresse di molti chirurghi anche specialisti e docenti verso questa chirurgia, non sarebbe stato sufficiente riassumere le nostre esperienze in uno dei tanti numeri unici di una delle tante riviste di ortopedia e traumatologia.

Il bollettino mensile ed il volume unico annuale di atti da me proposto si è trasformato, dopo molte discussioni, in un programma più ambizioso: la Rivista Italiana di Chirurgia della Mano. Rivista che si fregia nel frontespizio di quel cancello che il Malagoli forgiò or sono 200 anni, sormontato dall'antica insegna della Congregazione di Carità dell'Ospedale di Modena: la mano della Divina Provvidenza e dell'Umana Previdenza aperta a tutti (patet omnibus).

Se questa prima massima riassume le finalità sociali e didattiche del nostro sodalizio, il secondo motto, di Casserio, riportato in una nostra monografia (che ha l'unico pregio di aver promosso queste iniziative): «rimatur manus apta manum, mens eruc mentem» (la mano esperta — del chirurgo — indaga l'anatomia — della mano, la ragione porta alla luce la ragione — delle cose), ne tratteggia gli indirizzi tecnici e scientifici.

Con queste prime pagine speriamo di schiudere alle giovani generazioni di chirurghi, nuove idee e concetti informativi e ricostruttivi, di incrementare la rieducazione precoce e l'ergoterapia, di creare rapporti di amicizia, di studio e di lavoro con le numerose analoghe società straniere di chirurgia della mano che seguono con interesse vivissimo la nostra attività, fino a radunare tutte le nostre forze in una Società Internazionale di Chirurgia della Mano: è pure nostra intenzione di creare una simbiosi con i grandi istituti assicurativi nazionali che rilevano un preoccupante aumento qualitativo e quantitativo di queste lesioni traumatiche che, complessivamente, incidono per ben il 30 % sul loro intero bilancio: di documentare tutta la nostra attività svolta nei raduni, simposi, congressi nazionali e internazionali, corsi di aggiornamento, ecc.: di radunare in un'unica rivista, facilmente accessibile, la numerosissima bibliografia straniera e le molte pubblicazioni italiane disperse, fino ad ora, in collezioni e bollettini regionali spesso irraggiungibili; di incrementare infine una collana di monografie sulla chirurgia della mano.

Programma ambizioso?

Il tempo dimostrerà se le nostre premesse e le nostre finalità siano giuste e potranno essere realizzate.

Ringrazio fin d'ora il Comitato Direttivo della Società e il suo segretario per la fattiva collaborazione ed i preziosi consigli, il nostro Editore Prof. Oliaro, al quale ci legano vincoli di amicizia e di lavoro, il Prof. Operti e i Dott. Bocca, Rinaldi e Salvi ai quali ho affidato la redazione del giornale, per aver voluto realizzare l'iniziativa con intelligenza e competenza.

Auguro infine alla giovane rivista fortuna, prosperità e diffusione.

A. BONOLA

Modena, 22 Gennaio 1964

Figura 3. Primo editoriale del professor Augusto Bonola del 22 gennaio 1964.

L'amico Pierluigi Tos mi ha recentemente riferito che vi è ora il progetto di scannerizzare e portare alla "luce" in formato digitale i numeri della nostra Rivista pubblicati in passato.

I nostri Soci potranno così consultare con facilità gli articoli del passato e citarli nei loro lavori, riscoprendo e valorizzando la nostra storia editoriale scientifica.

Rimane il fondamentale problema dell'indicizzazione futura della nostra Rivista.

Si tratta di una impresa molto complessa e difficile, per realizzare la quale ci vuole il convinto appoggio da parte di tutti, sia dei Dirigenti che dei Soci della SICM.

Come Presidente onorario della nostra Società sono convinto della necessità e dell'importanza decisiva di questa impresa, che determinerà una fondamentale, ulteriore valorizzazione della nostra Rivista.

Paolo Bedeschi

REVIEW

Rivista Italiana di CHIRURGIA della MANO
2023;60:4-8
https://doi.org/10.53239/2784-9651-2023-1

Lembi ossei liberi vascolarizzati per il trattamento dei difetti ossei infetti: revisione sistematica della letteratura

Management of infected bone defects with free vascularized bone grafts: a systematic review

Ilaria Morelli[1], Mario Cherubino[2]

[1] Dirigente medico, SC Ortopedia e Traumatologia, Ospedale Edoardo Bassini, ASST Nord Milano, Cinisello Balsamo (MI); [2] Consultant Plastic Surgeon, Cleveland Clinic Abu Dhabi; Clinical Professor, Khalifa University Abu Dhabi, UAE

Riassunto

Scopo dello studio è valutare l'efficacia dell'impiego dei lembi ossei liberi vascolarizzati per il trattamento dei difetti ossei segmentari dovuti a infezioni. È stata eseguita una revisione sistematica della letteratura, includendo articoli con casistiche di almeno 5 pazienti di età > 16 anni, con un follow-up medio di 24 mesi. Sono stati inclusi 6 studi di qualità bassa, per un totale di 81 lembi ossei liberi vascolarizzati. I tassi di successo sono risultati simili ad altre tecniche ricostruttive (90%), con un tasso piuttosto basso di complicanze e amputazioni. Nel sottogruppo di ricostruzioni dell'arto superiore, i tassi di successo raggiungono il 100%. Le proprietà meccaniche e biologiche superiori dei lembi ossei liberi vascolarizzati li rendono un'opzione appetibile nei pazienti con infezioni ossee. Tuttavia, i risultati di questa revisione necessitano di conferme da letteratura di qualità più alta, attualmente non disponibile.

Parole chiave: microchirurgia, lembi ossei liberi vascolarizzati, osteomielite, pseudoartrosi settica, difetto osseo

Summary

Aim of this study was to analyze the effectiveness of free vascularized bone grafts for infected bone defects management. A systematic review of literature was performed, including only articles reporting at least 5 patients ≥16 years old and with a mean follow-up of 24 months. Six low quality articles were included, reporting a total of 81 FVBG. Success rates were comparable with other techniques (90%), with a very low complication and amputation rate. When used for upper limbs, the success rate reaches 100%. The superior biological and mechanical properties of FVBG could make it preferrable in infected patients, but these results should be confirmed when more high-quality literature will be available.

Key words: *microsurgery, free vascularized bone graft, osteomyelitis, septic nonunion, bone defect*

Corrispondenza:
Ilaria Morelli
ilaria.morelli90@gmail.com

Conflitto di interessi
Gli Autori dichiarano di non avere alcun conflitto di interesse con l'argomento trattato nell'articolo.

Come citare questo articolo: Morelli I, Cherubino M. Lembi ossei liberi vascolarizzati per il trattamento dei difetti ossei infetti: revisione sistematica della letteratura. Rivista Italiana di Chirurgia della Mano 2023;60:4-8. https://doi.org/10.53239/2784-9651-2023-1

© Copyright by Pacini Editore Srl

OPEN ACCESS

L'articolo è OPEN ACCESS e divulgato sulla base della licenza CCBY-NC-ND (Creative Commons Attribuzione – Non commerciale – Non opere derivate 4.0 Internazionale). L'articolo può essere usato indicando la menzione di paternità adeguata e la licenza; solo a scopi non commerciali; solo in originale. Per ulteriori informazioni: https://creativecommons.org/licenses/by-nc-nd/4.0/deed.it

Introduzione

Le infezioni ossee rappresentano una reale sfida sia per i pazienti che per la società, essendo caratterizzate da un lungo decorso, episodi prolungati di ospedalizzazione e inabilità al lavoro, costi sanitari elevati [1]. Il trattamento e la prognosi dei difetti ossei infetti cambiano sulla base della forma del difetto. I difetti cavitari, in genere derivanti dallo sbrigliamento delle osteomieliti di tipo I, II e III secondo la classificazione di Cierny e Mader, sono al giorno d'oggi facilmente gestiti con riempitivi ossei quali biovetro antibatterico, calcio solfato antibiotato, o allografts antibiotati [2-5]. Al contrario, i difetti ossei segmentari, derivanti da osteomieliti di tipo IV secondo Cierny-Mader e da pseudoartrosi settiche, prevedono trattamenti diversi e prolungati. In questi casi, il prerequisito fondamentale è la resezione del segmento infetto. Per questi difetti, esistono a oggi tre tipi di chirurgie ricostruttive: il trasporto osseo con fissatore esterno; gli innesti ossei non vascolarizzati (inclusi i classici innesti ossei autologhi o da cadavere, gli innesti prelevati mediante Reamer-Irrigator-Aspirator e, in particolare, la tecnica in due tempi della membrana indotta); l'impiego di lembi ossei liberi vascolarizzati (LOLV) [6-8]. Gli scopi di questo studio sono: 1) analizzare i tassi di successo dei LOLV impiegati per il trattamento dei difetti ossei segmentari, in esiti di infezione, considerando come outcome principali l'eradicazione dell'infezione e la guarigione ossea; 2) analizzare se ci sono modifiche nei tassi di successo utilizzando la ricostruzione con LOLV in uno o due tempi (ossia previo inserimento di spaziatore in cemento antibiotato temporaneo dopo lo sbrigliamento); 3) confrontare i tassi di successo della tecnica applicata alla ricostruzione degli arti superiori e agli arti inferiori.

Materiali e metodi

È stata condotta una revisione sistematica della letteratura secondo il metodo PRISMA, cercando su PubMed e Scopus la stringa di ricerca: «(vascularized AND ("osteocutaneous flap" OR "bone transfer" OR "bone transplant" OR "bone graft")) AND (osteomyelitis OR (infected AND "non union"))"» [9]. La ricerca è stata effettuata in maniera indipendente dai due autori; eventuali discrepanze sono state risolte mediante confronto. I criteri di inclusione adottati sono stati: 1) articoli originali sull'impiego dei LOLV per il trattamento dei difetti ossei segmentari derivanti da infezione; 2) casistiche con almeno 5 pazienti di età > 16 anni, al fine di escludere l'influenza di possibili errori legati alla curva di apprendimento sul risultato e variazioni legati all'età di accrescimento; 3) follow-up medio maggiore e uguale a 24 mesi, criterio già usato da Diaz-Ledezma et al per valutare l'eradicazione delle infezioni periprotesiche [10]. Sono state escluse: revisioni della letteratura, singoli case report, lettere all'editore. Case series misti, ossia che riportavano il trattamento di difetti ossei infetti e non, oppure con casistiche di pazienti sia adulti che pediatrici, sono state incluse solo se riportavano dati individuali dei pazienti rilevanti ai fini dello studio.
Da ogni articolo sono stati estrapolati e inseriti in un database Excel: le caratteristiche del difetto, i dettagli chirurgici e microbiologici, i tassi di successo e le complicanze. La qualità di ogni articolo è stata valutata usando lo score MINORS [11]. Le analisi statistiche sono state effettuate mediante Excel, riportando le medie ponderate delle variabili continue e i range.

Risultati

La ricerca della letteratura è stata effettuata il 2 ottobre 2021 (Fig. 1). Di 623 articoli trovati mediante la ricerca su PubMed/Scopus e lo screening delle bibliografie, dopo eliminazione dei duplicati, 588 articoli sono stati valutati mediante lettura del titolo e dell'abstract. Alla fine di questo screening iniziale, 12 articoli sono stati selezionati quali rilevanti ai fini della ricerca in questione e letti per intero. Di questi, solo 6 articoli (5 retrospettivi e 1 prospettico) rispettavano i criteri di inclusione e sono stati accettati per questa ricerca.

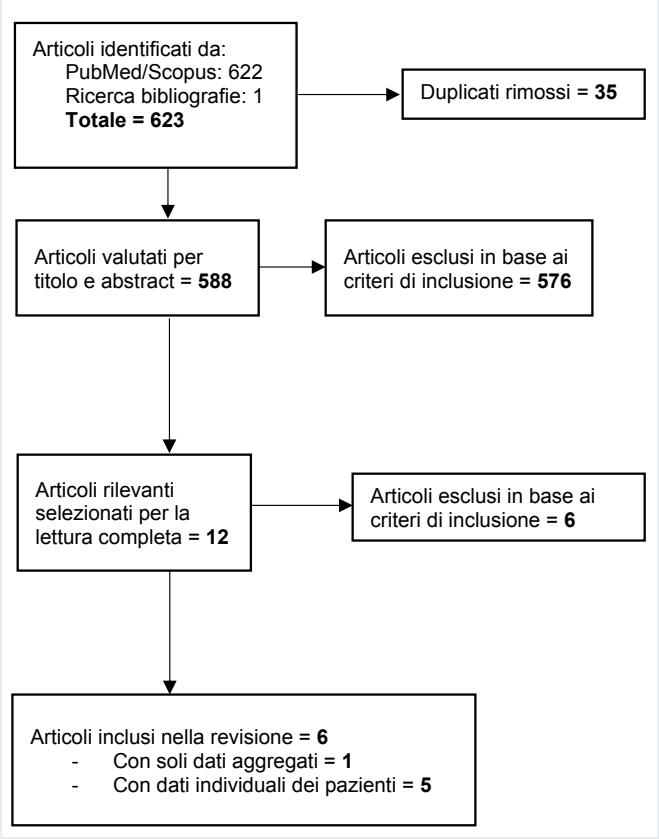

Figura 1. Flowchart ricerca bibliografica.

Cinque articoli erano studi non comparativi, con uno score MINORS medio di 5,8/16 [12-16]. L'ultimo era uno studio comparativo (score MINORS di 14 su 24) [17]. Cinque studi riportavano anche i dati dei singoli pazienti.
In totale, sono stati raccolti i dati relativi a 81 casi di difetti ossei derivanti da infezione trattati con LOLV: 33 casi (40,7%) causati da osteomielite e 48 (59,3%) pseudoartrosi settiche con età media di 39,4 anni (17-67). I pazienti erano prevalentemente maschi (77,8% *vs* 22,2% femmine). I patogeni isolati più frequentemente sono stati *Staphylococcus aureus* e *Staphylococcus epidermidis*. Frequente è stato l'isolamento anche di flore polimicrobiche.
La lunghezza media del difetto osseo era di 8,6 cm (2,8-27) e la lunghezza media del LOLV 13 cm (2,8-27). I difetti riguardavano prevalentemente la tibia (65,4%) e il femore (24,7%), mentre sono stati ritrovati solo 6 casi (7,4%) di ricostruzioni dell'avambraccio.
In tre articoli è stato riportato l'impiego di imaging pre-operatorio per la pianificazione del lembo (Ecocolordoppler in un caso, angiografia in due).
Trentanove (48,1%) ricostruzioni sono state eseguite in un tempo, 42 (51,9%) in due tempi. I LOLV usati erano: 64 lembi di perone vascolarizzato, 15 lembi vascolarizzati di cresta iliaca e 1 di perone e cresta iliaca. Lembi compositi osteocutanei sono stati allestiti in 59 (72,8%) casi, impiegando un lembo di cute in regione peroneale associato al lembo di fibula o un lembo inguinale associato alla cresta iliaca, impiegati sia come lembi monitor, sia per copertura di un difetto cutaneo. I lembi di perone sono stati allestiti come single barrel in 36 casi e come double barrel in 7 casi (due articoli non hanno riportato questo dato). I lembi di perone erano vascolarizzati da vasi peroneali, quelli di cresta iliaca da arteria e vena circonflessa iliaca profonda. Solo due articoli riportavano i vasi riceventi adottati: arteria radiale per tutte le ricostruzioni di avambraccio, assieme alla sua vena comitante, vena cefalica o vena ulnare; nell'arto inferiore vasi tibiali anteriori o posteriori, branca discendente dell'arteria circonflessa laterale e sua vena comitante, vasi peroneali, vasi genicolati mediali superiori, vasi femorali profondi. In 10 (12,4%) casi un innesto di cresta iliaca è stato aggiunto al LOLV durante lo stesso intervento per favorire la guarigione ossea.
Come metodi di osteosintesi, il principale è risultato la fissazione esterna, circolare o monoassiale, da sola o in combinazione con viti libere o fili di Kirschner (47 casi, 58%). Fanno eccezione le ricostruzioni di avambraccio, dove sono state impiegate sempre placche e viti, e le chirurgie ricostruttive su acetabolo (viti) e primo osso metatarsale (fili di Kirschner).
L'eradicazione dell'infezione è stata ottenuta in 75 (92,6%) pazienti senza eseguire ulteriori chirurgie. Il tasso primario di guarigione ossea (senza impiego di ulteriori chirurgie) è stato dell'83,9% (68 pazienti), invece il tasso complessivo di guarigione ossea, includendo anche innesti eseguiti in un secondo tempo, è stato del 97,5% (79 pazienti). Complessivamente, sono state riportate 0,62 complicanze per paziente (range 0,2-0,9). Uno studio non ha riportato dati su complicanze e reinterventi.
Le complicanze riportate più di frequente sono le fratture da stress (9, 11,1%), perlopiù trattate e guarite in gesso; in 3 casi hanno portato a pseudoartrosi con necessità di eseguire ulteriori chirurgie. Complicanze ulteriori sono state: necrosi parziale del lembo cutaneo, fallimento dell'anastomosi con necessità di revisione. Le complicanze del sito donatore sono state: due dita a martello da contrattura ischemica dei flessori e un caso di disestesia nel territorio di pertinenza del nervo tibiale per i lembi di perone, due casi di lesione del nervo femorocutaneo laterale e una debolezza transitoria degli abduttori dell'anca per i lembi di cresta iliaca.
Complessivamente, sono stati necessari 0,6 reinterventi per paziente (0,3-1,6): 6 revisioni di anastomosi, 3 innesti cutanei a spessore parziale, un lembo libero, 5 innesti di osso spongioso, 4 rimozioni di mezzi di sintesi, un'esplorazione di plesso brachiale, una protesi totale d'anca. In due casi, a causa del fallimento della tecnica, si è dovuti ricorrere ad amputazione di coscia (2,5%).
Tutti e 6 i casi di ricostruzione di avambraccio hanno raggiunto la guarigione ossea e l'eradicazione dell'infezione. Per quanto riguarda l'arto inferiore, l'infezione è stata eradicata nell'88% dei casi e nell'80% dei casi si è raggiunta la guarigione ossea con un singolo intervento. I pazienti trattati con tecnica one-stage sono guariti nel 94,9% dei casi a fronte del 90,5% dei pazienti trattati in due tempi.
I casi riportati sono stati seguiti con un follow-up medio di 40,9 mesi (17-100), con un tempo di guarigione medio di 6,3 mesi (2-22). Solo due studi hanno riportato il tempo trascorso prima della concessione del carico completo per le ricostruzioni di arto inferiore: 2,7 mesi per Doi et al., 8,2 mesi per Antonini et al. [12,13].

Discussione

A oggi sono disponibili poche tecniche per il trattamento dei difetti ossei infetti segmentari, che presentano un tasso di successo simile (90% circa).
Il trasporto osseo secondo Ilizarov consente di effettuare nella maggior parte dei casi una singola chirurgia e, grazie alla istogenesi per distrazione, può ovviare alla necessità di copertura plastica. Tra i suoi svantaggi troviamo: la necessità di portare fino a guarigione, per un lungo periodo, il fissatore esterno; il tempo di guarigione dipendente dalla lunghezza del difetto, ovviabile eseguendo un trasporto a più livelli; il rischio di pseudoartrosi, più che nelle sedi di

corticotomia, a livello del *docking site*, dove talvolta si rende necessario un ulteriore intervento di cruentazione e innesto di osso autologo da cresta iliaca [8].

Fatta eccezione per difetti segmentari molto piccoli, negli ultimi trent'anni l'impiego di innesti ossei non vascolarizzati è stato sostituito dalla tecnica in due tempi di Masquelet. Questa include un primo step con sbrigliamento dei tessuti infetti e necrotici, inserimento di spaziatore in cemento antibiotato e fissazione esterna temporanea, e un secondo step in cui si incide la neonata membrana indotta e si estrae il cemento spaziatore. La membrana viene quindi riempita di osso morcellizzato autologo (varianti più recenti prevedono, in caso di difetti di grosse dimensioni, l'aggiunta anche di allograft morcellizzato, sostituti ossei e fattori di crescita) e si esegue una sintesi definitiva interna o esterna [7]. Il tempo di guarigione è indipendente dalla lunghezza del difetto osseo, ma la chirurgia prevede almeno due tempi chirurgici e in più di 1/3 dei casi sono necessari interventi di copertura plastica sui tessuti molli; inoltre, l'osso innestato non è di per sé vitale, poiché la vascolarizzazione locale viene fornita dalla membrana indotta [7]. L'impiego di osso non vascolarizzato può potenzialmente portare alla persistenza di infezione.

I LOLV hanno, a confronto, vantaggi innegabili: la guarigione biologica, senza *creeping substitution*, porta a qualità meccaniche superiori; inoltre, l'osso impiantato è vitale e si ipertrofizza con la concessione progressiva del carico; la vascolarizzazione dello stesso permette agli antibiotici somministrati per via sistemica di arrivare localmente in concentrazioni idonee.

Ciononostante, la frattura da stress resta la complicanza più frequentemente riscontrata, in particolare nel primo anno dopo l'intervento. La curva di apprendimento dei LOLV è più lunga e non sono rare le complicanze a livello del sito donatore.

In questa review abbiamo analizzato i tassi di successo dei LOLV in termini di eradicazione dell'infezione e guarigione ossea primaria, che sono risultati essere rispettivamente del 92,6 e del 83,9%. Il tasso di eradicazione dall'infezione è simile a quello descritto per la tecnica di Masquelet [7]. La guarigione ossea primaria nei LOLV, a confronto, è più bassa. Tuttavia, il tasso globale di guarigione (non primaria, ossia in seguito a un ulteriore intervento chirurgico di innesto) supera il 97%, tasso ben più alto delle altre due tecniche descritte.

Come si ritiene comunemente, gli arti superiori hanno dimostrato di avere migliori capacità di guarigione rispetto agli inferiori. Sorprendentemente invece, la chirurgia in un tempo sembra avere risultati migliori di quella in due tempi. Al netto dei limiti di questo studio, dovuti alla poca letteratura (di scarsa qualità) disponibile, questo risultato potrebbe essere spiegato con un bias di selezione dei pazienti: i quadri clinici peggiori sono in genere candidati alla chirurgia in due tempi e, negli arti inferiori, non di rado viene proposta l'amputazione d'emblée come soluzione più rapida e definitiva al quadro di osteomielite severa o pseudoartrosi settica.

Conclusioni

I LOLV sono soluzioni efficaci per il trattamento dei difetti ossei infetti segmentari, soprattutto negli arti superiori (100% di guarigione) e apparentemente quando eseguiti in un singolo tempo chirurgico. In qualità di autori di questo studio, ci auguriamo che in futuro possano essere pubblicate più casistiche su questo argomento e soprattutto studi che garantiscano un livello di evidenza e di qualità maggiore, al fine di poter trarre conclusioni più affidabili.

Bibliografia

1. Iliaens J, Onsea J, Hoekstra H, et al. Fracture-related infection in long bone fractures: A comprehensive analysis of the economic impact and influence on quality of life. Injury 2021;52:3344-3349. https://doi.org/10.1016/j.injury.2021.08.023
2. Auregan JC, Begue T. Bioactive glass for long bone infection: a systematic review. Injury 2015;46(Suppl 8):S3-S7. https://doi.org/10.1016/S0020-1383(15)30048-6
3. Cierny G, 3rd, Mader JT, Penninck JJ. A clinical staging system for adult osteomyelitis. Clin Orthop Relat Res 2003;(414):7-24. https://doi.org/10.1097/01.blo.0000088564.81746.62
4. Ferguson JY, Dudareva M, Riley ND, et al. The use of a biodegradable antibiotic-loaded calcium sulphate carrier containing tobramycin for the treatment of chronic osteomyelitis: a series of 195 cases. Bone Joint J 2014;96-B:829-836. https://doi.org/10.1302/0301-620X.96B6.32756
5. Winkler H, Haiden P. Allograft Bone as Antibiotic Carrier. J Bone Jt Infect 2017;2:52-62. https://doi.org/10.7150/jbji.17466
6. Cox G, Jones E, McGonagle D, et al. Reamer-irrigator-aspirator indications and clinical results: a systematic review. Int Orthop 2011;35:951-956. https://doi.org/10.1007/s00264-010-1189-z
7. Morelli I, Drago L, George DA, et al. Masquelet technique: myth or reality? A systematic review and meta-analysis. Injury 2016;47(Suppl 6):S68-S76. https://doi.org/10.1016/S0020-1383(16)30842-7
8. Sigmund IK, Ferguson J, Govaert GAM, et al. Comparison of Ilizarov Bifocal, Acute Shortening and Relengthening with Bone Transport in the Treatment of Infected, Segmental Defects of the Tibia. J Clin Med 2020;9(2). https://doi.org/10.3390/jcm9020279
9. Stewart LA, Clarke M, Rovers M, et al. Preferred Reporting Items for Systematic Review and Meta-Analyses of individual participant data: the PRISMA-IPD Statement. JAMA 2015;313:1657-1665. https://doi.org/10.1001/jama.2015.3656
10. Diaz-Ledezma C, Higuera CA, Parvizi J. Success after treatment of periprosthetic joint infection: a Delphi-based international multidisciplinary consensus. Clin Orthop

Relat Res 2013;471:2374-2382. https://doi.org/10.1007/s11999-013-2866-1

11 Slim K, Nini E, Forestier D, et al. Methodological index for non-randomized studies (minors): development and validation of a new instrument. ANZ J Surg 2003;73:712-716. https://doi.org/10.1046/j.1445-2197.2003.02748.x

12 Antonini A, Rossello C, Salomone C, et al. Bone Defect Management with Vascularized Fibular Grafts in the Treatment of Grade III-IV Osteomyelitis. Handchir Mikrochir Plast Chir 2019;51:444-452. https://doi.org/10.1055/a-0893-6718

13 Doi K, Kawakami F, Hiura Y, et al. One-stage treatment of infected bone defects of the tibia with skin loss by free vascularized osteocutaneous grafts. Microsurgery 1995;16:704-712. https://doi.org/10.1002/micr.1920161009

14 Hou SM, Liu TK. Reconstruction of skeletal defects in the femur with 'two-strut' free vascularized fibular grafts. J Trauma 1992;33:840-845. https://doi.org/10.1097/00005373-199212000-00008

15 Minami A, Kaneda K, Itoga H. Treatment of infected segmental defect of long bone with vascularized bone transfer. J Reconstr Microsurg 1992;8:75-82. https://doi.org/10.1055/s-2007-1006688

16 Nonnenmacher J, Bahm J, Moui Y. The free vascularised fibular transfer as a definitive treatment in femoral septic non-unions. Microsurgery 1995;16:383-387. https://doi.org/10.1002/micr.1920160607

17 Ren GH, Li R, Hu Y, et al. Treatment options for infected bone defects in the lower extremities: free vascularized fibular graft or Ilizarov bone transport? J Orthop Surg Res 2020;15:439. https://doi.org/10.1186/s13018-020-01907-z

REVIEW

Rivista Italiana di CHIRURGIA della MANO
2023;60:9-13
https://doi.org/10.53239/2784-9651-2023-2

Come migliorare l'approccio educativo sul paziente: *Learning Styles*

How to improve our patient educational approach: Learning Styles

Gaetano Mario Fioretti, Francesca Ferrario, Susanna Pagella
Ergoterapia Manoegomito c/o Centro Manoegomito – Clinica Ars Medica, Gravesano, Lugano, Svizzera

Riassunto

Introduzione. Svariati articoli in letteratura paragonano diversi supporti per lo svolgimento di programmi di esercizi a casa per i pazienti: foglio cartaceo oppure l'uso dello smartphone. I risultati di questi articoli mostrano che i supporti digitali danno risultati migliori dei cartacei, ma non considerano la preferenza dei partecipanti. Godwin nel 2000 ha dimostrato che i pazienti ricordano il 25% delle informazioni trasmesse in un'iniziale consultazione. Ma se la differenza di compliance non si basasse unicamente sui supporti utilizzati ma sul tipo di apprendimento di ogni singolo individuo?

Metodo. Quest'anno abbiamo condiviso con la collega Sarah Ewald (Zurigo, CH) una lettura magistrale. Abbiamo approfondito l'argomento in maniera personale entusiasmati dall'argomento. La ricerca bibliografica è stata fatta su Pubmed, Embase e Scholar.

Risultati. Dunn e Dunn affermano che le persone possono imparare nuove nozioni più facilmente se utilizzano il loro metodo di apprendimento a cui sono maggiormente affini. Reiff nel 1992 individua 4 tipi di apprendimento: visuale, uditivo, tattile e un mix di tutti. Il test di Vark permette di identificare il tipo di apprendimento prediletto di ognuno.

Conclusioni. Il compito dei terapisti è di non limitarsi a usare la metodologia di insegnamento a noi più confacente ma prediligere quella di apprendimento del paziente per massimizzare la buona riuscita del nostro trattamento riabilitativo.

Parole chiave: educazione, apprendimento terapia della mano, compliance, riabilitazione

Summary

Introduction. *Several articles in the literature compare different media tools for conducting exercise programs at home for patients: paper sheet or the use of the smartphone. The results of these articles show that digital media give better results than paper media, but they do not consider participants' preference. Godwin in 2000 showed that patients remembered 25% of the information conveyed in an initial consultation. But what if the difference in compliance was not based solely on tools used but on learning styles of each individual?*

Corrispondenza:
Gaetano Mario Fioretti
mariogaetanofioretti@gmail.com

Conflitto di interessi
Gli Autori dichiarano di non avere alcun conflitto di interesse con l'argomento trattato nell'articolo.

Come citare questo articolo: Fioretti GM, Ferrario F, Pagella S. Come migliorare l'approccio educativo sul paziente: *Learning Styles*. Rivista Italiana di Chirurgia della Mano 2023;60:9-13. https://doi.org/10.53239/2784-9651-2023-2

© Copyright by Pacini Editore Srl

OPEN ACCESS

L'articolo è OPEN ACCESS e divulgato sulla base della licenza CCBY-NC-ND (Creative Commons Attribuzione – Non commerciale – Non opere derivate 4.0 Internazionale). L'articolo può essere usato indicando la menzione di paternità adeguata e la licenza; solo a scopi non commerciali; solo in originale. Per ulteriori informazioni: https://creativecommons.org/licenses/by-nc-nd/4.0/deed.it

Methods. *This year we shared a masterful reading by colleague Sarah Ewald (Zürich, CH). We delved into the topic in a personal way enthused by the topic. The literature search was done on Pubmed, Embase and Scholar.*
Results. *Dunn and Dunn state that people can learn new knowledge more easily if they use their method of learning to which they are most akin. Reiff in 1992 identifies 4 types of learning: visual, auditory, tactile and a mix of all. Vark's test makes it possible to identify each person's learning style.*
Conclusions. *The task of therapists is to not only use the teaching methodology that suits us best but to prefer the patient's learning style to maximize the success of our rehabilitation treatment.*

Key words: *education, learning, hand therapy, compliance, rehabilitation*

Introduzione

Paul Watzlawick descrisse gli assiomi della comunicazione come proprietà comunicative con implicazioni relazionali. L'assioma fondamentale, e il primo, della pragmatica della comunicazione è il famoso principio per il quale non è possibile non comunicare. La comunicazione è un fenomeno complesso con una serie di variabili da considerare che risultano fondamentali affinché risulti efficace [1].
All'interno di un processo comunicativo gli attori hanno la possibilità di riferirsi tramite il linguaggio.
Il linguaggio dei terapisti e quello della medicina condividono molte caratteristiche perché sono proprio imparentati. Detto in altri termini: non esiste una terminologia prettamente riabilitativa, se non quella medica dove il linguaggio dei terapisti è permeato dalla nomenclatura specialistica medica poiché ha bisogno di un lessico di base per descrivere la materia di cui di occupa. Si usano i termini soprattutto dall'ambito delle branche della medicina come: anatomia descrittiva e funzionale, fisiologia del sistema muscolo-scheletrico, chirurgia, patologia di interesse riabilitativo, ortopedia e traumatologia. Questo linguaggio è dotato di un lessico abbastanza particolare e di alcuni tratti morfosintattici peculiari, ma generalmente il suo carattere è poco specializzato e il vocabolario non strettamente specifico, il che fa sì che è accessibile a una larga cerchia di utenti. Si tratta di un territorio di confine con la lingua comune. Nella comunicazione con il paziente, i terapisti, tendono a comunicare il più semplice e possibilmente chiaro, rinunciano agli specialismi ed evitano le voci opache che richiedono conoscenze specifiche per essere comprese [2].
Molti articoli negli anni hanno comprovato l'importanza educativa e l'efficienza comunicativa nella relazione duale tra paziente e professionista sanitario.
Già negli anni '70 Ley [3] descrisse un modello che per primo ha cercato di combinare le interazioni tra i fattori intrinseci dei pazienti e la relativa aderenza terapeutica.
Nel 2002 Sheftell [4] descrisse come una autentica ed empatica comunicazione tra paziente e terapista ha comprovati effetti benefici sull'outcome finale. L'anno successivo Teutsch [5] definì che la soddisfazione del paziente per le cure ricevute dipende in gran parte da come l'operatore sanitario reagisce al loro bisogno di informazioni.
Ai nostri occhi appaiono come ovvietà teoriche ma con la nostra pratica non convergono.
Nel 1998, l'Organizzazione Mondiale della Sanità (OMS) [6] definisce che molti professionisti del nostro settore hanno una mancanza di competenze per fornire ai propri pazienti una adeguata educazione terapeutica.
Il fine è alquanto ovvio ma i mezzi per raggiungerlo non lo sono altrettanto. Dati alla mano:
Kessels [7] ci dice che le situazioni di stress provocano una diminuzione della capacità di assorbire nuove informazioni. I pazienti dimenticano il 40-80% di ciò che viene detto loro. Quasi il 50% di ciò che ricordano è incompleto o non corretto.
A fondamento di questa teoria Godwin [8] illustra un caso tipico della sua pratica. A 38 dei suoi pazienti che devono essere sottoposti a intervento chirurgico spiega i dodici punti chiave dell'intervento. Sei giorni più tardi sono state poste loro delle domande riguardando i punti precedentemente discussi. Mediamente i pazienti hanno ricordato 3 dei 12 punti discussi (il solo 25%).
Negli anni medici e terapisti si sono prodigati nel cercare la migliore forma comunicativa per veicolare le informazioni ai pazienti in maniera efficace.
Svariati articoli in letteratura paragonano diversi supporti per lo svolgimento di programmi di esercizi a casa per i pazienti: foglio cartaceo (foto, disegno, descrizione) oppure l'uso dello smartphone (applicazioni, video, foto) [9,10].
I risultati di questi articoli mostrano che i supporti digitali danno risultati migliori dei cartacei, ma non considerano la preferenza dei partecipanti. Altri studi hanno invece permesso la scelta del supporto identificando il digitale come preferenza principale [11].
Ma se la differenza di compliance o veicolazione delle informazioni non si basasse unicamente sui supporti utilizzati ma sul tipo di apprendimento di ogni singolo individuo?

Metodo

La domanda di ricerca effettuata tramite metodo PICO nasce a seguito di una lettura magistrale della collega Sarah Ewald [12] che abbiamo deciso di indagare in maniera approfondita attraverso l'analisi del più recente stato d'arte attuale della letteratura.
La lettura magistrale è stato il *fil rouge* che ci ha permesso di individuare gli studi base che con un approccio *top-down* ci ha portati a indagare anche i più piccoli dettagli degli argomenti individuati. Il congresso congiunto SICM e AIRM 2022 ha avuto come argomento principale l'educazione in chirurgia e riabilitazione della mano e per questo abbiamo deciso di portare questo lavoro nato come approfondimento personale.
La domanda di ricerca effettuata è stata: Come può un terapista, all'interno del setting di terapia, essere efficace nel passaggio di informazioni riabilitative e/o strategie di compliance affinché il processo di presa a carico risulti definito e l'outcome sia ottimale per paziente e/o caregiver?
La ricerca è stata effettuata sulle banche date Pubmed, Embase e Scholar utilizzando le parole chiavi "Educazione", "Apprendimento", "Terapia della Mano", "Compliance", "Riabilitazione" in ordine multiplo e in coppie miste. La ricerca bibliografica con data più recente è stata effettuata in data 21.09.2022.
Gli articoli selezionati per lo svolgimento della presentazione del congresso e di conseguenza del presente articolo sono stati 22.

Risultati

Orkun e Rice [13] definiscono un tassello fondamentale che favorisce o ostacola il passaggio efficace delle informazioni verso il nostro interlocutore. Gli autori dimostrano con il loro articolo che le informazioni mediche che confermano le convinzioni esistenti, dei pazienti, vengono ricordate meglio delle informazioni che contraddicono le loro convinzioni.
A questo punto ci siamo posti di fronte a un possibile cambio di paradigma. La sola comunicazione di informazioni si sarebbe potuta trasformare in un processo educativo di insegnamento. L'insegnamento enfatizza l'acquisizione di conoscenze che porta a un cambiamento nel comportamento (avendo una impronta educativa), mentre dare informazioni è fine a se stesso, con poca o nessuna preoccupazione su come l'informazione viene ricevuta e assimilata. Ma per poter insegnare è necessario comprendere come le persone acquisiscono le informazioni affinché i concetti possano essere assimilati e rimanere significativi.
L'individualità di ogni soggetto comporta che ogni persona ha un suo personale stile di apprendimento. Uno stile di apprendimento è il modo in cui una persona si concentra, elabora e interiorizza informazioni nuove o difficili. Molte persone possono imparare cose facili senza utilizzare il proprio stile di apprendimento, ma tutte le persone possono imparare informazioni nuove e difficili meglio quando sfruttano il loro stile di apprendimento. Dunn e Dunn [14] affermano che le persone possono imparare nuove nozioni più facilmente se utilizzano il loro metodo di apprendimento a cui sono maggiormente affini.
Reiff [15] individua 4 tipi di apprendimento: visuale, uditivo, tattile e un mix di tutti.
L'incidenza di questi stili di apprendimento nelle persone si suddivide in:

- visiva: 25-30%;
- uditiva: 25-30%;
- tattile: 15%;
- mix delle tre componenti: 25-30%.

Normalmente il proprio stile di apprendimento influenza il proprio stile di insegnamento ma non per forza il nostro stile di insegnamento è adeguato all'apprendimento del nostro interlocutore. Il Vark [16] è un test tradotto in svariate lingue ma con traduzioni non validate, composto da tredici item, disponibile online che permette di identificare il proprio e altrui stile di apprendimento. L'obiettivo è quello di sintonizzarci in maniera efficace con il canale ricettivo del nostro paziente.
Il risultato è che la congruenza di codifica e decodifica della comunicazione comporta il passaggio corretto della nozione.
Ulteriori condizioni generali che favoriscono l'apprendimento sono illustrate da Kessels [7] che sottolinea come le informazioni specifiche vengono assorbite meglio di informazioni generali. Le informazioni vengono definite specifiche se correlate alla vita quotidiana del paziente da qui il classico esempio di scandire gli esercizi coi pasti.
Lo studio di Giuse et al. [17] dimostra in maniera evidente che in un contesto clinico la personalizzazione dei materiali educativi in base al livello di alfabetizzazione sanitaria e allo stile di apprendimento preferito migliora l'assimilazione delle informazioni sanitarie da parte dei pazienti rispetto a un gruppo controllo.
Lo stato d'arte attuale sta evidenziando come questo paradigma incentrato sul paziente sia efficace [18] utilizzando come focus di ricerca la sua preferenza e il suo stile di apprendimento [19], facilitando così il richiamo di quanto appreso. Sono molteplici gli autori che iniziano a produrre pubblicazioni su numerose e differenti domande di ricerca mantenendo il focus sulla preferenza di apprendimento del paziente in ogni differente contesto [20-22].

Discussione

In alcune pratiche lavorative soprattutto in quelle di emergenza è assolutamente comprensibile che in una decina di minuti non si abbia il tempo di somministrare un test con

tutte le mansioni richieste. Il Vark è un test non validato nelle differenti lingue ma indicativo che può comunque darci delle informazioni fondamentali per la nostra pratica clinica. A questo proposito potrebbe essere interessante per dei colleghi attivi nella pratica di validazione approcciarsi a questo strumento affinché possa avere una valenza scientifica migliore.
Rimane però fondamentale individuare quale sia il canale corretto del passaggio di informazioni anche se impossibilitati nell'utilizzo di strumenti come il Vark.
Una seconda possibilità, anche se meno oggettiva, è raccogliere le informazioni durante i dialoghi in terapia attraverso una valutazione verbale. Un esempio calzante su questa eventualità potrebbe essere raccogliere informazioni su un paziente di professione cuoco inducendo il paziente a rivelarci qual è la sua tecnica di riproduzione di alcune ricette.
Se il paziente preferisce leggere il libro di ricette ha molto probabilmente un potenziale visivo. A oggi il mondo di internet è costellato di video e tutorial su piattaforme di riproduzione video. Questa eventualità aggiungerebbe anche un potenziale auditivo aggiuntivo rispetto al libro di ricette. Se invece il paziente preferisce la presenza di un amico/collega che conosce il procedimento e lo riproduce insieme a quest'ultimo verosimilmente avrà un potenziale tattile/cinestesico. Se invece il metodo per lui è indifferente e varia spesso tra tutte le possibilità precedenti molto probabilmente avrà un apprendimento tramite un mix delle tre componenti.
Dopo aver valutato il potenziale di apprendimento del nostro interlocutore a questo punto dobbiamo interagire in maniera accurata.
Per chi ha uno stile visivo risulterà utile e indispensabile delle dispense edulcorate da diagrammi, disegni oppure dei file fotografici o video anche girati dallo stesso paziente.
Per i pazienti che diversamente avranno uno stile di apprendimento uditivo sarà importante inserire all'interno del dialogo delle parole chiave definite che andranno ripetute spesso in maniera chiara ed evidente. A complemento di quest'ultimo approccio è possibile che risulti di rilievo anche l'utilizzo di registrazioni audio, video o podcast sull'argomento.
Per i pazienti con apprendimento cinestesico sarà importante "sentire" fisicamente la consegna. Potrebbe essere utile posizionare l'arto in maniera corretta a occhi aperti e/o chiusi, far percepire un esercizio attraverso i movimenti provando in maniera assistita i movimenti richiesti e chiedendogli di riprodurli attivamente sempre con occhi aperti e/o chiusi.
Per i pazienti con apprendimento mixato semplicemente un mix dei tre a preferenza, gli si mostrerà un ventaglio di opzioni tra cui scegliere.

Conclusioni

L'insegnamento attraverso un approccio educativo è da prediligere rispetto al mero passaggio di informazioni.
Il compito dei terapisti è di non limitarsi a usare la metodologia di insegnamento a noi più confacente ma prediligere quella di apprendimento del paziente per massimizzare la buona riuscita del nostro trattamento riabilitativo.
Gli articoli individuati dimostrano una serie di vantaggi per il paziente in termini qualitativi e quantitativi tra cui: una miglior comprensione e approfondimento dello stato di salute, comprensione delle strategie operative e del piano terapeutico, miglior aderenza terapeutica, aumento della soddisfazione, raggiungimento di obiettivi realistici prefissati e infine minori complicazioni.
I vantaggi non si limitano ai pazienti. A beneficiare dei summenzionati benefici dei pazienti lo sono anche gli attori di cura che attraverso un approccio educativo riescono anch'essi ad avere vantaggi qualitativi e quantitativi tra cui: miglior utilizzo del servizio da parte dei pazienti che ricorreranno a meno telefonate e meno controlli (*cost savings* personali e del sistema sanitario), miglior feedback sul servizio, minori *risk management*, minori complicazioni e infine migliori outcome globali.

Bibliografia

1. Watzlawick P, Beavin JH, Jackson D. Pragmatica della comunicazione umana. Roma: Editore Astrolabio-Ubaldini 1971.
2. Murmann J. Introduzione al linguaggio della fisioterapia. Fenomeni linguistici rilevanti della comunicazione in ambito riabilitativo. Neophilologica 2018;(30):197-211.
3. Ley P. Memory for medical information. Br J Soc Clin Psychol 1979;18:245-255.
4. Sheftell FD. Communicating the right therapy for the right patient at the right time: acute therapy. Can J Neurol Sci 2002;29(Suppl. 2):S33-S39. http://doi.org/10.1017/S031716710000192X
5. Teutsch C. Patient-doctor communication. Med Clin North Am 2003;87:1115-1145. http://doi.org/10.1016/s0025-7125(03)00066-x
6. World Health Organization. Therapeutic patient education: continuing education programmes for health care providers in the field of prevention of chronic diseases: report of a WHO working group. Torino: CESPI 1998.
7. Kessels RPC. Patient's memory for medical information. J Royal Soc Med 2003;96:219-222. http://doi.org/10.1258/jrsm.96.5.219
8. Godwin Y. Do they listen? A review of information retained by patients following consent for reduction mammoplasty. Br J Plast Surg 2000;53:121-125. http://doi.org/10.1054/bjps.1999.3220
9. Blanquero J et al. Exercises using a touchscreen tablet application improved functional ability more than an exercise program prescribed on paper in people after surgical carpal tunnel release: a randomised trial. J Physiother 2019;65:81-87. http://doi.org/10.1016/j.jphys.2019.02.008

[10] Blanquero J et al. Feedback-guided exercises performer on a tablet touchscreen improve return to work, function, strength and healthcare usage more than an exercise program prescribed on paper for people with wrist, hand or finger injuries: a randomised trial. J Physiother 2020;66:236-242. http://doi.org/10.1016/j.jphys.2020.09.012

[11] Ouegnin A & Valdes K. Client preferences and perceptions regarding a written home exercise program or video self-modeling: a cross-sectional study. J Hand Ther 2020;33:67-72. http://doi.org/10.1016/j.jht.2018.09.006

[12] Ewald S. Enhancing patient's information uptake: perspective tools, tips and tricks. Presentato il 18.05.2022 presso la SUPSI di Manno (Svizzera).

[13] Orkun MA, Rice GE. The effects of personal relevance of topic information on older adults accurate recall of written medical passages about osteoarthritis. J Aging Health 2001;13:410-429. http://doi.org/10.1177/089826430101300305

[14] Dunn R, Dunn KJ. Learning styles / teaching styles: should they, can they be matched? Educ Leadersh 1979;36:238-244.

[15] Reiff JC. Learning styles. What research says to the teacher. Washington, DC: National Education Association 1992.

[16] Fleming N, Mills C. Not another Inventory, Rather a Catalyst for Reflection. To improve the Academy 1992;11:137-155. Available at: https://vark-learn.com/questionario-vark/

[17] Giuse NB, Koonce TY, Storrow AB, Kusnoor SV, Ye F. Using Health Literacy and Learning Style Preferences to Optimize the Delivery of Health Information. J Health Commun 2012;17(Suppl. 3):122-140. http://doi.org/10.1080/10810730.2012.712610

[18] King A, Hoppe RB. "Best practice" for patient-centered communication: A narrative review. J Grad Med Educ 2013;5:385-393. http://doi.org/10.4300/JGME-D-13-00072.1

[19] Roberts MK, Evans AE, Willover LK, Ehde DM, Alschuler KN. Patient-centered framework for rehabilitation research in outpatient settings. Arch Phys Med Rehabil 2022;103:1684-1692. http://doi.org/10.1016/j.apmr.2022.02.016

[20] Novak CB, Mak L, Chang M. Evaluation of written and video education tools after mallet finger injury. J Hand Ther 2019; 32:452-456. http://doi.org/10.1016/j.jht.2018.03.005

[21] Priora L, Stojmenova R, Fioretti GM, Tami I. Home exercise program modalities in carpal tunnel release rehabilitation: handout or smartphone. Presentato il 25.11.21 al Swiss Hand Surgery & Hand Therapy Congress in Zürich (Svizzera).

[22] Ferguson M, Brandreth M, Brassington W, Leighton P, Wharrad H. A randomized controlled trial to evaluate the benefits of a multimedia educational program for first-time hearing aid users. Ear and Hearing 2016;37:123-136. http://doi.org/10.1097/AUD.0000000000000237

REVIEW

Rivista Italiana di Chirurgia della Mano
2023;60:14-27
https://doi.org/10.53239/2784-9651-2023-3

Aggiornamento sulla malattia di Dupuytren. Terminologia e tecniche chirurgiche. Ricerche chirurgiche, immunoistochimiche e con il microscopio elettronico

Update on Dupuytren's disease. Surgical terminology and techniques. Surgical, immunohistochemical and electron microscope researches

Paolo Bedeschi
Presidente onorario della Società Italiana di Chirurgia della Mano

Riassunto

Nella prima parte vengono esposti e commentati i principali termini chirurgici correlati al trattamento della malattia di Dupuytren.
Nella seconda parte vengono descritte le varie tecniche chirurgiche, analizzandone i vantaggi e gli svantaggi.
Nella terza parte vengono dapprima illustrati i risultati di varie ricerche chirurgiche, che hanno dimostrato la possibilità di prevenire le recidive della malattia di Dupuytren, mediante l'intervento di dermofascectomia e l'innesto di cute a tutto spessore.
Vengono poi illustrati i risultati di ricerche immunoistochimiche e con il microscopio elettronico, che hanno riscontrato la presenza di miofibroblasti nella cute e nel sottocute sovrastanti la fascia affetta dalla malattia di Dupuytren e il ruolo di inibizione sui miofibroblasti da parte degli innesti cutanei a tutto spessore.
Nelle conclusioni vengono precisate le tecniche chirurgiche che l'Autore ritiene più indicate per il trattamento della malattia di Dupuytren in varie circostanze:

- la fasciotomia con l'ago o con incisioni mini-invasive, nei pazienti anziani con contrattura di grado moderato della sola metacarpo-falangea;
- la tecnica a "nido d'ape" (con fascectomia selettiva), nelle forme che interessano un solo raggio della mano, in assenza di una grave recidiva, della diatesi fibroblastica e/o di una grave contrattura datante da lungo tempo dell'interfalangea prossimale;
- la tecnica di Skoog, nelle forme che interessano più raggi digitali, in assenza di una grave recidiva, della diatesi fibroblastica e/o di una grave contrattura datante da lungo tempo delle interfalangee prossimali;
- l'artrolisi aggiuntiva alla fascectomia selettiva, nei casi con contrattura recente della interfalangea prossimale non > 70-80°;
- la preliminare esecuzione della tecnica di estensione continua, nei casi di grave contrattura datante da lungo tempo dell'interfalangea prossimale;

Corrispondenza
Paolo Bedeschi
paolobedeschi@gmail.com

Conflitto di interessi
L'Autore dichiara di non avere alcun conflitto di interesse con l'argomento trattato nell'articolo.

Come citare questo articolo: Bedeschi P. Aggiornamento sulla malattia di Dupuytren - Terminologia e tecniche chirurgiche. Ricerche chirurgiche, immunoistochimiche e con il microscopio elettronico. Rivista Italiana di Chirurgia della Mano 2023;60:14-27. https://doi.org/10.53239/2784-9651-2023-3

© Copyright by Pacini Editore Srl

OPEN ACCESS

L'articolo è OPEN ACCESS e divulgato sulla base della licenza CCBY-NC-ND (Creative Commons Attribuzione – Non commerciale – Non opere derivate 4.0 Internazionale). L'articolo può essere usato indicando la menzione di paternità adeguata e la licenza; solo a scopi non commerciali; solo in originale. Per ulteriori informazioni: https://creativecommons.org/licenses/by-nc-nd/4.0/deed.it

- la dermofascectomia e innesto cutaneo a tutto spessore, nei casi con grave recidiva della malattia di Dupuytren e/o con diatesi fibroblastica.

Parole chiave: malattia di Dupuytren, terminologia e tecniche chirurgiche, ricerche chirurgiche, immunoistochimiche e con il microscopio elettronico

Summary

The first part illustrates and comments on the main surgical terms, related to the treatment of Dupuytren's disease.
The second part describes the various surgical techniques, analyzing their advantages and disadvantages.
The third part illustrates the results of various surgical researches that have demonstrated the possibility of preventing recurrences of Dupuytren's disease, through dermofasciectomy and full thickness skin graft.
The results of immunohistochemical and electron microscope researches are then illustrated. These investigations have found the presence of myofibroblasts in the skin and subcutaneous tissue overlying the fascia affected by Dupuytren's disease and the inhibition role of full thickness skin grafts on myofibroblasts.
In conclusion, the surgical techniques that the Author considers most suitable for the treatment of Dupuytren's disease, in various circumstances, are specified:

- *needle fasciotomy or with mini-invasive incisions, in the elderly with moderate degree contracture of the metacarpo-phalangeal joint;*
- *"honeycomb" technique (with selective fasciectomy) in the forms involving only one ray of the hand, without severe recurrence, fibroblastic diathesis and/or severe long-standing contracture of the proximal interphalangeal joint;*
- *Skoog's technique in the forms involving more digital rays, without severe recurrence, fibroblastic diathesis and/or severe long-standing contracture of the proximal interphalangeal joints;*
- *additional arthrolisis to selective fasciectomy, in cases with recent contracture of the proximal interphalangeal joint not exceeding 70-80 degrees;*
- *preliminary continuous extension technique in cases of severe long-standing contracture of the proximal interphalangeal joint;*
- *dermofasciectomy and full thickness graft, in patients with severe recurrence of Dupuytren's contracture and/or with fibroblastic diathesis.*

Key words: *Dupuytren's disease, surgical terminology and techniques, surgical, immunohistochemical and electron microscope researches*

Introduzione

Nel dicembre 1988, al congresso della Società Francese di Chirurgia della Mano, svoltosi a Parigi, presentai una comunicazione su una nuova tecnica chirurgica per la malattia di Dupuytren, che avevo ideato allo scopo di abbinare i vantaggi delle tecniche con accesso digito-palmare con quelli della tecnica "open palm" (a palmo aperto), evitandone gli svantaggi.

Tale nuova tecnica era stata da me chiamata "a nido d'ape", ovvero in inglese "honeycomb". Il caro amico e collega canadese dr. Robert Malcom McFarlane, che era presente al congresso, mi invitò a inviargli un capitolo in lingua inglese sull'argomento, per inserirlo nel volume intitolato "Dupuytren's disease: biology and treatment", che stava per pubblicare come editore assieme al dr. D.A. McGrouther e al dr. M.H. Flint.

Fu così che questo importante volume, pubblicato in lingua inglese nel 1990 da Churchill Livingstone, comprese anche il capitolo intitolato "Honeycomb technique" [1].

A distanza di oltre 30 anni da questa pubblicazione, è nato in me il desiderio di aggiornare le mie conoscenze sulla malattia di Dupuytren.

Al raggiungimento di questo scopo mi ha molto aiutato la signora Carmela Palazzi, responsabile tecnico della biblioteca area medica dell'Università di Modena e Reggio Emilia, che mi ha gentilmente inviato online molti importanti articoli, e che ringrazio sentitamente.

Mi ha molto aiutato anche la consultazione del grande archivio bibliografico digitale della *National Library of Medicine*, tramite PubMed, e della *Wiley online Library*.

Tra i tanti articoli consultati, ne ho potuto leggere attentamente anche alcuni, molto interessanti, relativi ai seguenti argomenti:

- ricerche chirurgiche sulla possibilità di prevenire le recidive della malattia di Dupuytren, mediante l'intervento di dermofascectomia e innesto di cute a tutto spessore;
- ricerche immunoistochimiche e con il microscopio elettronico sul riscontro dei miofibroblasti anche nella cute e nel sottocute sovrastanti la fascia affetta dalla malattia di Dupuytren e sul ruolo dei miofibroblasti nell'evoluzione della malattia, prima e dopo l'intervento di fascectomia.

Parte prima: rassegna, con annotazioni e commenti, dei principali termini chirurgici correlati al trattamento della malattia di Dupuytren

Fasciotomia percutanea ad ago di Lellouche e Lermusiaux

Il termine definisce un intervento mini-invasivo a cielo chiuso che, come ricorda F. Nienstedt [2], fu ideato negli anni '70 da due reumatologi francesi, Henry Lellouche e Jean-Luc Lermusiaux.

La fasciotomia percutanea ad ago viene ora utilizzata con maggior frequenza da quando, nel dicembre 2019, è stato ritirato dal commercio in Europa lo Xiapex (collagenasi) [3-5].

La fasciotomia percutanea ad ago non è sempre in grado di determinare una soddisfacente correzione della deformità, soprattutto quando vi è la contrattura dell'interfalangea prossimale. Inoltre è assai elevata, molto più che con la fascectomia, la percentuale di recidive.

Questo intervento può essere indicato nei pazienti anziani, non propensi a sottoporsi a un vero intervento chirurgico, con grado non elevato di contrattura della sola metacarpo-falangea e perfettamente informati dell'alta probabilità di recidiva [2-5].

Fasciotomia con incisioni mini-invasive di Colville

Nel 1983 James Colville descrisse una tecnica mini-invasiva di fasciotomia, realizzata mediante una o due incisioni cutanee longitudinali lunghe 15 mm, situate nel lato ulnare della corda [6].

Nelle 137 dita da lui operate di fasciotomia, la contrattura media pre-operatoria era di 102° che, dopo l'intervento si riduceva a 45°, per risalire a 56° dopo un anno e a 75° dopo tre anni [6].

Del tutto recentemente Giuseppe Gobbi mi ha riferito di aver operato negli ultimi quattro anni una quarantina di pazienti affetti da malattia di Dupuytren, con contrattura non > 45° della sola metacarpo-falangea [7].

In questi casi Gobbi ha eseguito una fasciotomia mini-invasiva, attuata mediante una piccola incisione cutanea trasversale di 1 cm nella parte più distale del palmo, in corrispondenza della corda patologica. Dopo l'intervento ha lasciato cicatrizzare spontaneamente la piccola zona cruenta, formatasi dopo la completa correzione della retrazione. Gobbi riferisce che i pazienti operati con questa tecnica, e che non avevano voluto sottoporsi a un intervento più complesso, sono rimasti generalmente soddisfatti del risultato [7].

Fascectomia segmentale di Moermans

Nel 1983 J.P. Moermans ha ideato, per trattare la malattia di Dupuytren, un intervento che ha denominato fascectomia segmentale. L'intervento inizia con 2-4 piccole incisioni cutanee curvilinee lunghe 1,5 cm, lungo il decorso della corda patologica, a livello palmare e/o digitale.

Attraverso tali incisioni viene eseguita l'asportazione di 1 cm di tessuto fasciale patologico, con successiva correzione della contrattura. Alla fine dell'intervento le incisioni cutanee vengono suturate, eventualmente anche con l'ausilio di una parziale plastica a "Y-V" [8].

Nel controllo medio a distanza di 2,6 anni di 84 mani operate con questa tecnica, Moermans ha riscontrato la recidiva nel 35,7% dei casi e l'estensione della malattia nel 28,6% dei casi [8].

Fascectomia estesa o radicale di McIndoe

Con questo termine si definisce un intervento caratterizzato dall'asportazione più ampia possibile della fascia palmare e della fascia digitale, affette dalla malattia di Dupuytren.

La fascectomia estesa è stata utilizzata sistematicamente da Archibald McIndoe [9].

R.W. Hakstian, che ha controllato a lungo termine gli esiti degli interventi effettuati da McIndoe su 73 mani, ha riscontrato una recidiva nel 34% dei casi e una estensione della malattia nel 33% dei casi [10].

A. Marcuzzi et al. hanno utilizzato sistematicamente la fascectomia estesa. Hanno riscontrato, con questa tecnica, la complicanza dell'edema nel 62% dei casi, che però è molto diminuita dopo l'applicazione post-operatoria dei campi magnetici [11].

A. Marcuzzi et al. hanno riscontrato la complicanza dell'ematoma nel 25% dei casi operati di fascectomia estesa e nell'8% dei casi operati di fascectomia parziale [12].

Fascectomia limitata di Hueston

Nel 1961 J.T. Hueston ha pubblicato un articolo, in cui descriveva un intervento chirurgico di fascectomia limitata al tessuto fasciale affetto dalla malattia di Dupuytren [13].

Nel 1963 lo stesso Autore ha pubblicato un altro articolo, in cui valutava gli esiti a distanza di 202 interventi di fascectomia limitata, riscontrando il 28% di recidive e il 25% di estensione della malattia [14].

Fascectomia selettiva di Skoog

Con il termine di fascectomia selettiva si intende un intervento di fascectomia limitata, a livello palmare, associato a un intervento di fascectomia estesa, a livello digitale.

Questo particolare tipo di intervento è stato messo a punto in seguito alle ricerche anatomo-chirurgiche di Tord Skoog, effettuate su 300 casi di operati per malattia di Dupuytren [15].

Tord Skoog ha riscontrato che il legamento trasverso palmare, situato a livello palmare in profondità, non viene mai interessato dal processo patologico, a differenza delle sovrastanti fibre fasciali a decorso longitudinale.

A livello digitale ha riscontrato invece che anche le profonde fi-

bre trasversali dei legamenti interdigitali sono frequentemente affette dal processo patologico della malattia di Dupuytren. T. Skoog ha quindi proposto di eseguire nel palmo una fascectomia limitata, con rispetto del legamento trasverso palmare e, a livello digitale, una fascectomia estesa [15].

Dermofascectomia di Hueston

Con questo termine si definisce un intervento chirurgico ideato da J.T. Hueston e che è caratterizzato dall'asportazione in blocco sia della fascia affetta dalla malattia di Dupuytren che della cute e del sottocute sovrastanti. L'intervento è completato con la copertura dell'area cruenta mediante innesto cutaneo a tutto spessore [16]. Per i dettagli rimando a un paragrafo successivo.

Tecnica di estensione continua (TEC) di Messina

Ideata nel 1986 da Antonino Messina per le forme di grave contrattura articolare primaria o recidivata della malattia di Dupuytren, è una tecnica che consiste nel realizzare una trazione continua che si oppone alla contrattura in flessione delle dita [17].

Questa si realizza mediante il complesso apparecchio TEC, che viene fissato al 4° e 5° osso metacarpale mediante due viti autofilettanti. Alla metafisi distale della seconda falange del dito flesso viene poi inserito un filo di Kirschner che, piegato dai due lati, forma un'ansa che viene collegata all'apparecchio TEC.

Inizia quindi la lenta trazione continua in estensione del dito, che viene successivamente regolata a casa dallo stesso paziente. In due-tre settimane con questa tecnica si ottiene la correzione della contrattura. La rimozione dell'apparecchio TEC avviene in sala operatoria e subito dopo viene effettuato l'intervento di fascectomia [17].

Nel 1997 A. Messina ha eseguito un controllo a distanza di 148 dita trattate con l'apparecchio TEC. I risultati sono stati: eccellenti nel 75% dei casi, buoni nel 15%, insoddisfacenti nel 10%. Le recidive sono state riscontrate nell'8% dei casi e le estensioni della malattia nel 10% [18].

TEC selettiva di Di Giuseppe

Piero Di Giuseppe ha ideato una tecnica semplificata (o selettiva) della TEC di Messina, che utilizza per la correzione di una grave contrattura della interfalangea prossimale.

La TEC selettiva di Di Giuseppe si realizza mediante un estensore articolare rimovibile (EAR), che è un doppio dispositivo mono-digitale e mono-articolare, che si applica a due fili di Kirschner infissi trasversalmente nella prima e nella seconda falange del dito [19] (Fig. 1A, B).

Nei casi in cui la grave contrattura sia recidivata o sia associata alla diatesi fibroblastica, Di Giuseppe dopo la rimozione dell'EAR esegue la dermofascectomia digitale e l'innesto di cute a tutto spessore (Fig. 1C, D).

Chirurghi stranieri fautori della tecnica di estensione continua

Anche molti chirurghi stranieri hanno apprezzato l'efficacia della tecnica di estensione continua ideata da Messina ma, giudicando il dispositivo TEC troppo ingombrante per l'appli-

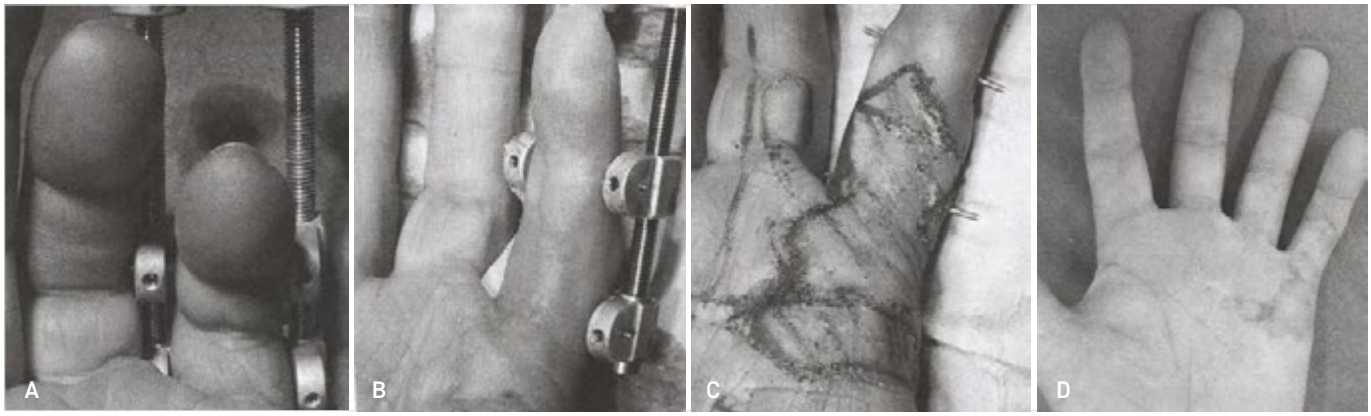

Figura 1. Tecnica di estensione continua di A. Messina e P. Di Giuseppe, preliminare alla dermofascectomia di J.T. Hueston. A) Particolare della mano sinistra di un giovane uomo, già operato bilateralmente di fascectomia, con diatesi fibroblastica e recidiva al 5° dito, con contrattura di 90° della interfalangea prossimale. L'estensore articolare rimovibile (EAR) è stato applicato al 5° dito affetto dalla contrattura. B) Al termine della estensione continua, la deformità è quasi completamente corretta ed è visibile la corda della recidiva. C) Rimosso l'EAR ed eseguita un'ampia dermofascectomia, è stato suturato sulla zona cruenta un innesto cutaneo a tutto spessore. D) Al controllo a un anno dall'intervento persiste una pressoché completa correzione della grave contrattura della interfalangea prossimale, con soddisfacente risultato estetico (Fotografie gentilmente fornite da Piero Di Giuseppe [45]).

cazione a una sola interfalangea prossimale, hanno ideato e utilizzato dei dispositivi più semplici, mono-digitali e mono-articolari.
Ritengo doveroso citare alcuni di questi chirurghi, ricordando anche la data delle loro pubblicazioni: K.R. Rajesh et al., 2000 [20], B. Loos e R.E. Horch, 2008 [21], R.O. Craft et al., 2011 [22], J.W. White et al., 2012 [23], W. Muller-Seubert et al., 2022 [24].

Deficit di Estensione Passiva (PED)
Con questo termine si definisce la contrattura articolare in flessione, per malattia di Dupuytren, sia delle metacarpo-falangee che delle interfalangee prossimali.

Deformità residua
Con questo termine si definisce la contrattura articolare che permane dopo il trattamento, sia percutaneo che chirurgico, eseguito per la malattia di Dupuytren.
La deformità residua è generalmente di grado non elevato a carico delle metacarpo-falangee, mentre è di grado maggiore a carico delle interfalangee prossimali, soprattutto nei casi gravi (con contrattura articolare pre-operatoria > 70°).
Nel 2017 Hoendorff et al. hanno controllato, a distanza media di 2 anni, 28 casi di contrattura dell'articolazione interfalangea prossimale, per malattia di Dupuytren, > 70°, nei quali oltre alla fascectomia hanno eseguito anche un intervento di artrolisi.
In 15 casi si trattava di un primo intervento e in 13 casi di un intervento per recidiva. Spesso la contrattura articolare era iniziata da lungo tempo [25].
In base ai risultati riscontrati, gli autori hanno affermato che, operando di fascectomia e artrolisi aggiuntiva una contrattura dell'articolazione interfalangea prossimale di grado > 70°, non è prevedibile ottenere un miglioramento > 50% della situazione pre-operatoria [25].
I risultati con maggiore deformità residua sono stati riscontrati nelle contratture recidivate e nelle gravi contratture primarie iniziate da più lungo tempo. Evidentemente il danno articolare delle interfalangee prossimali, conseguente alla contrattura, si aggrava con il passare del tempo.
In questi casi di grave contrattura articolare dell'interfalangea prossimale, recidivata o iniziata da lungo tempo, molti autori ritengono più opportuno ed efficace eseguire, preliminarmente all'intervento chirurgico, la tecnica di estensione continua [17,19-24].

Recidiva
La recidiva, secondo Piero Di Giuseppe e Dante Tunesi, è la ricomparsa della malattia di Dupuytren nell'area precedentemente operata [26]. Questi autori distinguono due tipi di recidiva:

- recidiva con contrattura, che richiede un trattamento chirurgico, definita "chirurgica";
- recidiva senza contrattura, che non richiede un trattamento chirurgico, definita "istologica" [26].

Secondo un gruppo multinazionale di nove ricercatori (quattro italiani, due tedeschi, un americano, una francese, uno svedese e un romeno), coordinato da N. Felici, la recidiva è definita come un aumento del deficit di estensione passiva dell'articolazione operata, maggiore di 20° rispetto alla situazione riscontrata 6-12 settimane dopo l'intervento, e in cui sia inoltre associato il riscontro di una corda palpabile [27].

Estensione
L'estensione, secondo P. Di Giuseppe e D. Tunesi, è la comparsa di nuove manifestazioni patologiche della malattia di Dupuytren al di fuori dell'area operata [26].

La diatesi fibroblastica di Dupuytren
Con questo termine J.T. Hueston ha definito una predisposizione costituzionale e familiare alla malattia di Dupuytren, che ne condiziona un'insorgenza più precoce (prima dei 50 anni), un decorso più aggressivo, la maggior tendenza alle recidive, la frequente bilateralità e la non rara associazione con localizzazioni ectopiche [28].

La duplice tipologia della malattia di Dupuytren
Francois Iselin ha confermato l'ipotesi avanzata da John T. Hueston, che esistano due tipi di malattia di Dupuytren [29]:

- il tipo fasciale, nel quale la malattia fibroblastica è localizzata solo alla fascia palmare e/o digitale, senza coinvolgimento della cute e/o del sottocute;
- il tipo cutaneo, nel quale, oltre alla fascia, sono coinvolti dal processo patologico anche la cute e il sottocute. In questa forma sono molto più frequenti le recidive.

Distinzione dei risultati
Piero Di Giuseppe e Dante Tunesi [26], tenendo conto del carattere evolutivo della malattia di Dupuytren, hanno proposto di raggruppare e distinguere i casi operati a seconda del tempo intercorso tra l'intervento e il controllo del risultato:

- controllo entro 1 anno: risultato precoce;
- controllo tra 1 e 3 anni: risultato intermedio;
- controllo tra 3 e 5 anni: risultato a distanza.

Mentre concordo con gli autori sull'opportunità di distinguere i risultati in diversi gruppi, in relazione al tempo intercorso dall'intervento, ritengo opportuno aggiungere anche un quarto gruppo per i casi controllati oltre 5 anni:

- controllo oltre 5 anni: risultato a lunga distanza.

L'opportunità di questa integrazione mi sembra confermata dall'affermazione di R. Tubiana e C. Leclerck: "È oggi dimostrato che il tasso di recidiva aumenta con il passare del tempo" [30].

Parte seconda: rassegna delle tecniche chirurgiche per la malattia di Dupuytren, relative al tempo cutaneo

La tecnica "open palm" ovvero a "palmo aperto" di McCash

Nel 1964 C.R. McCash ha descritto la tecnica, da lui ideata per il trattamento chirurgico della malattia di Dupuytren e da lui chiamata "open palm", ovvero a "palmo aperto" [31].

McCash ricorda innanzitutto che, nel fondamentale articolo scritto nel 1833 sulla rivista Lancet, Guillaume Dupuytren definì quattro principi essenziali per il trattamento chirurgico della malattia che ha descritto e ora porta il suo nome [32]:

1. incisioni trasversali lungo le pliche cutanee della mano;
2. sezione della fascia ispessita e retratta, causa della contrattura delle dita;
3. mantenimento delle dita in estensione con tutori per quattro settimane dopo l'operazione;
4. lasciare aperte, senza sutura, le ferite operatorie, che cicatrizzano spontaneamente.

Il punto 4 appare particolarmente importante, perché dimostra che la tecnica "open palm" è stata ideata dallo stesso Dupuytren, 131 anni prima di McCash.

Dobbiamo comunque apprezzare McCash per la sua onestà intellettuale e ritenere giusto che la tecnica "open palm" resti intitolata a lui, che l'ha aggiornata, valorizzata e divulgata [31].

La tecnica di McCash comprende sempre un'incisione trasversale lungo la plica distale del palmo a cui, talvolta, si aggiungono un'incisione lungo la plica adduttoria del pollice al palmo e/o delle incisioni trasversali, in corrispondenza della prima falange e dell'interfalangea prossimale delle dita affette dalla contrattura.

Dopo la fascectomia, mentre la prima incisione viene lasciata aperta, le altre vengono suturate. Secondo McCash, la ferita operatoria lasciata aperta viene coperta da un sottile strato di granulazione e cicatrizza, per riepitelizzazione spontanea dai margini della ferita stessa, in quattro-sei settimane.

Vantaggi e svantaggi della tecnica "open palm", senza incisioni digitali aggiuntive

I vantaggi sono:

- il mantenimento della correzione della deformità, ottenuta con la fascectomia, non essendovi suture cutanee in tensione;
- la prevenzione degli ematomi;
- la rarissima insorgenza post-operatoria di edema e/o di algodistrofia.

Gli svantaggi sono:

- la limitata visuale chirurgica, soprattutto distalmente all'incisione trasversale palmare, con rischio di lesioni di nervi o vasi digitali;
- la solo parziale correzione della contrattura dell'interfalangea prossimale, quando presente.

Varianti della tecnica "open palm", con incisioni aggiuntive a livello digitale

Per ottenere una visuale chirurgica anche a livello digitale e una buona correzione della contrattura non grave dell'interfalangea prossimale, McCash talvolta aggiungeva delle incisioni digitali trasversali, che venivano poi suturate dopo la fascectomia [31].

Anche altri autori hanno aggiunto delle varianti digitali alla tecnica "open palm".

La tecnica "open palm and digit"

J.E. Beltran et al. negli anni '70 [33] e W.E. Burkhalter negli anni '80 [34] associavano alla tecnica "open palm" delle incisioni trasversali alle dita, che venivano lasciate aperte per la cicatrizzazione spontanea. Con tale tecnica tali Autori potevano ottenere dei buoni risultati, soprattutto quando la contrattura in flessione dell'interfalangea prossimale non era > 70°.

La tecnica "open palm" con plastica a "Z" digitale

J.A. McGregor negli anni '60 [35] e V. Salvi negli anni '70 [36] associavano alla tecnica "open palm" una plastica a "Z" in corrispondenza del raggio digitale affetto dalla contrattura.

Le tecniche con via di accesso digito-palmare e con completa sutura cutanea

La tecnica di Iselin

Marc Iselin mise a punto negli anni '50 una tecnica fondata su una plastica digito-palmare "a Z multiple", che consentiva un'ampia e sicura via di accesso sia a livello palmare che digitale [37].

La tecnica di McIndoe

Archibald McIndoe ideò negli anni '50 una tecnica caratterizzata da un'incisione trasversale sulla plica distale del palmo, a cui associava una plastica a "Z" digitale nei casi con contrattura dell'interfalangea prossimale. Nel palmo e nel dito McIndoe eseguiva una fascectomia estesa e quindi eseguiva la sutura delle ferite [9].

La tecnica di Skoog

Nei primi anni '60 Tord Skoog descrisse, per il trattamento chirurgico della malattia di Dupuytren, una via d'accesso complessa, che associava all'incisione trasversale sulla plica distale del palmo, secondo McIndoe, un'incisione longitudinale nella parte mediana prossimale del palmo e delle plastiche a "Z" a livello delle dita affette dalla contrattura [15].

L'originalità della tecnica di T. Skoog dipendeva soprattutto

dall'esecuzione di una fascectomia selettiva, cioè limitata a livello palmare ed estesa a livello digitale.
T. Skoog aveva infatti riscontrato, a livello palmare, che il legamento trasverso, con le sue fibre profonde a decorso trasversale, non veniva mai interessato dal processo patologico della malattia di Dupuytren. A livello digitale aveva invece riscontrato che il processo patologico poteva spesso interessare, in profondità, anche le fibre trasversali dei legamenti interdigitali [15].
Pertanto, nel caso di una contrattura anche modesta dell'interfalangea prossimale, questo Autore associava alla fascectomia limitata palmare una fascectomia estesa digitale [15].
La tecnica di T. Skoog è stata valorizzata e divulgata da D.A. McGrouther [38], e viene tuttora frequentemente e preferibilmente utilizzata nei casi di malattia di Dupuytren con interessamento di più raggi digitali, in assenza di gravi contratture datanti da lungo tempo delle interfalangee prossimali.
In alcuni casi di malattia di Dupuytren, con queste caratteristiche, io ho utilizzato la tecnica di Skoog con plastiche a "nido d'ape", invece che con plastiche a "Z", a livello digitale.

La tecnica di Tubiana

Raoul Tubiana ideò negli anni '60 un'incisione curvilinea palmare, che si continuava con una plastica a "Z" a livello digitale e che consentiva una sicura fascectomia selettiva [39].
Nel 1985 Raoul Tubiana e Caroline Leclerck pubblicarono i dati relativi al controllo, da 8 a 14 anni, di 50 fascectomie. La recidiva della malattia fu riscontrata in 33 casi (66%) [30].
Occorre peraltro precisare che in 9 dei 33 casi, considerati da Tubiana e Leclerck recidive, furono riscontrati soltanto dei noduli, palmari o digitali, senza alcuna contrattura.
Secondo la definizione di Felici et al. [27], questi 9 casi non dovrebbero essere considerati recidive. Pertanto le vere recidive, nella casistica di 50 fascectomie pubblicate da R. Tubiana e C. Leclerck sarebbero 24 (48%) e non 33 (66%).

La tecnica a "Y-V" di Palmen (con lembi di avanzamento e completa sutura cutanea)

Questa tecnica fu ideata da A.J. Palmen e pubblicata nel 1932 sul Zentralblatt fur Chirurgie [40]. L'Autore iniziava l'intervento disegnando, lungo il decorso digito-palmare affetto dalla contrattura di Dupuytren, un'incisione a "zig-zag" (che sarà poi divulgata nel 1951 da J.M. Bruner [41]). Palmen disegnava quindi delle brevi incisioni trasversali, partendo dagli angoli della linea a "zig-zag". Eseguite le incisioni cutanee, l'Autore otteneva un'ampia visuale del campo operatorio, che consentiva una sicura fascectomia. Raggiunta la correzione della contrattura, Palmen eseguiva una sutura completa della ferita operatoria, previo avanzamento trasversale dei lembi, con modesto allungamento cutaneo.
La tecnica a "Y-V" fu ripresa e divulgata nel 1962 da Edward G. Deming [42] e di nuovo nel 1979 da Edward W. King et al. [43].

Vantaggi e svantaggi delle tecniche con accesso digito-palmare e con completa sutura cutanea

I vantaggi sono:
- l'ampia visuale chirurgica;
- la possibilità della valutazione anatomo-clinica dell'entità del tessuto fasciale patologico;
- la precisa identificazione dei vasi e dei nervi digitali;
- la possibilità di eseguire una sicura fascectomia sia palmare che digitale.

Gli svantaggi sono:
- la possibile formazione di ematoma, di edema e di necrosi parziali cutanee;
- la possibile tensione della sutura cutanea, con conseguente incompleta correzione della contrattura;
- la non rara algodistrofia, spesso correlata anche alla fasciatura compressiva post-operatoria.

La tecnica "a nido d'ape" di Bedeschi (a "Y-V", con sutura della sola incisione a "zig-zag", che lascia molte piccole aree aperte digito-palmari)

A metà degli anni '80 ho messo a punto una tecnica chirurgica per la malattia di Dupuytren, che ho pubblicato nel 1990 [1].
Questa tecnica aveva lo scopo di abbinare i vantaggi correlati all'ampia visuale chirurgica delle tecniche con accesso digito-palmare, con i principali vantaggi della tecnica a "palmo aperto".
Come via di accesso ho scelto la tecnica a incisioni multiple "Y-V" di A. J. Palmen [40], che consiste nel disegnare dapprima sulla cute un'incisione digito-palmare a "zig-zag", secondo J.M. Bruner [41], e nell'aggiungere poi, in corrispondenza dell'apice degli angoli, il disegno delle brevi incisioni trasversali (Fig. 2A).
La mia tecnica differiva da quella di Palmen in fase di chiusura. Infatti, dopo la fascectomia selettiva, l'eventuale artrolisi dell'interfalangea prossimale, l'emostasi e la correzione della contrattura, io eseguivo la sutura della sola incisione a "zig-zag", mentre lasciavo aperte le molte piccole aree cruente, formatesi in corrispondenza delle brevi incisioni trasversali (Fig. 2B). Desidero sottolineare che queste piccole zone aperte sono fondamentali, perché evitano sia la tensione della sutura cutanea, che la formazione di un ematoma. L'aspetto anatomico a fine intervento può ricordare il "nido d'ape" e da ciò ne è derivato il nome della tecnica chirurgica.
Dopo la correzione della contrattura in flessione del dito affetto dalla malattia di Dupuytren, si evidenzia un allungamento dell'incisione a "zig-zag", con appiattimento degli angoli (Fig. 2B).
Per questo motivo ho in seguito ritenuto preferibile eseguire l'incisione a "zig-zag" con angoli inferiori all'angolo retto in modo che, dopo la correzione della contrattura e terminata la sutura, gli angoli dell'incisione a "zig-zag" non superassero i 90-100°.

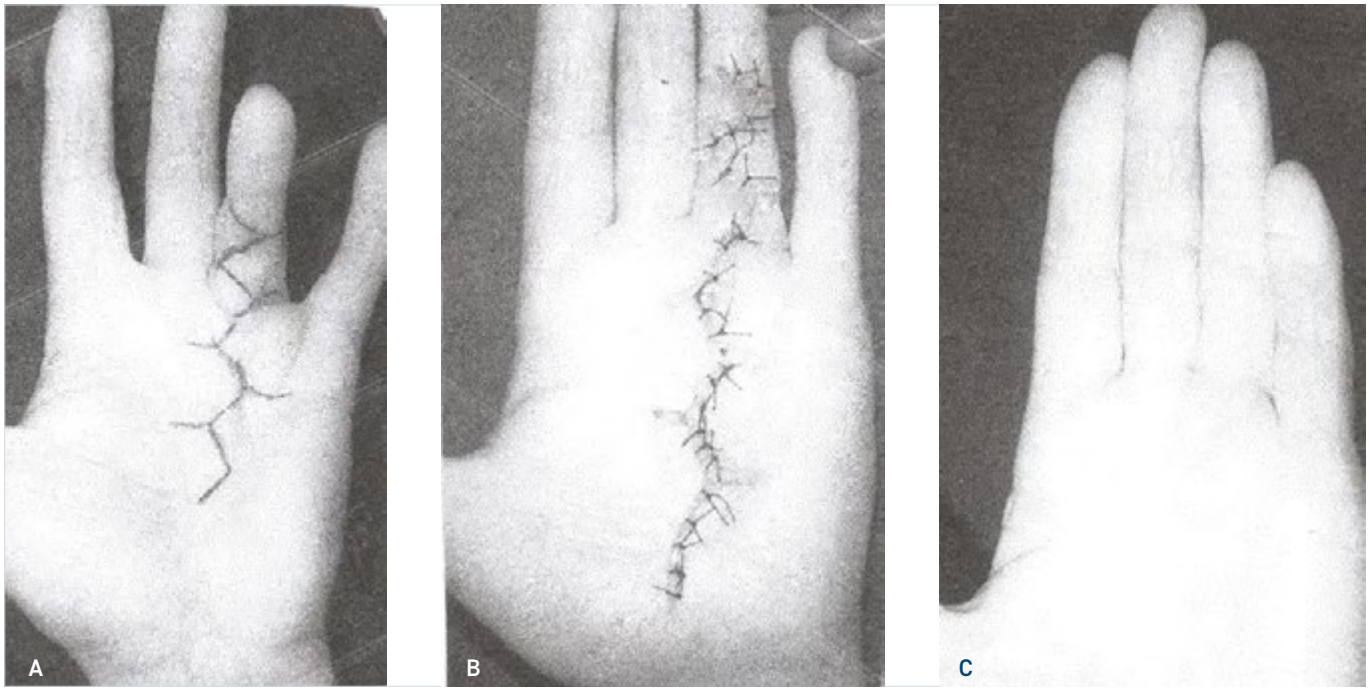

Figura 2. Tecnica a "nido d'ape" di P. Bedeschi. A) Disegno della incisione a "Y-V" lungo il 4° raggio della mano sinistra. Il 4° dito presenta una contrattura (recente) di 70° della interfalangea prossimale. B) Dopo la fascectomia selettiva e la sutura della sola incisione a "zig-zag" sono evidenti, agli apici degli angoli, le piccole zone aperte formatesi in corrispondenza delle brevi incisioni trasversali. Con la correzione della contrattura, gli angoli dell'incisione a "zig-zag" si sono appiattiti, consentendo, assieme alle piccole zone aperte, un notevole allungamento cutaneo. C) Al controllo a 13 mesi di distanza si evidenzia una completa correzione della deformità e un ottimo aspetto estetico della cicatrice (Fotografie dell'Autore).

Nella Figura 2C si evidenzia, a 13 mesi di distanza, la completa correzione della deformità e l'ottimo risultato estetico.

La tecnica a "nido d'ape" è stata descritta e positivamente valutata nel 2007 da A. Marcuzzi, A. Messina e P. Di Giuseppe nel capitolo 120 del Trattato di Chirurgia della Mano [44].

Nel 2016 Piero Di Giuseppe, sulla Rivista Italiana di Chirurgia della Mano, ha fatto questo gratificante apprezzamento della tecnica a "nido d'ape": "Bedeschi ha avuto l'intuizione geniale di applicare il principio di McCash all'incisione di Palmen" [19].

Recentemente Di Giuseppe mi ha comunicato che continua tuttora a utilizzare frequentemente la tecnica a "nido d'ape", ritenendola una soluzione "intelligente e sicura" [45].

Vantaggi e svantaggi della tecnica "a nido d'ape"

I vantaggi sono:

- l'ampia visuale chirurgica, che consente la valutazione anatomo-clinica del tessuto fasciale patologico, l'identificazione dei vasi e dei nervi digitali e quindi la sicura fascectomia palmare e digitale;
- la correzione completa della deformità in flessione ottenuta con la fascectomia (e l'eventuale artrolisi), non essendovi alcuna tensione delle (solo parziali) suture cutanee;
- la prevenzione degli ematomi, grazie alle molte piccole aree aperte digito-palmari;
- la rarissima insorgenza di necrosi cutanee marginali, di edema e di algodistrofia, anche perché non vengono utilizzate fasciature molto compressive;
- la cicatrizzazione in due sole settimane delle molte piccole aree cruente digito-palmari, rispetto alle quattro-sei settimane richieste per la guarigione del "palmo aperto" di McCash;
- la possibilità di una precoce riabilitazione funzionale.

Gli svantaggi sono:

- la deformità residua, nei casi di grave contrattura dell'interfalangea prossimale datante da lungo tempo, nei quali oggi ritengo sia preferibile eseguire, preliminarmente all'intervento chirurgico, la tecnica di estensione continua;
- la possibilità di una recidiva a distanza, che è frequente anche utilizzando le altre tecniche chirurgiche, eccettuato l'intervento di dermofascectomia e innesto cutaneo a tutto spessore.

La "dermofascectomia" di Hueston (con successivo innesto di cute a tutto spessore)

La dermofascectomia è una tecnica chirurgica che comporta l'asportazione in blocco della fascia affetta dalla malattia di Dupuytren e della cute e del sottocute sovrastanti, e la successiva copertura dell'area cruenta con innesto di cute a tutto spessore.

Questa tecnica è stata pubblicata con questo nome da J.T. Hueston nel 1984 [16], ma era stata ideata e da lui utilizzata sin dal 1959, solo che l'aveva chiamata "skin replacement" (sostituzione della cute). Con questo termine J.T. Hueston aveva pubblicato nel 1969 un articolo intitolato: "The control of recurrent Dupuytren's contracture by skin replacement" [46]. In questo articolo l'Autore riferiva su 65 interventi di fascectomia e sostituzione della cute con innesto di cute a tutto spessore, prelevato dalla regione interna del braccio. Di questi 65 interventi, 32 erano stati eseguiti su contratture di Dupuytren già recidivate dopo fascectomia e gli altri 33 su contratture di Dupuytren non ancora operate e ad alto rischio di recidiva, a causa della diatesi fibroblastica.

Nel controllo dei 65 casi a distanza da 1 a 10 anni, mentre si sono riscontrate numerose (ma non precisate) estensioni della malattia al di fuori e spesso vicino agli innesti, non si è osservata in nessun caso una recidiva sotto all'innesto cutaneo [46].

Nel 1971 R.I. Gonzales ha descritto un intervento di fascectomia limitata, associata all'escissione della cute e del sottocute sovrastanti e alla copertura dell'area cruenta con innesto cutaneo a tutto spessore, prelevato dall'inguine controlaterale [47]. Questa tecnica chirurgica si differenziava dalla dermofascectomia di J.T. Hueston, soprattutto perché R.I. Gonzales iniziava l'intervento con una fasciotomia mini-invasiva. Questo tempo preliminare consentiva una significativa correzione della contrattura e rendeva quindi più facile e sicuro il tempo principale dell'intervento chirurgico.

In un capitolo scritto sul volume intitolato "Dupuytren's disease: biology and treatment" del 1990 (editori McFarlane, McGrouther e M.H. Flint) R.I. Gonzales affermava che il suo intervento era stato da lui utilizzato per un trentennio senza modifiche [48]. Gonzales ne ha però modificato il nome. Nel 1971 chiamava il suo intervento "Open fasciotomy and Wolfe graft" [47], nel 1990 lo chiamava "Limited fasciectomy and skin graft" [48].

Vantaggi e svantaggi della dermofascectomia

La dermofascectomia ha l'indubbio vantaggio di essere l'unico intervento in grado di ridurre in modo significativo il numero delle recidive della malattia di Dupuytren. Non è però in grado di ridurre il numero delle estensioni della malattia. Questo intervento è indicato nelle gravi recidive e nei casi di diatesi fibroblastica.

La dermofascectomia ha l'indubbio svantaggio di comportare il prelievo di un innesto di cute a tutto spessore. Le aree donatrici sono generalmente: la regione anteriore dell'avambraccio o del gomito, la regione interna del braccio e l'inguine. Nei casi di pazienti affetti da malattia di Dupuytren con grave recidiva e/o con diatesi fibroblastica, e inoltre con rilevante contrattura dell'interfalangea prossimale, Piero Di Giuseppe, prima di eseguire l'intervento di dermofascectomia e innesto cutaneo a tutto spessore (Fig. 1C), effettua un trattamento di TEC selettiva con l'apparecchio EAR [19] (Fig. 1A, B).

Parte terza

A) Rassegna delle ricerche chirurgiche che hanno dimostrato la possibilità di prevenire le recidive della malattia di Dupuytren, mediante la dermofascectomia e l'innesto di cute a tutto spessore

Dopo aver ricordato i contributi fondamentali dell'australiano J.T. Hueston e del californiano R.I. Gonzales alla valorizzazione dell'intervento di dermofascectomia e innesto cutaneo a tutto spessore, e alla divulgazione del ruolo di questo intervento nel controllo delle recidive, ritengo doveroso ricordare il contributo pionieristico di tre chirurghi plastici spagnoli: P. Piulachs, Y. Mir e L. Mir.

Questi chirurghi, dopo avere asportato la fascia affetta dalla malattia di Dupuytren, asportavano in alcuni casi anche la cute sovrastante e quindi coprivano l'area cruenta con un innesto cutaneo.

Nell'articolo pubblicato nel 1952, P. Piulachs et al. ipotizzarono che con questa tecnica sarebbe stato possibile diminuire il numero delle recidive della malattia di Dupuytren [49].

Nella Tabella I vengono riassunti i dati relativi al riscontro delle recidive sotto gli innesti e (in 5 casi) delle estensioni della malattia di Dupuytren fuori degli innesti, nei controlli a distanza eseguiti nel corso di 13 ricerche chirurgiche finalizzate alla valutazione dell'efficacia dell'intervento di dermofascectomia e innesto di cute a tutto spessore. Una di queste ricerche è stata eseguita recentemente in Italia da Pierluigi Tos [50].

La percentuale media del 5,5% delle recidive dopo dermofascectomia, pur comprendendo in molti casi la sola presenza di noduli sotto l'innesto in assenza di corda o contrattura, è nettamente inferiore a quella riscontrata dopo fascectomia, come risulta dai seguenti esempi: E.A. Makela et al. [61] 27,0%, J.T. Hueston [14] 28%, R.W. Hakstian [10] 34%, J.P. Moermans [8] 35,7%, G. Foucher et al. [62] 41,0%, W. Chen et al. [60] 46,4% (a 8-14 anni), R. Mantero et al. [63] 52% (a 3-10 anni) e 74% (a 10-30 anni).

La percentuale media delle estensioni della malattia, nei cinque casi in cui è stata precisata, corrisponde al 25,5% ed è quasi uguale, o solo di poco inferiore, a quella riscontrata dopo fascectomia, come risulta dai seguenti esempi: J.T. Hueston [14] 25%, W. Chen et al. [60] 28,5%, J.P. Moermans [8] 28,6%, R.W. Hakstian [10] 33%.

Tabella I. Ricerche chirurgiche su dermofascectomia e innesto spesso di cute.

Autori, data e riferimento bibliografico della ricerca chirurgica	Controllo a distanza (in anni)	Numero di interventi controllati	Numero e percentuale di recidive		Numero e percentuale di estensioni	
Hueston JT. 1969 [46]	1-10	65	0	0,0%	Imprecisati	
Tonkin MA, et al. 1984 [51]	1-7,5	41	3	7,3%	12	29,2%
Logan AM, et al. 1985 [52]	0,7-5,5	15	1	6,7%	Imprecisati	
Iselin F. 1986 [29]	6-12	62	1	1,6%	Imprecisati	
Ketchum LD, et al. 1987 [53]	3,9 (media)	36	0	0,0%	3	8,3%
Searle AE, et al. 1992 [54]	2-6	40	4	10,0%	Imprecisati	
Kelly C, et al. 1992 [55]	11-17	32	2	6,2%	13	40,6%
Brotherston TM, et al. 1994 [56]	6,7-10	34	0	0,0%	Imprecisati	
Hall PN, et al. 1997 [57]	2-8,2	90	7	7,8%	Imprecisati	
Armstrong JR, et al. 2000 [58]	2-11	143	12	18,4%	Imprecisati	
Villani F, et al. 2009 [59]	8,8 (media)	18	3	13,0%	Imprecisati	
Chen W, et al. 2009 [60]	2-3,5	40	0	0,0%	7	17,5%
Tos P. 2023 [50]	3-6	12	0	0,0%	6	50,0%
La percentuale media delle recidive è del 5,5%. La percentuale media delle estensioni della malattia di Dupuytren (nei 5 casi) è del 25,5%.						

Si può concludere che, in base alle ricerche chirurgiche consultate, la dermofascectomia con innesto di cute a tutto spessore è in grado di diminuire in modo rilevante l'insorgenza delle recidive della contrattura di Dupuytren, ma non l'insorgenza delle estensioni della malattia.

B) Rassegna delle ricerche immunoistochimiche e con il microscopio elettronico, che hanno dimostrato sia la presenza di miofibroblasti nella cute e nel sottocute sovrastanti la fascia alterata dalla malattia di Dupuytren, che l'effetto inibitorio sui miofibroblasti degli innesti di cute a tutto spessore

Nel 1971 Giulio Gabbiani et al. hanno identificato con il microscopio elettronico, nel tessuto di granulazione delle ferite, dei fibroblasti modificati, con caratteristiche ultrastrutturali (sistema fibrillare) e funzionali (contrattilità), tipiche delle fibrocellule dei muscoli lisci. Gabbiani ha chiamato questa variante di fibroblasto: "miofibroblasto" [64].

Il miofibroblasto è in effetti una cellula connettivale, di forma fusiforme, dotata di un apparato contrattile, che contiene fasci di fibro-filamenti di actina e miosina. Il miofibroblasto svolge un ruolo fondamentale nella guarigione delle ferite, nella fibrosi dei tessuti e nelle contratture patologiche come la malattia di Dupuytren [65].

I miofibroblasti sono stati identificati con il microscopio elettronico nei noduli fasciali della malattia di Dupuytren da Giulio Gabbiani e Guido Majno nel 1972 [66], da R.H. Gelberman et al. nel 1980 [67] e da H. Iwasaki et al. nel 1984 [68].

I miofibroblasti sono stati studiati anche dal punto di vista immunoistochimico.

Secondo B.G. McCann et al. [69], Giulio Gabbiani alla fine degli anni '70 ha scoperto che i miofibroblasti sono positivi all'alfa actina del muscolo liscio (alpha SMA). Ne deriva che l'alpha SMA è oggi considerato un indicatore (*marker*) della presenza dei miofibroblasti [69].

B.G. McCann et al. hanno condotto nel 1993 delle ricerche immunoistochimiche su campioni di tessuto fasciale e cutaneo in occasione di interventi di dermofascectomia per malattia di Dupuytren. Hanno riscontrato che 15 dei 20 campioni tessutali erano positivi all'alpha SMA nei tessuti nodulari fasciali, caratterizzati da abbondanza di cellule. Quello che è importante rilevare è il fatto che in 12 di questi 15 campioni tessutali la positività all'alpha SMA fu riscontrata, non solo nei noduli fasciali, ma anche nel derma e in 3 casi anche nell'epidermide [69].

Questa ricerca immunoistochimica conferma pertanto che nella malattia di Dupuytren i miofibroblasti possono essere presenti anche nel derma e nell'epidermide.

B.G. McCann et al. sottolineano il fatto che tale riscontro è in grado di giustificare l'insorgenza delle recidive della malattia anche dopo fascectomia [69].

R. Rudolph et al., in una ricerca con il microscopio elettronico del 1977 sul tessuto di granulazione di una ferita provoca-

ta nella cute di maiali, hanno riscontrato che i miofibroblasti hanno un ciclo di vita di otto settimane (che corrisponde alla durata della contrazione della ferita) [70].
I miofibroblasti si riscontrano già prevalenti entro la prima settimana, ma sono del tutto scomparsi dopo dodici settimane, per apoptosi (morte cellulare programmata) [70].
J.S. Vande Berg et al. nel 1984 hanno studiato con il microscopio elettronico il tessuto fasciale patologico asportato dalle mani di 11 pazienti affetti da malattia di Dupuytren [71].
Gli Autori hanno riscontrato la presenza di miofibroblasti in tutti i noduli fasciali e la loro assenza in tutte le corde fasciali. Hanno inoltre riscontrato che i miofibroblasti osservati nei noduli della malattia di Dupuytren hanno caratteristiche biologiche (compresa la durata della vita) pressoché identiche a quelle dei miofibroblasti osservati nel tessuto di granulazione del processo di guarigione di ferite provocate in animali da esperimento [71].
Ross Rudolph, in una ricerca del 1979 [72], ha studiato con il microscopio elettronico il comportamento dei miofibroblasti in tre diverse situazioni di guarigione di ferite provocate nei ratti:

- guarigione per contrazione del tessuto di granulazione ed epitelizzazione spontanea;
- guarigione per copertura con innesto di cute sottile;
- guarigione per copertura con innesto di cute a tutto spessore.

In tutte e tre le situazioni i miofibroblasti aumentavano rapidamente di numero sino a un picco dopo due settimane, poi avevano un diverso comportamento:

- nel tessuto di granulazione della ferita, lasciata guarire per riepitelizzazione spontanea, si aveva una rapida contrazione e i miofibroblasti persistevano a lungo;
- nella ferita coperta da innesto cutaneo sottile si aveva una contrazione più lenta e il numero di miofibroblasti decresceva precocemente;
- nella ferita coperta da innesto cutaneo a tutto spessore si aveva una minima contrazione e il numero dei miofibroblasti decresceva così rapidamente che, dopo 4 settimane, erano del tutto scomparsi [72].

Questa esperienza dimostra sperimentalmente il potere di inibizione sui miofibroblasti da parte degli innesti di cute a tutto spessore e conferma la loro capacità di prevenire le recidive della malattia di Dupuytren. Tale capacità era già stata ipotizzata da J.T. Hueston nel 1962, in base ai riscontri anatomo-chirurgici [73].
Nel 2009 cinque autori cinesi: W. Chen, H. Zhou, Z. Pan, J. Chen e L. Wang, hanno pubblicato su *Orthopaedic Surgery* i risultati di una innovativa ricerca con il microscopio elettronico [60].
Gli Autori riferiscono di aver operato, dal 1998 al 2006, 68 mani di pazienti affetti di malattia di Dupuytren.
In particolare, 40 mani (gruppo 1) sono state operate di dermofascectomia e innesto di cute a tutto spessore, mentre 28 mani (gruppo 2) sono state operate di fascectomia senza innesto cutaneo.
Durante gli interventi chirurgici sulle 68 mani erano stati prelevati dei saggi di 1 mm cubico di tessuto dalla fascia palmare patologica e anche dal sottocute e dal derma sovrastanti [60].
I risultati della ricerca dei miofibroblasti con il microscopio elettronico sono stati i seguenti:

- nel gruppo 1 (operati di dermofascectomia e innesto di cute) i miofibroblasti sono stati riscontrati:
  - nella fascia: in 21 mani su 40 (52,5%);
  - nel sottocute: in 23 mani su 40 (57,5%);
  - nel derma: in 21 mani su 40 (52,50%);
- nel gruppo 2 (operati di fascectomia senza innesto di cute) i miofibroblasti sono stati riscontrati:
  - nella fascia: in 17 mani su 28 (60,7%);
  - nel sottocute: in 20 mani su 28 (71,4%);
  - nel derma: in 17 mani su 28 (60,4%).

Dall'analisi dei dati riscontrati in entrambi i gruppi di pazienti, risulta la significativa presenza di miofibroblasti sia nel derma che nel sottocute, oltre che nella fascia affetta dalla malattia [60].
Gli autori cinesi così concludono la loro innovativa ricerca: "I miofibroblasti riscontrati nei tessuti sovrastanti la fascia affetta dalla malattia di Dupuytren giocano un ruolo cruciale nel determinismo delle recidive. La dermofascectomia, che rimuove con la fascia malata anche i tessuti cutaneo e sottocutaneo sovrastanti, è in grado di evitare la recidiva della malattia" [60].

Conclusioni

Alla fine di questo elaborato appare evidente che non esiste una tecnica chirurgica valida per tutti i casi della malattia di Dupuytren. Mi sembra pertanto doveroso proporre gli interventi chirurgici che ritengo più indicati nelle varie circostanze. Le motivazioni di queste proposte sono state già ampiamente illustrate e discusse in questo articolo.

1. Nei pazienti anziani, contrari a sottoporsi a un più impegnativo intervento chirurgico e con una contrattura di grado moderato della sola metacarpo-falangea, ritengo vi sia indicazione sia per la fasciotomia con l'ago che per la fasciotomia con incisioni mini-invasive.
2. Nei casi di malattia di Dupuytren con interessamento di un solo raggio della mano, in assenza di una grave recidiva, della diatesi fibroblastica e/o di una grave contrattura datante da lungo tempo dell'interfalangea prossimale, ritengo che la tecnica "a nido d'ape" (con fascectomia selettiva) sia più indicata sia della tecnica "open palm and digit" che delle tecniche con via di ac-

cesso digito-palmare e completa sutura delle incisioni cutanee.

3. Nei casi con interessamento pluridigitale, in assenza di una grave recidiva, della diatesi fibroblastica e/o di una grave contrattura datante da lungo tempo delle interfalangee prossimali, ritengo indicata la tecnica di Skoog, ma con prolungamenti digitali eseguiti con la tecnica a "nido d'ape", piuttosto che con la plastica a "Z".
4. Nei casi con contrattura articolare recente dell'interfalangea prossimale, non > 70-80°, ritengo vi sia indicazione a eseguire un'artrolisi, in aggiunta alla fascectomia selettiva.
5. Nei casi con grave contrattura articolare datante da lungo tempo dell'interfalangea prossimale, ritengo vi sia indicazione a eseguire, preliminarmente all'intervento chirurgico, la tecnica di estensione continua (preferibilmente con apparecchio mono-articolare).
6. Nelle forme di malattia di Dupuytren con grave recidiva e/o con diatesi fibroblastica, ritengo indicato l'intervento di dermofascectomia e innesto di cute a tutto spessore.

Bibliografia

1 Bedeschi P. Honeycomb technique. In: Mc Farlane RM, Mc Grouther DA, Flint MH, eds. Dupuytren's disease: biology and treatment. Edinburgh: Churchill Livingstone 1990, pp. 311-315.

2 Nienstedt F. Fasciotomia percutanea coll'ago (Consultato nel dicembre 2022). www.handservice.it/morbo-di-dupuytren/fasciotomia-percutanea-collago

3 Microsoft Bing. Xiapex ritirato dal commercio in Europa (consultato nel dicembre 2022). https://bing.com/search?q=xiapex+ritirato+dal+commercio+in+europa

4 Diaz R, Curtin C. Needle aponeurotomy for the treatment of Dupuytren's disease. Hand Clin 2014;30:33-38.

5 Elzinga KE, Morhart M. Needle aponeurotomy for Dupuytren's disease. Hand Clin 2018;34:331-344.

6 Colville J. Dupuytren's contracture: the role of fasciotomy. The Hand 1983;15:162-166.

7 Gobbi G. Comunicazione personale, dicembre 2022.

8 Moermans JP. Segmental aponeurectomy. In: Mc Farlane MR, Mc Grouther DA, Flint MH, eds. Dupuytren's disease: biology and treatment. Edinburgh: Churchill Livingstone 1990, pp. 352-356.

9 Mc Indoe A, Beane RLB. The surgical management of Dupuytren's contracture. Am J Surg 1958;95:197-203.

10 Hakstian RW. Long-term results of extensive fasciectomy. Brit J Plast Surg 1966;19:140-149.

11 Marcuzzi A, Caroli A, Castagnini L, et al. Il morbo di Dupuytren grave: presentazione della nostra casistica. GIOT 1995;21:231-237.

12 Marcuzzi A, Limontini S, Leti Acciaro A, et al. L'intervento di aponevrectomia allargata e parziale nella malattia di Dupuytren: tecniche a confronto. Giornale Italiano di Ortopedia e Traumatologia 2000;26:250-256.

13 Hueston JT. Limited fasciectomy for Dupuytren's contracture. Plast Reconstr Surg 1961;27:569-585.

14 Hueston JT. Recurrent Dupuytren's contracture: Plast Reconstr Surg 1963;31:66-69.

15 Skoog T. Dupuytren's contracture: pathogenesis and surgical treatment. Surg Clin North Am 1967;47:433-444.

16 Hueston JT. Dermofasciectomy for Dupuytren's disease. Bull Hosp Orthop Inst 1984;44:224-232.

17 Messina A. La TEC (Tecnica di Estensione Continua) nel Morbo di Dupuytren grave. Dall'amputazione alla ricostruzione. Rivista Italiana di Chirurgia della Mano 1989;26:253-257.

18 Messina A. La tecnica di estensione continua (TEC) per le recidive e i casi gravi del morbo di Dupuytren. Riv Chir Mano 2011;48:110-113.

19 Di Giuseppe P. Evoluzione delle idee nel trattamento del morbo di Dupuytren. Rivista Italiana di Chirurgia della Mano 2016;53:49-57.

20 Rajesh KR, Rex C, Mehdi H, et al. Severe Dupuytren's contracture of the proximal interphalangeal joint: treatment by two-stage technique. J Hand Surg Br 2000;25:442-444.

21 Loos B, Horch RE. Skeletal traction treatment of severe finger contracture: a new innovative skeletal distraction device. Plast Reconstr Surg 2008;122:99e-100e.

22 Craft RO, Smith AA, Coakley B, et al. Preliminary soft-tissue distraction versus checkrein ligament release after fasciectomy in the treatment of Dupuytren proximal interphalangeal joint contractures. Plast Reconstr Surg 2011;12:1107-1113.

23 White JW, Kang S-N, Nancoo T, et al. Management of severe Dupuytren's contracture of the proximal interphalangeal joint with use of a central slip facilitation device. J Hand Surg Eur Vol 2012;37:728-732.

24 Muller-Seubert W, Cai A, Arkudas A, et al. A personalized approach to treat advanced stage severely contracted joints in Dupuytren's disease with a unique skeletal distraction device-utilizing modern imaging tools to enhance safety for the patient. J Pers Med 2022;12:378-391.

25 Hoendorff B, Franke J, Spies CK, et al. Operative treatment of Dupuytren's contracture: Arthrolisis of the proximal interphalangeal finger joint. Orthopade 2017;46:328-335.

26 Di Giuseppe P, Tunesi D. Valutazione dei risultati del trattamento per malattia di Dupuytren: proposta di integrazione del sistema TMC con criteri clinici. Rivista Italiana di Chirurgia della Mano 1999;36:17-21.

27 Felici N, Marcoccio I, Giunta R, et al. Dupuytren contracture recurrence project: reaching consensus on a definition of recurrence. Handchir Mikrochir Plast Chir 2014;46:350-354.

28 Hueston JT. Dupuytren's diathesis. In: McFarlane RM, McGrouther DA, Flint MH, eds. Dupuytren's disease: biology and treatment. Edinburgh: Churchill Livingstone 1990, pp. 247-249.

29 Iselin F. Les dermofasciectomies pour les formes cutanées de la maladie de Dupuytren. In: Hueston JT, Tubiana R, eds.

La maladie de Dupuytren. 3rd ed. Paris: Expansion Scientifique Francaise 1986, pp. 176-180.

30 Tubiana R, Leclerck C. Recurrent Dupuytren's disease. In: Hueston JT, Tubiana R, eds. Dupytren's disease. 2nd ed. Edinburgh: Churchill Livingstone 1985, pp. 200-203.

31 Mc Cash CR. The open palm technique in Dupuytren's contracture. Brit J Plast Surg 1964;17:271-280.

32 Dupuytren G. Permanent retraction of the fingers produced by an affection of the palmar fascia. Lancet 1833;2:222-225.

33 Beltran JE, Jimeno-Urban F, Junta A. The open palm and digit technique in the treatment of Dupuytren's contracture. J Hand Surg Eur Vol 1976;8:73-77.

34 Burkhalter WE. Open palm and digit technique. In: McFarlane MR, McGrouther DA, Flint MH, eds. Dupuytren's disease: biology and treatment. Edinburgh: Churchill Livingstone 1990, pp. 316-320.

35 Mc Gregor JA. The Z-plasty in Hand Surgery. J Bone Joint Surg 1967;49B:448-457.

36 Salvi V. Open palm technique. In McFarlane RM, McGrouther DA, Flint MH, eds. Dupuytren's disease: biology and treatment. Edinburgh: Churchill Livingstone 1990, pp. 320-321.

37 Iselin M. Chirurgie de la Main, vol. 2. Livre de Chirurgien. Paris: Masson ed. 1955.

38 Mc Grouther DA. Skoog's selective fasciectomy. In: McFarlane RM, McGrouther DA, Flint MH, eds. Dupuytren's disease: biology and treatment. Edinburgh: Churchill Livingstone 1990, pp. 357-360.

39 Tubiana R, Thomine JM. Le traitement chirurgicale de la Maladie de Dupuytren. Techniques et indications actuelles. In: Tubiana R, ed. Maladie de Dupuytren. Paris: Expansion Scientifique Francaise 1966, pp. 101-118.

40 Palmen AJ. Die Sageplastik, eine unter anderen fur Dupuytren'sche Fingerkontractur und Syndactylie geeignete Schnittfuhrung. Zentralblatt fur Chirurgie 1932;59:1377-1379.

41 Bruner JM. Incisions for plastic and reconstructive (no septic) Surgery of the Hand. Br J Plast Surg 1951;4:48-55.

42 Deming EG. Y-V advancement pedicles in Surgery for Dupuytren's contracture. Plast Reconstr Surgery 1962;29: 581-586.

43 King EW, Bass DM, Watson K. Treatment of Dupuytren's contracture by extensive fasciectomy trough multiple Y-V plasty incisions: Short-term evaluation of 170 consecutive operations. J Hand Surg Am 1979;4:234-241.

44 Marcuzzi A, Messina A, Di Giuseppe P. Malattia di Dupuytren. In: Landi A, Catalano F, Luchetti R. Trattato di Chirurgia della Mano, vol. 2. Roma: Verduci ed. 2007, cap. 120, pp. 1435-1467.

45 Di Giuseppe P. Comunicazione personale, febbraio 2023.

46 Hueston JT. The control of recurrent Dupuytren's contracture by skin replacement. Brit J Plast Surg 1969;22:152-156.

47 Gonzales RI. Open fasciotomy and Wolfe graft for Dupuytren's contracture. In: Hueston JT ed. Transactions of the fifth international congress of plastic and reconstructive surgery. London: Butterworth 1971, p. 630.

48 Gonzales RI. Limited fasciectomy and skin graft. In: McFarlane RM, McGrouther DA, Flint MH, eds. Dupuytren's disease: biology and treatment. Edinburgh: Churchill Livingstone 1990, pp. 321-324.

49 Piulachs P, Mir Y, Mir L. Consideraciones sobre la enfermedad de Dupuytren. Folia clinica internacional (Barcelona) 1952;2:339-351.

50 Tos P. Comunicazione personale, febbraio 2023.

51 Tonkin MA, Burke FD, Varian JP. Dupuytren's contracture: a comparative study of fasciectomy and dermofasciectomy in one hundred patients. J Hand Surg Br 1984;9:156-162.

52 Logan AM, Brown HG, Levis-Smith P. Radical digital dermofasciectomy in Dupuytren's disease. J Hand Surg Br 1995;10:353-357.

53 Ketchum LD, Hixson FP. Dermofasciectomy and full thickness grafts in the treatment of Dupuytren's contracture. J Hand Surg 1987;12:659-663.

54 Searle AE, Logan AM. A mid-term review of the results of dermofasciectomy for Dupuytren's disease. Ann Hand Surg 1992;11:375-380.

55 Kelly C, Varian JP. Dermofasciectomy: a long term review. Ann Hand Surg 1992;11:381-382.

56 Brotherston TM, Balakrishnan C, Milner RH, et al. Long term follow-up of dermofasciectomy for Dupuytren's contracture. Br J Plast Surg 1994;47:440-443.

57 Hall PN, Fitzgerald A, Sterne GD, et al. Skin replacement in Dupuytren's disease. J Hand Surg Br 1997;22:193-197.

58 Armstrong JR, Hurren JS, Logan AM. Dermofasciectomy in the management of Dupuytren's disease. J Bone Joint Surg Br 2000;82:90-94.

59 Villani F, Choughri H, Pellissier P. Importance of skin graft in preventing recurrence of Dupuytren's contracture. Chir Main 2009;28:349-351.

60 Chen W, Zhou H, Pan Z, et al. The role of skin and subcutaneous tissues in Dupuytren's contracture: an electron microscopic observation. Orthop Surg 2009;1:216-221.

61 Makela EA, Jaroma H, Harju A. Dupuyren's contracture: the long-term results after day surgery. J Hand Surg Br 1991;16;272-274.

62 Foucher G, Cornil C, Lenoble E. Open palm technique for Dupuytren's disease. A five-year follow-up. Ann Chir Main Memb Super 1992;11:362-366.

63 Mantero R, Ghigliazza GB, Bertolotti P, et al. Les formes récidivantes de la maladie de Dupuytren. Analyse d'une casuistique. Présenté à la Réunion du G.E.M., Décembre 1983, Paris.

64 Gabbiani G, Ryan GB, Majno G. Presence of modified fibroblasts in granulation tissue and their possible role in wound contraction. Experimenta 1971;27:549-550.

65 Wikipedia. Miofibroblasto (Consultato nel febbraio 2023). https://it.m.wikipedia.org/wiki/miofibroblasto

66 Gabbiani G, Majno G. Dupuytren's contracture: fibroblast contraction? An ultrastructural study. Am J Pathol 1972;66:132-146.

67 Gelberman RH, Amiel D, Rudolf RM, et al. Dupuytren's contracture, An electron microscopic, biochemical and clinical correlative study. J Bone Joint Surg Am 1980;62:425-432.

[68] Iwasaki H, Muller H, Stutte HJ, et al. Palmar fibromatosis (Dupuytren's contracture). Ultrastructural and enzyme histochemical studies of 43 cases. Virchow Archiv A Pathol Anat Histopathol 1984;405:41-53.

[69] Mc. Cann BG, Logan A, Belcher H, et al. The presence of myofibroblasts in the dermis of patients with Dupuytren's contracture. A possible source for recurrence. J Hand Surg Br 1993;18:656-661.

[70] Rudolph R, Guber S, Suzuki M, et al. The life cycle of the myoblast. Surg Gynecol Obstet 1977;145:389-394.

[71] Vande Berg JS, Gelberman RH, Rudolph R, et al. Dupuytren's disease: comparative growth dynamics and morphology between cultured myofibroblasts (nodule) and fibroblasts (cord). J Orthop Res 1984:2:247-256.

[72] Rudolph R. Inhibition of myofibroblasts by skin grafts. Plast Reconstr Surg 1979 63:473-480.

[73] Hueston JT. Digital Wolfe graft in recurrent Dupuytren's contracture. Plast Reconstr Surg Transplant Bull 1962;29:342-344.

ARTICOLO ORIGINALE

Rivista Italiana di CHIRURGIA della MANO
2023;60:28-36
https://doi.org/10.53239/2784-9651-2023-4



La ricostruzione delle perdite di sostanza degli apici digitali mediante lembi: il nostro algoritmo decisionale

The reconstruction of loss of substance of fingertips through flaps: our decision- making algorithm

Costanza Binci, Michele Riccio
SOD Chirurgia Ricostruttiva e Chirurgia della Mano,
Azienda Ospedaliero Universitaria delle Marche, Ancona

Riassunto

Premessa e obiettivi. Gli apici digitali in traumatologia della mano rappresentano una delle sedi più frequentemente lesionate. Le perdite di sostanza degli apici digitali possono essere causate da diverse tipologie di traumi. Per una ricostruzione ottimale, pertanto, è imprescindibile un bilancio lesionale completo (pre-operatorio e soprattutto intra-operatorio) ed è importante considerare non solo il recupero funzionale, ma anche l'aspettativa estetica-sociale che il paziente pone nella ricostruzione stessa. Numerose sono le opzioni ricostruttive degli apici digitali mediante lembi descritte in letteratura. La strategia chirurgica può essere legata a diversi fattori dipendenti da: paziente, tipo di trauma e caratteristiche della perdita di sostanza. In base a questi parametri, laddove per il ripristino anatomo-funzionale sia necessario l'ausilio di lembi, il nostro algoritmo si propone di utilizzare il lembo più indicato nella ricostruzione dell'apice digitale con i seguenti obiettivi: preservare lunghezza digitale e sensibilità pulpare, garantire una copertura stabile, ritornare allo svolgimento delle attività quotidiane.

Materiali e metodi. La nostra esperienza si è realizzata in un periodo di circa 3 anni prendendo in esame 78 traumi di apici digitali. La scelta della strategia chirurgica è stata guidata da: sede del trauma apicale (pulpare, radiale, ulnare, letto ungueale), dimensione del difetto e strutture coinvolte, geometria del trauma (orientamento obliquo dorsale, obliquo laterale, obliquo volare, trasversale), caratteristiche del paziente (genere, età, professione, comorbidità). In particolare, per i traumi ad andamento obliquo-dorsale, obliquo-laterale e trasversale sono stati utilizzati dei lembi V-Y di avanzamento come Tranquilli-Leali/Atasoy e Clover flap da noi ideato. Lembi sia omo- che etero-digitali sono stati impiegati per i traumi ad andamento obliquo volare dove è fondamentale il ripristino di forma e funzione del polpastrello. La scelta del lembo dipende anche dalle dimensioni del difetto, strutture lesionate e apice digitale coinvolto.

Risultati. In base alle tipologie di trauma e lesione apicale nei casi esaminati sono stati ottenuti risultati soddisfacenti in termini di sensibilità pulpare, lunghezza digitale, geometria della superficie ungueale, copertura stabile nel tempo, ripristino delle attività quotidiane in assenza di discomfort algodistrofico.

Corrispondenza:
Binci Costanza
costanza.binci@gmail.com

Conflitto di interessi
Gli Autori dichiarano di non avere alcun conflitto di interesse con l'argomento trattato nell'articolo.

Come citare questo articolo: Binci C, Riccio M. La ricostruzione delle perdite di sostanza degli apici digitali mediante lembi: il nostro algoritmo decisionale. Rivista Italiana di Chirurgia della Mano 2023;60:28-36. https://doi.org/10.53239/2784-9651-2023-4

© Copyright by Pacini Editore Srl

OPEN ACCESS

L'articolo è OPEN ACCESS e divulgato sulla base della licenza CCBY-NC-ND (Creative Commons Attribuzione – Non commerciale – Non opere derivate 4.0 Internazionale). L'articolo può essere usato indicando la menzione di paternità adeguata e la licenza; solo a scopi non commerciali; solo in originale. Per ulteriori informazioni: https://creativecommons.org/licenses/by-nc-nd/4.0/deed.it

Conclusioni. La ricostruzione degli apici digitali richiede un accurato planning chirurgico che inizia da un attento bilancio lesionale e dipende da diversi fattori legati sia al trauma sia al paziente. Le opzioni chirurgiche riguardanti la ricostruzione degli apici digitali mediante lembi descritte in letteratura sono molteplici. Il nostro algoritmo offre una proposta decisionale basata sulla strategia chirurgica più idonea al ripristino delle caratteristiche anatomofunzionali della falange distale selezionando il lembo più indicato in funzione delle strutture interessate dal trauma.

Parole chiave: perdite di sostanza, apici digitali, lembi, algoritmo

Summary

Premise and objectives. *In hand traumatology fingertips represent one of the most frequently injured sites. The loss of substance in fingertips can be caused by different types of trauma. For an optimal reconstruction, therefore, a complete lesion balance (pre-operative and above all intraoperative) is essential and it is important to consider not only the functional recovery, but also the aesthetic- social expectation that the patient places in the reconstruction itself. There are numerous reconstructive options for fingertip injuries using flaps described in the literature. The surgical strategy can be linked to various factors depending on: patient, type of trauma and features of the loss of substance. Based on these parameters, where the aid of flaps is necessary for the anatomical- functional restoration, our algorithm proposes to use the most suitable flap in the reconstruction of the fingertips with the following objectives: to preserve digital length and pulp sensitivity, ensure stable coverage, return to carrying out daily activities.*

Materials and methods. *In a range of 3 years we have examined 78 fingertip traumas. The choice of the surgical strategy was guided by: location of the apical trauma (pulpal, radial, ulnar, nail bed), size of the defect and structures involved, geometry of the trauma (dorsal oblique, lateral oblique, volar oblique, transverse orientation), characteristics of the patient (gender, age, profession, comorbidity). In particular, for oblique- dorsal, oblique- lateral and transversal traumas, V- Y advancement flaps were used such as Tranquilli-Leali/Atasoy and the Clover flap we designed. Both homodigital and heterodigital flaps have been used for oblique volar trauma where it is essential to restore the shape and function of the fingertip. The choice of flap also depends on the size of the defect, the damaged structures and the digital apex involved.*

Outcomes. *Based on the types of trauma and apical lesion in the examined cases were obtained satisfactory outcomes in terms of pulp sensitivity, digital length, nail surface geometry, stable coverage over time, restoration of daily activities in the absence of algodystrophic discomfort.*

Conclusions. *The reconstruction of the fingertips requires an accurate surgical planning which starts from a careful balance of the lesion and depends on various factors linked both to the trauma and to the patient. The surgical options regarding the reconstruction of fingertips using flaps described in the literature are severals. Our algorithm offers a decision proposal based on the most suitable surgical strategy for restoring the anatomical and functional features of the distal phalanx by selecting the most suitable flap according to the structures affected by the trauma.*

Key words: *loss of substance, fingertips, flaps, algorithm*

Introduzione

Gli apici digitali in traumatologia della mano rappresentano una delle sedi più frequentemente lesionate. La falange distale è coinvolta nel 20% dei traumi della mano. Dal punto di vista epidemiologico la più alta incidenza dei traumi a carico della falange distale è nei pazienti pediatrici di età < 5 anni e negli adulti di età > 65 anni [1]. La falange distale costituisce la porzione digitale in cui si inseriscono l'apparato flessore ed estensore. La sua regione pulpare, che contribuisce al 56% del volume complessivo della falange distale, gioca un ruolo rilevante per: sensibilità, mantenimento della lunghezza digitale, prensione, mobilizzazione dell'articolazione interfalangea distale, finalità estetiche correlate alla forma. La sua regione dorsale è importante per mantenere la lunghezza, garantire la stabilità per mezzo dell'annesso ungueale e per ragioni estetiche legate all'annesso ungueale stesso. La stretta relazione anatomica tra falange distale, perionichio, iponichio deve essere presa in considerazione durante la ricostruzione per evitare deformità ungueali post-traumatiche. Il polpastrello è costituito da tessuto fibroadiposo vascolarizzato che è stabilizzato da setti fibrosi che si estendono dal derma al periostio della falange distale. Anche queste peculiarità dei tessuti molli devono essere tenute in considerazione durante la ricostruzione. Le perdite di sostanza degli apici digitali possono essere causate da diverse tipologie di traumi [2]. Per una ricostruzione ottimale,

pertanto, è imprescindibile un bilancio lesionale completo, pre-operatorio e soprattutto intraoperatorio. La valutazione pre-operatoria inizia da un'accurata anamnesi che prende in considerazione età (paziente pediatrico *vs* paziente anziano), genere, occupazione professionale del paziente (musicista *vs* lavoratore manuale), patologie sistemiche (diabete mellito, connettivopatie, malattie cardiovascolari) e/o locali (fenomeno di Raynauld, morbo di Dupuytren, artrite/artrosi). È, inoltre, utile indagare se il paziente presenta fattori di rischio, ad esempio un'abitudine tabagica, in quanto essi possono aumentare il rischio di complicanze post-operatorie, in modo particolare nel caso si opti per un intervento a carattere ricostruttivo mediante lembi. Nell'esame obiettivo locale, oltre a considerare dito e mano coinvolti nel trauma, è mandatorio valutare l'integrità anatomo- funzionale dei sistemi neurovascolare e osteotendineo. È sempre auspicabile completare il bilancio lesionale mediante approfondimento diagnostico con esami strumentali, in primis un esame radiografico, del segmento danneggiato per escludere un eventuale interessamento osseo. Va, inoltre, considerata la tipologia di trauma, in particolare il meccanismo che l'ha indotto, la dimensione del danno, l'analisi dei tessuti coinvolti e la geometria del difetto che risulta essenziale per guidare il Chirurgo nella scelta della tecnica ricostruttiva più appropriata per quel dato tipo di trauma. Non sempre il bilancio lesionale pre-operatorio coincide con quello intraoperatorio. È infatti soltanto intraoperatoriamente che mediante mezzi di ingrandimento ottico, previo accurato *debridement* dei tessuti, si può eseguire un bilancio lesionale che è fedele alla reale entità del danno. Sulla base di questi presupposti il Chirurgo orienta la propria scelta chirurgica: amputazione *vs* ricostruzione. Nel caso si opti per un trattamento chirurgico ricostruttivo è importante considerare non solo il recupero funzionale del segmento danneggiato, ma anche l'aspettativa estetica-sociale che il paziente pone nella ricostruzione stessa. Numerose sono le opzioni ricostruttive degli apici digitali mediante lembi descritte in letteratura. La strategia chirurgica può essere legata a diversi fattori dipendenti da: paziente, tipo di trauma e caratteristiche della perdita di sostanza. In base a questi parametri, laddove per il ripristino anatomo-funzionale sia necessario l'ausilio di lembi, il nostro algoritmo si propone di utilizzare il lembo più indicato nella ricostruzione dell'apice digitale con i seguenti obiettivi: preservare lunghezza digitale e sensibilità pulpare, garantire una copertura stabile, ritornare allo svolgimento delle attività quotidiane.

Materiali e metodi

La nostra esperienza si è realizzata in un periodo di circa 3 anni prendendo in esame 78 traumi di apici digitali. La scelta della strategia chirurgica è stata guidata da: sede del trauma apicale (pulpare, radiale, ulnare, letto ungueale), dimensione del difetto e strutture coinvolte, geometria del trauma (orientamento obliquo dorsale, obliquo laterale, obliquo volare, trasversale), caratteristiche del paziente (genere, età, professione, comorbidità). Secondo il nostro algoritmo traumi degli apici digitali senza esposizione ossea e/o con perdita di sostanza tegumentaria < 1,5 cm sono andati incontro a trattamento conservativo dato da una guarigione per seconda intenzione o sono stati sottoposti a intervento di copertura mediante innesto cutaneo o sostituto dermico. Per traumi con esposizione ossea e/o perdita di sostanza > 1,5 cm è stata presa in considerazione la geometria del difetto. In particolare, per i traumi ad andamento obliquo-dorsale, obliquo-laterale e trasversale sono stati utilizzati dei lembi V-Y di avanzamento come Tranquilli-Leali o Atasoy, Clover flap da noi ideato, Venkataswami. Per difetti ad andamento obliquo-volare la ricostruzione dipende dal dito coinvolto nel trauma. Lembi sia omo- che eterodigitali sono stati impiegati per i traumi ad andamento obliquo volare dove è fondamentale il ripristino di forma e funzione del polpastrello. La scelta del lembo dipende anche dalle dimensioni del difetto, strutture lesionate e apice digitale coinvolto.

Risultati

In base alle tipologie di trauma e lesione apicale nei casi esaminati sono stati ottenuti risultati soddisfacenti in termini di sensibilità pulpare, lunghezza digitale, geometria della superficie ungueale, copertura stabile nel tempo, ripristino delle attività quotidiane in assenza di discomfort algodistrofico. Per valutare la sensibilità sono stati utilizzati il test di Weber e il test dei monofilamenti di Semmens-Weinstein che ne hanno rilevato un recupero ottimale. Per la funzione motoria è stato considerato il modello TAM (*Total Active Motion*) modificato secondo Strickland. Ai pazienti è stato, inoltre, somministrato un questionario di soddisfazione ove come parametri sono stati presi in esame sensibilità, funzionalità (intesa come recupero delle normali attività quotidiane domestiche e lavorative), sintomatologia algica, qualità e percezione delle cicatrici (anche nelle aree donatrici). In tutti i vari ambiti sono stati raggiunti risultati soddisfacenti in assenza di evidenti complicanze post-operatorie sia nel breve che nel lungo termine. Da ciò si intuisce che l'algoritmo decisionale proposto risulta un versatile quanto utile ausilio per il Chirurgo che si trova a gestire, il più delle volte in regime di urgenza, un delicato iter ricostruttivo per il paziente. Esso rappresenta quindi una strategia vincente con outcome ottimali sia sotto un'ottica di obiettività clinica sia in termini di soddisfazione da parte del paziente.

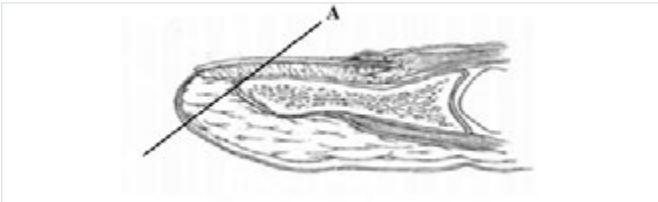

Figura 1. Difetto dell'apice digitale con orientamento obliquo dorsale.

Discussione

Per i casi con difetto obliquo dorsale (Fig. 1) in cui si ha perdita del letto ungueale, più o meno estesa, rispetto alla cute pulpare si possono utilizzare il lembo di avanzamento V-Y ideato da Tranquilli-Leali nel 1935 e revisionato da Atasoy nel 1970 [3] e/o il Clover flap ideato dalla nostra Scuola [4] che rappresenta un lembo di Tranquilli-Leali di avanzamento a VY bilaterale o monolaterale che, invece di indirizzarsi verso l'apice come il lembo Tranquilli-Leali, ha il suo vettore di avanzamento verso il dorso della falange . Il lembo Tranquilli Leali è indicato nel riparo del margine distale del letto ungueale, mentre il Clover flap è indicato per perdite più o meno estese della parte centrale o totale del letto. Vediamo a seguire alcuni esempi:

- Trauma da strappamento della falange distale di secondo dito di mano destra con impossibilità a tentare un reimpianto della porzione amputata. La scelta ricostruttiva è stata quella di un lembo a V-Y secondo Tranquilli-Leali ove il letto ungueale è stato conservato con una minima perdita marginale (Figg. 2, 3).

Figura 2. Lembo a V-Y secondo Tranquilli-Leali a copertura di perdita di sostanza post-traumatica con orientamento obliquo dorsale

Figura 3. Follow-up a 2 mesi.

- Trauma da schiacciamento di falange distale con avulsione del letto ungueale e parziale esposizione ossea in cui è stata utilizzata la soluzione ricostruttiva del Clover flap con avanzamento a V-Y della cute pulpare verso il dorso a copertura di F3 (Figg. 4, 5).
- Trauma da avulsione più complesso con perdita del letto ungueale e dell'apice in cui è stato adottato l'uso combinato di Clover flap e lembo Tranquilli-Leali (Figg. 6, 7).

Per quanto riguarda i difetti ad andamento trasversale la proposta del nostro algoritmo decisionale per la ricostruzione degli apici digitali mediante lembi è data dal lembo di Tranquilli-Leali. In questo tipo di trauma si ha sufficiente cute pulpare calcolata dalla plica interfalangea distale, da poter impiegare per l'avanzamento, a copertura della punta F3 esposta. È preferibile sempre interporre il lembo di avanzamento rispetto alla chiusura spontanea di seconda intenzione in quanto la copertura adeguata e non cicatriziale dell'apice permette la conservazione delle prese pulpari fini (Fig. 8).

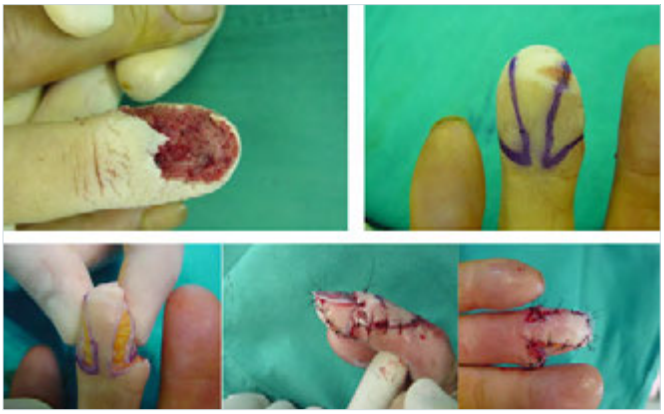

Figura 4. Clover flap a copertura di difetto obliquo dorsale.

Figura 5. Follow-up a 6 mesi.

Figura 6. Soluzione ricostruttiva combinata mediante lembi Clover + Tranquilli-Leali a copertura di difetto con geometria obliqua-dorsale più complessa.

Figura 7. Follow-up a 4 anni.

Figura 8. Perdita di sostanza dell'apice digitale con andamento trasversale.

I difetti degli apici digitali ad andamento obliquo laterale (Fig. 9) possono essere trattati mediante un lembo peduncolato a isola triangolare sensitivo di avanzamento quale il

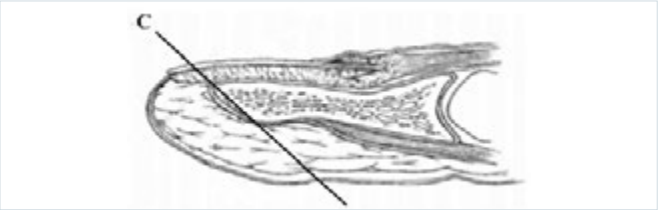

Figura 9. Difetto dell'apice digitale con orientamento obliquo laterale.

lembo di Venkataswami. Il disegno preoperatorio del lembo si trova sul versante volare-laterale del dito e prevede un'incisione a zig-zag a livello della cute volare. Mediante l'incisione verticale del lembo si esegue la dissezione in monoblocco del peduncolo in modo da isolarlo completamente. L'incisione obliqua che attraversa il versante palmare del dito è utilizzata invece solo per incidere i setti fibrosi profondi che ancorano il tessuto palmare alla guaina dei flessori [5].
Il lembo di Kutler descritto in letteratura per il trattamento di questo tipo di difetto tendenzialmente non è impiegato nella nostra Scuola.
Vediamo alcuni esempi:

- perdita di sostanza della falange distale del II dito ad andamento obliquo laterale coinvolgente anche la porzione pulpare con esposizione ossea e tendinea in cui è stato utilizzato per la ricostruzione il lembo omodigitale neurovascolare secondo Venkataswami (Figg. 10, 11);
- amputazione obliqua a carico dell'apice del II dito: è stato utilizzato il lembo omodigitale secondo Venkataswami a cui è stato associato il lembo di Bakhash per il recupero della lunghezza dell'annesso ungueale (Figg. 12, 13).

Figura 10. Lembo secondo Venkataswami a risoluzione di difetto con andamento obliquo laterale.

Figura 11. Follow-up a 2 mesi.

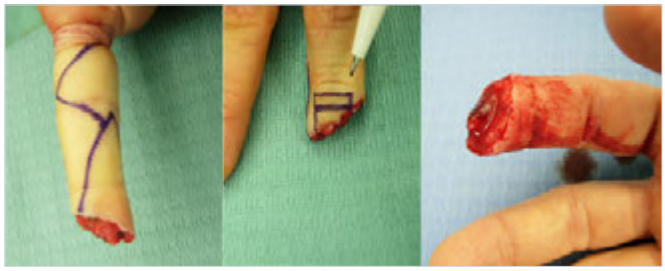

Figura 12. Perdita di sostanza apicale obliqua laterale trattata con lembo di Venkataswami e lembo di Bakhash per il recupero della lunghezza dell'annesso ungueale.

Figura 13. Follow-up a 2 mesi.

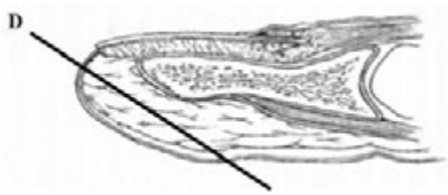

Figura 14. Difetto dell'apice digitale con orientamento obliquo volare.

Per i difetti degli apici digitali ad andamento obliquo volare (Fig. 14) la ricostruzione dipende dal dito coinvolto nel trauma. In particolare per i traumi del pollice i lembi locali proposti dal nostro algoritmo decisionale sono il lembo di Moberg modificato da Elliot e il lembo di Littler. Per le dita lunghe possono invece essere adottati lembi omodigitali a isola triangolare (lembo di Venkataswami) per difetti fino a 2/3 del polpastrello, lembo di Brunelli (Cinesino) per difetti globali del polpastrello e lembi eterodigitali (cross-finger) esclusivamente per perdite di sostanza oltre i 2/3 del V dito. A seguire alcuni esempi:

- Trauma da catena con amputazione della falange distale del I dito della mano sinistra con perdita di sostanza dei tessuti molli in cui è stato utilizzato il lembo di Moberg modificato Elliot associato al lembo di Bakhash per recuperare la lunghezza della porzione ungueale. Come si può notare dalle immagini il disegno pre-operatorio del lembo di Moberg modificato Elliot prevede incisioni sulla superficie volare del dito, la punta della "V" cade in corrispondenza del terzo raggio digitale. Tutto ciò consente un avanzamento di 2 cm di lunghezza che permette un'idonea copertura della perdita di sostanza apicale senza tensione tissutale [6,7] (Figg. 15, 16).

Figura 15. Lembo di Moberg modificato Elliot per difetto pulpare di I dito più lembo di Bakhash per il recupero della lunghezza ungueale.

Figura 16. Follow-up a 2 mesi.

In alternativa per le perdite di sostanza pulpari del primo dito si può utilizzare un lembo eterodigitale assiale quale il lembo di Littler. Questo lembo, ideato appunto da Littler nel 1956, prevede come area donatrice un emipolpastrello di importanza funzionale "secondaria": classicamente è l'emipolpastrello cubitale del quarto dito, ma è possibile utilizzare secondo la stessa tecnica anche l'emipolpastrello cubitale del terzo dito, previa verifica pre-operatoria dell'integrità dei peduncoli vascolari collaterali di sito donatore e dito vicino mediante test di Allen digitale. L'estensione del lembo dipende dalla dimensione della perdita di sostanza da coprire. Tendenzialmente il limite mediale del lembo dovrebbe essere la linea mediana, ma si può estendere oltre la linea medio laterale, comprendendo in tal modo il territorio delle branche terminali a destinazione dorsale dei nervi collaterali digitali palmari. Prossimalmente il limite massimo

del lembo è dato dalla faccia laterale della seconda falange; distalmente è opportuno mantenere qualche millimetro del polpastrello distale al fine di limitare la morbidità del prelievo e migliorare le condizioni locali che permettono l'attecchimento dell'innesto dermico che sarà posizionato a copertura dell'area donatrice residua. La dissezione del peduncolo è eseguita mediante una via di accesso tipo emi-Brunner o medio-laterale, prosegue poi secondo un tragitto spezzato lungo il palmo. In questo modo si isola il peduncolo in monoblocco includendo arteria, nervo e tessuto adiposo peripeduncolare. Al termine della dissezione si è ottenuta una lunghezza di 8-10 cm che può essere trasferita alla perdita di sostanza apicale del pollice mediante tunnellizzazione o attraverso una via a cielo aperto avendo sempre cura di evitare tensione e compressione sul peduncolo [5,8].
Nelle Figure 17 e 18 un caso di necrosi secca post-traumatica della regione pulpare di primo dito trattata, previo accurato debridement, con lembo di Littler prelevato dall'emipolpastrello ulnare del terzo dito.
Per le dita lunghe fino a 2/3 di perdita di sostanza volare apicale si possono utilizzare lembi omodigitali a isola triangolare come il lembo di Venkataswami già trattato.
Per difetti globali della regione pulpare delle dita lunghe ci si può avvalere di un lembo sensibile per reinnervazione del

Figura 17. Necrosi secca della regione pulpare di I dito trattata con debridemenrìt e successiva copertura della perdita di sostanza residua mediante lembo di Littler.

Figura 18. Follow-up a 2 mesi.

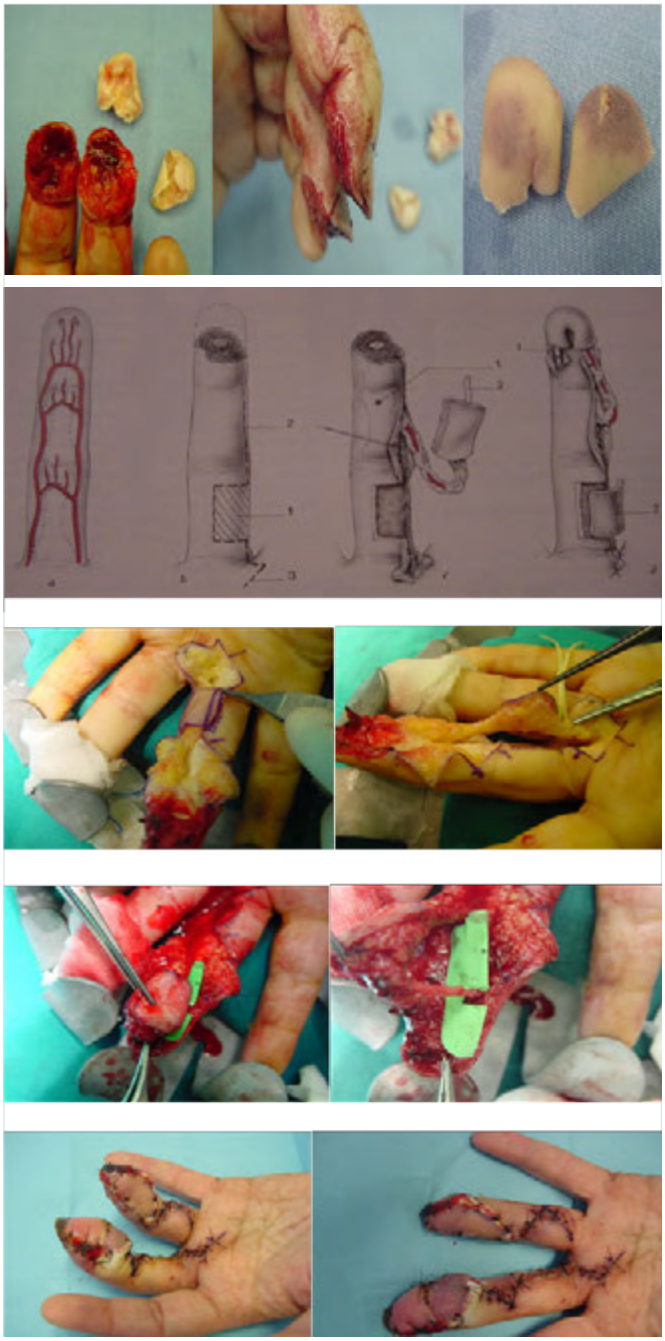

Figura 19. Esempio di lembo di Brunelli impiegato per perdite di sostanza pulpari delle dita lunghe.

Figura 20. Follow-up a 1 mese.

ramo di-gitale dorsale sensitivo che è il lembo di Brunelli anche noto come "lembo cinesino" di cui a seguire un esempio clinico.
Si tratta di un lembo a isola controcorrente omodigitale sensibile basato sulla raffia microchirurgia del nervo prossimale del lembo e il nervo collaterale controlaterale. Questo lembo presenta i vantaggi di essere in grado di coprire grandi perdite di sostanza e di avere un peduncolo distale che è privo di tensione consentendo la completa mobilità del segmento nell'immediato post-operatorio [9,10] (Figg. 19, 20).
Il lembo cross-finger può essere una valida soluzione esclusivamente per le perdite di sostanza pulpari del quinto dito per tre sostanziali motivi: la lunghezza deve essere necessaria per la presa di forza e non di precisione, il quinto dito ha un effetto sinergico con il quarto, inoltre vi è uno scarso avanzamento per la brevità di questo dito. Come mostrano le immagini di questo caso clinico il lembo è quadrangolare, di forma idealmente simile alla superficie dell'unità funzionale cutanea dorsale in modo da ridurre le sequele estetiche a carico del sito donatore. Distalmente e prossimalmente i limiti del lembo sono infatti quelli dell'unità funzionale. Il lembo è scolpito sul paratenon dell'apparato estensore che costituisce un piano riccamente vascolarizzato, quindi ottimale per l'attecchimento di innesto cutaneo/sostituto dermico che sarà posizionato a copertura del sito donatore. La dissezione si ferma quando si raggiunge la linea mediolaterale che segna il limite della base del lembo. Si incide poi a

Figura 21. Lembo cross-finger per perdita di sostanza pulpare di V dito.

Figura 22. Follow-up a due settimane dal secondo tempo chirurgico di autonomizzazione del lembo.

livello della base la fascia che lega la cute al periostio e al tessuto peritendineo dell'estensore. Una volta incisa la fascia si individua il peduncolo sottostante ottenendo così un guadagno importante nella larghezza che il lembo può raggiungere. Il lembo fa quindi perno sulla sua base ed è trasferita alla perdita di sostanza ricevente. L'autonomizzazione del lembo avviene a circa 15 giorni sezionando il peduncolo [5] (Figg. 21, 22).

Conclusioni

La ricostruzione degli apici digitali richiede un accurato planning chirurgico che inizia da un attento bilancio lesionale e dipende da diversi fattori legati sia al trauma sia al paziente. Le opzioni chirurgiche riguardanti la ricostruzione degli apici digitali mediante lembi descritte in letteratura sono molteplici. Il nostro algoritmo offre una proposta decisionale basata sulla strategia chirurgica più idonea al ripristino delle caratteristiche anatomofunzionali della falange

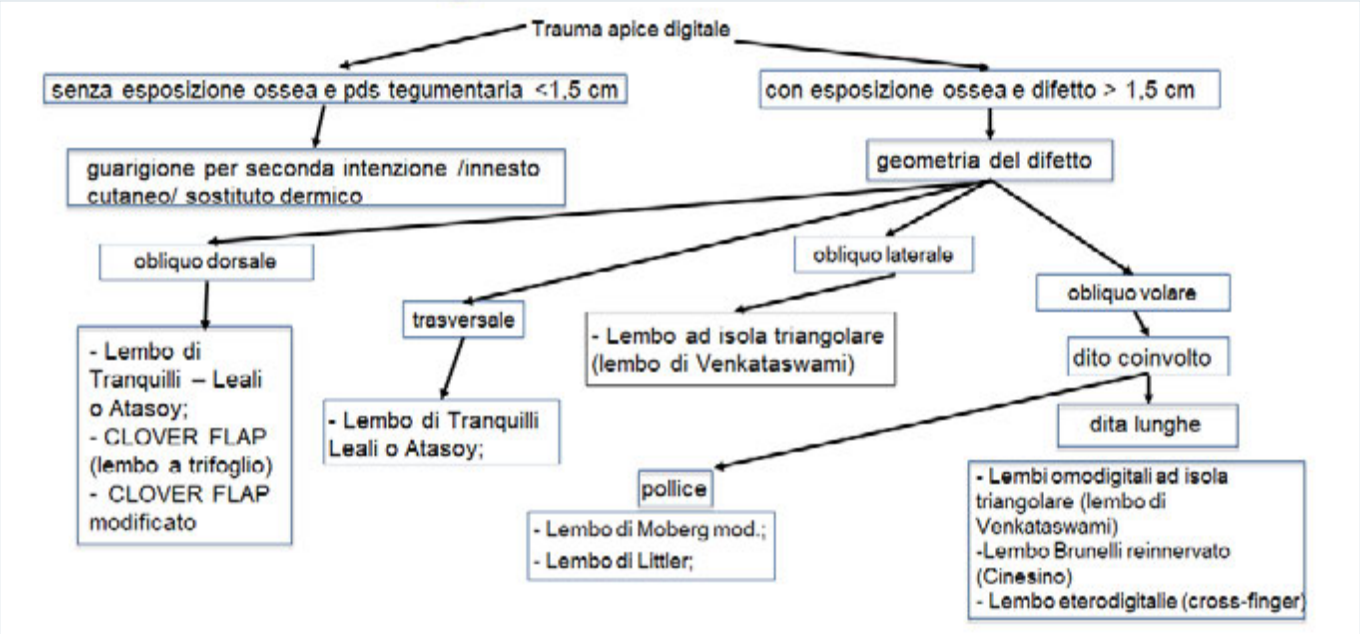

Figura 23. Algoritmo decisionale

distale selezionando il lembo più indicato in funzione delle strutture interessate dal trauma. La selezione del lembo più idoneo nella ricostruzione degli apici digitali in base a questo algoritmo permette di raggiungere risultati soddisfacenti in termini di sensibilità pulpare, lunghezza digitale, geometria della superficie ungueale, copertura stabile nel tempo, ripristino delle attività quotidiane in assenza di discomfort algodistrofico.

Il suddetto algoritmo utile nella scelta ricostruttiva più idonea per i traumi degli apici digitali è schematizzato in Figura 23.

Esso si propone di essere uno strumento valido e versatile nelle mani del Chirurgo che si trova a dover pianificare, nella maggior parte dei casi in regime di urgenza, un progetto ricostruttivo a livello delle perdite di sostanza degli apici digitali.

Chiaramente l'opzione chirurgica più idonea indicata dall'algoritmo per un determinato tipo di trauma va sempre contestualizzata e ritagliata su misura in funzione di come si presenta quella specifica perdita di sostanza apicale. È infatti auspicabile rispettare sempre il principio di una copertura cutanea adeguata, ottimale al fine di evitare esposizioni, anche minime, delle strutture osteotendinee e problemi di tensione responsabili di esiti cicatriziali invalidanti per il paziente stesso.

Bibliografia

1 Abdal K, Mala T, Stuti G, et al. Fingertip injuries and Amputations: A Reviewof the Literature. Cureus 2020;12:e8291. https://doi.org/10.7759/cureus.8291

2 Joshua A, Lemmon M, Jeffrey E, et al. Soft-Tissue Injuries of the Fingertip:Methods of Evaluation and Treatment. An Algorithmic Approach. Plast Reconst Surg 2008;122:105e-117e. https://doi.org/10.1097/PRS.0b013e3181823be0

3 Günter G, Klaus D, Levin SL, et al. Fingertip and Thumb Tip Wounds:Changing Algorithms for Sensation,Aesthetics, and Function. J Hand Surg Am 2017;42:274-284. https://doi.org/10.1016/j.jhsa.2017.01.022

4 Pangrazi PP, Bertani A, Riccio M, et al. Il "Clover Flap". Proposta di una metodica di riparazione delle perdite di sostanza del letto ungueale digitale. Rivista Italiana di Chirurgia della Mano 2007;44:78-83.

5 Merle M, Dautel G, Vaienti L. La mano traumatica. L'urgenza. Milano-Parigi-Barcellona: Masson 1993.

6 Moberg E. Aspects of sensation in reconstructive surgery of the upper extremity. Bone Joint Surg Am 1964;46:817-825.

7 Elliot D. V-Y advancement of the entire volasoft tissue of the thumb in distal reconstruction. J Hand Surg Br 1993;18: 399-402. https://doi.org/10.1016/0266-7681(93)90073-o

8 Littler J. Neurovascular pedicle method of digital transposition for reconstruction of the thumb. Plast Redconstr Surgery 1953;12:303-319. https://doi.org/10.1097/00006534-195311000-00001

9 Brunelli F, Mathoulin C. Presentation d'un nouveau lambeau en ilot homo-digital sensible à contre-courant. Ann Chir Main 1991;10:48-53. https://doi.org/10.1016/S0753-9053(05)80037-7

10 Thomas MN, Payne SHJr, Seller JG.3rd. Treatment of fingertip injuries. JBJS Rev 2020;8:e0182. https://doi.org/10.2106/JBJS.RVW.19.00182

ARTICOLO ORIGINALE

Rivista Italiana di CHIRURGIA della MANO
2023;60:37-41
https://doi.org/10.53239/2784-9651-2023-5

COVID e microchirurgia dell'arto superiore: si è modificato il tasso di fallimento delle anastomosi microchirurgiche? Studio preliminare

COVID and microsurgery of the upper limb: did the microsurgical anastomosis failure rate increase? Preliminary study

Camillo Fulchignoni[1], Carlotta Faccenda[2], Bruno Battiston[2], Davide Ciclamini[2]
[1] UOC Ortopedia e chirurgia della Mano, Fondazione Policlinico Universitario A. Gemelli, IRCCS, Roma; [2] UOC Ortopedia a Traumatologia e Chirurgia della Mano, UOS Microchirurgia, Ospedale CTO, Torino

Riassunto
L'infezione da COVID-19 sembra avere tra i suoi meccanismi patogenetici fondamentali la comparsa di uno stato pro-trombotico capace di creare gravi danni a diversi organi (polmone, rene, occhi...). Inoltre, i vaccini commercializzati in Italia nel dicembre 2020, usati per rallentare la diffusione e la mortalità di questo virus, sembrano anch'essi essere responsabili di un possibile stato pro-trombotico nei soggetti a cui vengono inoculati. Gli autori di questo lavoro si sono allora chiesti se la pandemia di COVID-19 può avere in qualche modo alterato i risultati delle anastomosi microchirurgiche eseguite presso il proprio centro. Sono quindi stati valutati retrospettivamente gli oltre 140 pazienti a cui è stato eseguita almeno una sutura vascolare microchirurgica all'arto superiore negli ultimi 4 anni (2 pre-COVID *vs* 2 post-COVID). Sono stati inclusi sia pazienti elettivi, oncologici e traumatologici trattati con lembo microchirurgico, che i pazienti a cui è stato effettuato un reimpianto digitale o di mano. Vengono presi in considerazione: una eventuale positività a COVID-19; le date, il numero di dosi e la tipologia di vaccino contro il COVID-19 eventualmente ricevute da questi pazienti.

Parole chiave: COVID, microchirurgia, anastomosi, vaccini, pro-trombotico

Summary
COVID-19 infection seems to have among its fundamental pathogenetic mechanisms the appearance of a pro-thrombotic state capable of causing serious damage to various organs (lung, kidney, eyes...). Furthermore, the vaccines marketed in Italy in December 2020, used to slow the spread and mortality of this virus, also seem to be responsible for a possible pro-thrombotic state in the subjects to which they are inoculated. The authors of this work then wondered if the COVID-19 pandemic may have somehow altered the results of microsurgical anastomoses performed at their center. More than 140 patients who had at least one microsurgical vascular suture on the upper limb in the last 4 years were then retrospectively evaluated (2 pre-COVID vs 2 post-COVID). Both elective, oncology and trauma

Corrispondenza:
Camillo Fulchignoni
Camillo.fulchignoni@gmail.com

Conflitto di interessi
Gli Autori dichiarano di non avere alcun conflitto di interesse con l'argomento trattato nell'articolo.

Come citare questo articolo: Fulchignoni C, Faccenda C, Battiston B, et al. COVID e microchirurgia dell'arto superiore: si è modificato il tasso di fallimento delle anastomosi microchirurgiche? Studio preliminare. Rivista Italiana di Chirurgia della Mano 2023;60:37-41. https://doi.org/10.53239/2784-9651-2023-5

© Copyright by Pacini Editore Srl

OPEN ACCESS

L'articolo è OPEN ACCESS e divulgato sulla base della licenza CCBY-NC-ND (Creative Commons Attribuzione – Non commerciale – Non opere derivate 4.0 Internazionale). L'articolo può essere usato indicando la menzione di paternità adeguata e la licenza; solo a scopi non commerciali; solo in originale. Per ulteriori informazioni: https://creativecommons.org/licenses/by-nc-nd/4.0/deed.it

patients treated with microsurgical flap, as well as digital or hand reimplantation patients were included. Were taken into consideration: a possible positivity to COVID-19; the dates, number of doses and type of COVID-19 vaccine that these patients may have received.

Key words: *COVID, microsurgery, anastomosis, vaccines, pro-thrombotic*

Introduzione

Il nuovo Coronavirus responsabile della pandemia del 2020 ha colpito l'Italia all'inizio del 2020, portando a un lockdown generalizzato dal 9 marzo al 4 maggio, necessario per far fronte a un patogeno di cui si sapeva ben poco [1]. Si sono rapidamente diffuse diverse teorie su come questo virus potesse essere cosi letale colpendo numerosi e diversi organi [2]. Una delle teorie più diffuse è quella che sostiene che i vari organi colpiti vadano in insufficienza per un quadro pro-trombotico generato dal virus [3-5]. Allo stesso modo, i vaccini commercializzati in Europa dalla fine del 2020 sembrano anche loro poter causare una trombosi arteriosa e venosa [6-8].

In seguito a due interventi falliti di ricostruzione dell'arto superiore con lembi liberi in pazienti recentemente contagiati da COVID, gli autori di questo lavoro si sono posti la domanda se il virus oltre ad avere modificato la loro attività da un punto di vista organizzativo [9,10] e chirurgico [11] potesse avere un impatto sui risultati della loro chirurgia, e in particolar modo se lo stato pro-trombotico generato da virus e vaccino potesse influenzare la riuscita delle loro anastomosi microchirurgiche. Per rispondere a questo quesito, gli autori hanno rivalutato retrospettivamente i pazienti operati con anastomosi microchirurgiche negli anni che hanno preceduto e seguito la comparsa del COVID-19.

Materiali e metodi

Per questo studio, sono stati rivalutati tutti i pazienti trattati con anastomosi microchirurgica a livello dell'arto superiore presso il CTO di Torino tra il 9 marzo 2018 e il 9 marzo 2022. I pazienti inclusi nello studio venivano inoltre suddivisi in 2 gruppi: gruppo "pre-COVID" per quelli trattati prima del 9 marzo 2020 e gruppo "COVID" per quelli trattati dopo questa data. Venivano inclusi sia i pazienti la cui anastomosi avvenisse nell'ambito di un reimpianto o di una rivascolarizzazione in seguito a un'amputazione o una subamputazione di una mano o di un dito, sia i pazienti la cui anastomosi rientrasse nell'ambito del trasferimento di un lembo libero per ricostruire una perdita di sostanza (post-traumatica, oncologica o infettiva) dell'arto superiore. Venivano esclusi, per motivi di valutazione rapida del fallimento o meno dell'anastomosi, i pazienti il cui lembo libero non prevedesse un'isola cutanea (es. perone vascolarizzato, condilo femorale, etc...). Venivano inoltre esclusi i pazienti deceduti al momento dello studio, o che non hanno risposto al momento della chiamata.

È stata considerata come sopravvivenza definitiva del lembo o della parte anatomica rivascolarizzata quella valutata clinicamente in ambulatorio a 2 mesi dall'intervento, mentre è stato definito fallimento qualsiasi intervento che abbia necessitato successivamente di re-intervento (ricostruttivo e/o amputativo).

Nel periodo tra il 9 maggio e il 9 giugno 2022 sono stati contattati telefonicamente (provando nuovamente fino a un massimo di cinque volte in caso di non risposta) tutti i pazienti che riempivano i criteri di inclusione di questo studio per compilare un "anamnesi COVID" porgendo le seguenti domande: è già risultato positivo al COVID? Se si, quando? Quante dosi di vaccino ha ricevuto? Quale e quando?

Venivano quindi paragonati i tassi totale di fallimento e di successo delle anastomosi tra il gruppo "pre-COVID" e il gruppo "COVID", i tassi di fallimento e di successo delle anastomosi tra il gruppo "pre-COVID" e il gruppo "COVID" differenziando i pazienti traumatici (rivascolarizzazioni) da quelli elettivi (lembi liberi). Sono stati inoltre paragonati i pazienti del gruppo "pre-COVID" a sottogruppi di pazienti del gruppo "COVID": quelli che sono risultati positivi al COVID prima dell'intervento, quelli che hanno avuto – sempre prima dell'intervento – almeno 1 dose di vaccino, quelli che hanno avuto 1 dose di vaccino, 2 dosi di vaccino, 3 dosi di vaccino, e quelli che sono risultati positivi al COVID o che hanno ricevuto almeno una dose di vaccino. Dato il piccolo numero di pazienti vaccinati il tipo di vaccino ricevuto non è stato finalmente preso in considerazione.

Tutti i pazienti hanno firmato un consenso informato all'intervento chirurgico, e al momento della telefonata venivano informati che i dati raccolti sarebbero serviti ai fini di questa pubblicazione (mantenendo la loro privacy).

L'analisi statistica volta a paragonare la significatività delle diverse distribuzioni dei tassi di successo veniva effettuata mediante il test del CHI-QUADRO a due code con intervallo di confidenza alfa = 0,05.

Risultati

Dei 152 pazienti operati con anastomosi microvascolari a livello dell'arto superiore tra il 9 marzo 2018 e il 9 marzo 2022, 105 sono stati inclusi in questo studio. Di questi, 41 ri-

entravano nel gruppo "pre-COVID" e 64 nel gruppo "COVID". Tra quelli operati prima del 9 marzo 2020, a 16 era stato effettuato un lembo libero e a 25 una rivascolarizzazione; mentre tra quelli operati dopo il 9 marzo 2020, 39 avevano avuto un lembo libero e 25 una rivascolarizzazione. Nello specifico, dei pazienti del gruppo "COVID", 22 (15 lembi e 7 rivascolarizzazioni) sono risultati positivi al COVID o hanno ricevuto almeno una dose di vaccino anti-COVID, così suddivisi: 9 pazienti (6 lembi e 3 rivascolarizzazioni) erano risultati positivi al COVID al meno una volta in una data antecedente a quella dell'intervento (di questi, 4 avevano anche ricevuto 1 dose di vaccino), 2 pazienti (1 lembo e 1 rivascolarizzazione) avevano ricevuto una sola dose di vaccino prima del loro intervento, 14 pazienti (10 lembi e 4 rivascolarizzazioni) avevano ricevuto due dosi e infine 1 paziente (lembo) avevo ricevuto tre dosi di vaccino.

Il tasso di successo dell'anastomosi del gruppo "pre-COVID" è di 63,4%, mentre quello del gruppo "COVID" è di 70,3%. Per quanto riguarda i sottogruppi: il tasso di successo dei lembi nel gruppo "pre-COVID" è di 68,8% mentre nel gruppo "COVID" è di 84,6%, il tasso di successo delle rivascolarizzazioni nel gruppo "pre-COVID" è di 60% e scende a 48% nel gruppo "COVID". Guardando solo i pazienti che sono risultati positivi al COVID o che hanno avuto almeno una dose di vaccino, il tasso di successo totale delle anastomosi è di 77,3%, di 93,3% per quanto riguarda i lembi e di 42,9% per le rivascolarizzazioni (Tab. I). Nessuna di queste differenze è risultata statisticamente significativa (Fig. 1).

Tabella I. Risultati.

		Totale	Successo	Fallimento	% Successo
Era PRECOVID	Totale	41	26	15	63,41
	Lembi	16	11	5	68,75
	Rivascolarizzazione	25	15	10	60,00
Era COVID	Totale	64	45	19	70,31
	Lembi	39	33	6	84,62
	Rivascolarizzazione	25	12	13	48,00
COVID +	Totale	9	8	1	88,89
	Lembi	6	6	0	100,00
	Rivascolarizzazione	3	2	1	66,67
Vaccino					
Almeno 1 dose	Totale	17	13	4	76,47
	Lembi	12	11	1	91,67
	Rivascolarizzazione	5	2	3	40,00
1 dose	Totale	2	1	1	50,00
	Lembi	1	1	0	100,00
	Rivascolarizzazione	1	0	1	0,00
2 dosi	Totale	14	11	3	78,57
	Lembi	10	9	1	90,00
	Rivascolarizzazione	4	2	2	50,00
3 dosi	Totale	1	1	0	100,00
	Lembi	1	1	0	100,00
	Rivascolarizzazione	0	0	0	/
COVID o vaccino	Totale	22	17	5	77,27
	Lembi	15	14	1	93,33
	Rivascolarizzazione	7	3	4	42,86

Discussione

La pandemia dovuta al nuovo Coronavirus COVID-19 ha sicuramento cambiato la vita di tutti e in particolar modo dei chirurghi, andando e influenzare la loro vita personale [12], la loro formazione [13], la loro attività professionale [9,10] modificando perfino il modo di vedere e operare i pazienti [11]. Il presente studio nasce con lo scopo di valutare se un eventuale infezione da COVID dei pazienti, o l'avvenuta vaccinazione, potessero in qualche modo andare a impattare sull'outcome chirurgico.

Dai risultati ottenuti da questo studio preliminare, sembrerebbe – anche se in modo non statisticamente significativo – che il tasso di successo sia lievemente superiore nei pazienti operati dopo la comparsa del COVID rispetto a quelli operati prima. Ciò è vero anche se si paragonano i pazienti che sono effettivamente risultati positivi al COVID o che abbiano ottenuto almeno una vaccinazione prima del loro intervento di anastomosi microvascolare a quelli operati quando il COVID ancora non esisteva.

A nostra conoscenza, l'unico studio pubblicato in letteratura che valuta gli outcome di pazienti microchirirugici in base al loro "passaporto vaccinale" contro il COVID è quello di Taghioff et al. [14], mentre non esistono studi che prendono in considerazione una accertata positività al COVID. Nello studio di Taghioff et al sono stati inclusi 818 pazienti che avevano subito un intervento microchirugico (sia elettivo che "traumatico", non solo all'arto superiore) dividendoli in un gruppo di non vaccinati e un gruppo che aveva ricevuto almeno 1 dose di vaccino nei 6 mesi precedenti all'intervento. Per quanto riguarda il tasso di fallimento dell'anastomosi hanno ottenuto risultati significativamente migliori a 30 e 60 giorni dall'intervento nel gruppo dei vaccinati. Inoltre hanno dimostrato come questo gruppo di pazienti avesse un rischio minore di andare incontro e infezioni in generale, avessero un minor bisogno di visite ambulatoriali e un minor rischio di deiscenza della ferita chirurgica.

I bias di questo studio sono numerosi. Innanzitutto al momento dello studio, il numero di pazienti operati con riscontro di tampone positivo per COVID e/o vaccinati era relativamente basso non permettendo di ottenere significatività statistica, e non potendo andare a paragonare i diversi tipi di vaccini. Inoltre, è da prendere in considerazione che numerose persone sono state contagiate dal COVID senza avere avuto una diagnosi di certezza di avvenuta infezione [15]; per questo motivo sono stati inclusi in questo studio i dati relativi a tutti i pazienti operati nell'"era COVID". Risulta anche difficile paragonare interventi eseguiti in urgenza (rivascolarizzazioni) a interventi elettivi, motivo per il quale tali pazienti sono stati suddivisi in sottogruppi, dove permane comunque difficile paragonare un paziente "sano" che riceve un lembo libero in elezione a un paziente traumatizzato, o ancora a un paziente oncologico che ha subito radioterapia. Infine, in questo studio non è stato preso in considerazione nessun tempo massimo trascorso tra infezione o vaccino e l'intervento chirurgico, perché non si

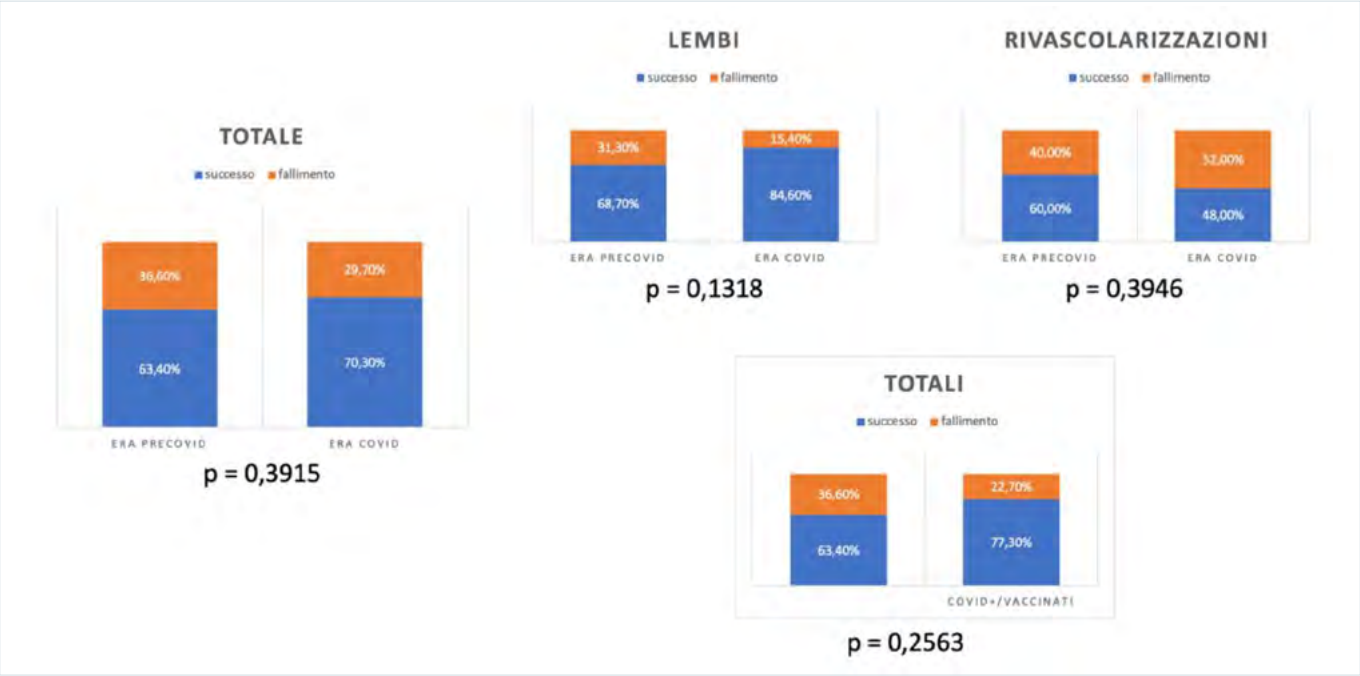

Figura 1. Risultati a confronto e valore statistico.

hanno certezze sulla durata dello stato pro-trombotico generato dal virus e dal vaccino.

Conclusioni

Alla luce di questo studio non sembrano essere aumentati gli insuccessi delle anastomosi microchirurgiche nei pazienti precedentemente affetti da COVID o nei pazienti precedentemente vaccinati. Sarà ovviamente utile proseguire questo studio, ed eventualmente renderlo multicentrico, per arruolare un maggior numero di pazienti con pregressa infezione da COVID e/o con pregressa vaccinazione ai fini di ottenere risultati più significativi ed eventualmente andare ad analizzare eventuali diversi effetti tra un tipo di vaccino e l'altro.

Ringraziamenti

Il dott. Camillo Fulchignoni ringrazia la SICM per la fellowship concessa per l'anno 2022 che gli ha permesso di frequentare presso il reparto di chirurgia della mano dell'ospedale CTO di Torino, diretto dal dott. Battiston, dove ha potuto seguire questo studio.

Bibliografia

1 Zhu N, Zhang D, Wang W et al. A Novel Coronavirus from Patients with Pneumonia in China, 2019. N Engl J Med 2020;382:727-733.

2 Galluccio F, Ergonenc T, Garcia Martos A, et al. Treatment algorithm for COVID-19: a multidisciplinary point of view. Clin Rheumatol 2020;39:2077-2084. https://doi.org/http://doi.org/10.1007/s10067-020-05179-0

3 Devreese KMJ. COVID-19-related laboratory coagulation findings. Int J Lab Hematol 2021;43(Suppl 1):36-42. http://doi.org/10.1111/ijlh.13547

4 Franchini M, Marano G, Cruciani M et al. COVID-19-associated coagulopathy. Diagnosis 2020;7:357-363. http://doi.org/10.1515/dx-2020-0078

5 Ahmed S, Zimba O, Gasparyan AY. Thrombosis in Coronavirus disease 2019 (COVID-19) through the prism of Virchow's triad. Clin Rheumatol 2020;39:2529-2543. http://doi.org/10.1007/s10067-020-05275-1

6 Alam W. COVID-19 vaccine-induced immune thrombotic thrombocytopenia: A review of the potential mechanisms and proposed management. Sci Prog 2021;104:368504211025927. http://doi.org/10.1177/00368504211025927

7 Lai CC, Ko WC, Chen CJ et al. COVID-19 vaccines and thrombosis with thrombocytopenia syndrome. Expert Rev Vaccines 2021;20:1027-1035. http://doi.org/10.1080/14760584.2021.1949294

8 Smadja DM, Yue QY, Chocron R et al. Vaccination against COVID-19: insight from arterial and venous thrombosis occurrence using data from VigiBase. Eur Respir J 2021;58:2100956. http://doi.org/10.1183/13993003.00956-2021

9 Toia F, Romeo M, Abate M et al. Impact of COVID-19 on hand surgery in Italy: A comparison between the Northern and the Southern regions. Hand Surg Rehabil 2020;40:139-144. http://doi.org/10.1016/j.hansur.2020.11.005

10 Covino M, Fulchignoni C, Pietramala S et al. One Year of COVID-19: Lessons Learned in a Hand Trauma Center. J Clin Med 2022;11:2163. https://doi.org/10.3390/jcm11082163

11 Payton JI, Wong S, Lombana NF et al. Microsurgery in the era of COVID-19. Proc (Bayl Univ Med Cent) 2021;34:269-273. http://doi.org/10.1080/08998280.2020.1864982

12 Shivalkar S, Pingali MS, Verma A et al. Outbreak of COVID-19: A Detailed Overview and Its Consequences. Adv Exp Med Biol 2021;1353:23-45. http://doi.org/10.1007/978-3-030-85113-2_2. PMID: 35137366

13 Thomson DR, Jones ME. Microsurgical training pre-and post-COVID 19: Is there a re-learning curve and lessons for lockdown three. J Plast Reconstr Aesthet Surg 2021;74:1931-1971. http://doi.org/10.1016/j.bjps.2021.03.110

14 Taghioff SM, Slavin BR, Narasimman M et al. The influence of SARS-CoV-2 vaccination on post-operative outcomes in microsurgery patients. Microsurgery 2022;42:685-695. https://doi.org/10.1002/micr.30940

15 Mohr NM, Harland KK, Krishnadasan A et al. Diagnosed and Undiagnosed COVID-19 in US Emergency Department Health Care Personnel: A Cross-sectional Analysis. Ann Emerg Med 2021;78:27-34. https://doi.org/10.1016/j.annemergmed.2020.12.007

ARTICOLO ORIGINALE

Rivista Italiana di CHIRURGIA della MANO
2023;60:42-47
https://doi.org/10.53239/2784-9651-2023-6

Metodi per prevenire la protrusione dorsale delle viti nella chirurgia delle fratture del radio distale

Prevention's strategies for dorsal screw prominence in wrist fracture surgery

Elisabetta Pugliese[1], Olimpia Mani[2], Giacomo Cataldo[3], Luca Salmaso[4], Francesca Fissore[5], Giancarlo Caruso[6]

[1] UO Ortopedia e Traumatologia, Ospedale del Delta Lagosanto, Ferrara;
[2] UO Ortopedia e Traumatologia, AOU Pisana, Ospedale Cisanello, Pisa;
[3] Chirurgia Ortopedica e Artroscopica, Nuovo Ospedale Civile, Sassuolo;
[4] Istituto Ortopedico Rizzoli, Università di Bologna;
[5] Dipartimento di Ortopedia e Traumatologia, Ospedale Mauriziano Umberto I, Torino; [6] SOSD Chirurgia Mano, Azienda USL Toscana Centro, Firenze

Riassunto

Le fratture di polso sono tra i traumi più frequenti riscontrabili nella pratica clinica. Il trattamento chirurgico delle fratture del radio distale con placca e viti è sempre più diffuso in risposta all'aumento delle richieste funzionali e dell'aspettativa di vita della popolazione. Tale trattamento, sebbene efficace permettendo una precoce mobilizzazione del polso, può essere gravato da alcune complicanze, come ad esempio l'irritazione e la rottura dei tendini estensori. L'anatomia del radio distale rende spesso difficile l'interpretazione delle radiografie tradizionali, con possibile protrusione dorsale delle viti e irritazione dell'apparato estensore. Uno studio su preparati anatomici è stato condotto per valutare i risultati derivanti dall'uso della *Skyline view*, una proiezione radiografica introdotta nell'ultimo decennio. Il nostro studio ha valutato l'utilità di questa proiezione in chirurghi con meno di 5 anni di esperienza messi a confronto con chirurghi con più di 5 anni di esperienza. Infine sono stati calcolati i valori medi delle viti impiantate con lo scopo di creare dei valori di riferimento utili nella pratica clinica.

Parole chiave: fratture, radio, *Skyline*, tendini, rottura

Summary

Wrist fractures are one of the most common traumas in clinical practice. Plate and screw fixation is an increasing worldwide method to treat those fractures, to respond to life expectation and functional requests. This kind of treatment allow an early mobilization of the wrist, however could be affected by adverse events, like dorsal screw prominence and extensor tendon irritation. The distal radius anatomy can mislead on the interpretation of traditional radiographic images, and that can cause a dorsal screw protrusion. In this study we conducted a specimen's lab to evaluate the utility of the Skyline view, a radiographic technique that has been introduced in the last decade, to evaluate the results in surgeons who have less than 5 years' experience, compared to surgeons who have more than 5 years' experience. The mean values of the screws were recollected in order to create reference values for clinical practice.

Key words: *fracures, radius, Skyline, tendon, rupture*

Corrispondenza
Elisabetta Pugliese
elisabetta.pugliese@hotmail.it

Conflitto di interessi
Gli Autori dichiarano di non avere alcun conflitto di interesse con l'argomento trattato nell'articolo.

Come citare questo articolo: Pugliese E, Mani O, Cataldo G, et al. Metodi per prevenire la protrusione dorsale delle viti nella chirurgia delle fratture del radio distale. Rivista Italiana di Chirurgia della Mano 2023;60:42-47. https://doi.org/10.53239/2784-9651-2023-6

© Copyright by Pacini Editore Srl

OPEN ACCESS

L'articolo è OPEN ACCESS e divulgato sulla base della licenza CCBY-NC-ND (Creative Commons Attribuzione – Non commerciale – Non opere derivate 4.0 Internazionale). L'articolo può essere usato indicando la menzione di paternità adeguata e la licenza; solo a scopi non commerciali; solo in originale. Per ulteriori informazioni: https://creativecommons.org/licenses/by-nc-nd/4.0/deed.it

Introduzione

Le fratture di polso rappresentano circa 1/6 delle fratture che giungono in pronto soccorso [1]. Le richieste funzionali e la necessità di indipendenza sono sempre più elevate sia nella popolazione giovane che in quella adulta e anziana; negli ultimi anni le indicazioni chirurgiche sono pertanto aumentate e richiedono degli impianti stabili, che permettano una mobilizzazione precoce per prevenire il rischio di rigidità [2].
Le placche palmari di polso soddisfano i requisiti suddetti anche nell'osso osteoporotico, grazie alle loro proprietà biomeccaniche e alla possibilità di fissazione secondo i concetti della stabilità angolare, e per questo sono sempre più utilizzate nella pratica clinica [3]; tuttavia il loro posizionamento non è scevro da complicanze, tra cui l'irritazione e la conseguente possibile rottura, anche a distanza di tempo, dei tendini sia flessori che estensori. I casi di rottura dei tendini flessori, e in particolare del flessore lungo del pollice (FLP) non sono molto frequenti: quasi tutti i casi riportati in letteratura sono correlati a un errato posizionamento della placca oltre la linea spartiacque, con conseguente irritazione e rottura del tendine [4]. I casi di tenosinovite e rottura dei tendini estensori sono invece più comuni in seguito al trattamento chirurgico con placca palmare. Questa evenienza può avere molteplici origini, tra cui il fatto che le proiezioni radiografiche intraoperatorie convenzionali non sono sufficienti a dimostrare l'eccessiva lunghezza delle viti a causa dell'anatomia trapezoidale del radio distale e della presenza del tubercolo di Lister; inoltre in caso di fratture complesse e/o con grave comminuzione della corticale dorsale del radio distale la misurazione può essere resa molto difficile e imprecisa. Tra i tendini estensori, il più frequentemente interessato è l'estensore lungo del pollice (ELP), per tenosinovite o rottura dal 12 al 23% dei casi [5]. Diversi studi sono stati condotti in questi ultimi anni per valutare l'efficacia della proiezione radiografica "dorsal horizon view" o "Skyline view" nell'individuare la corretta lunghezza delle viti. L'obiettivo principale di questo studio è quello di determinare la sensibilità e la specificità della proiezione *Skyline* nel rilevare la protrusione dorsale delle viti utilizzate per la sintesi con placca volare delle fratture di polso nei chirurghi con meno di cinque anni di esperienza lavorativa, confrontata con quella in chirurghi con più di cinque anni di esperienza lavorativa. Come obiettivo secondario dello studio sono state calcolate le misure medie delle viti impiantate nel corso dello studio.

Materiali e metodi

È stato condotto uno studio su 10 avambracci di cadavere nei quali è stata prodotta una frattura di radio extra-articolare; su ogni avambraccio è stata poi condotta la sintesi della frattura con placca e viti secondo accesso volare di Henry, chiedendo ai partecipanti di posizionare le viti secondo le misurazioni ottenute tramite strumentario classico. In maniera randomizzata è stato chiesto ai partecipanti di posizionare una vite più lunga solo in alcuni polsi; in tal modo sono stati creati due gruppi: un gruppo con una vite protrudente dorsalmente e uno senza viti protrudenti. Al termine della sintesi la prominenza della vite è stata confermata o smentita aprendo il comparto estensorio con accesso dorsale (Fig. 1). Per ogni polso sono state ottenute le radiografie classiche in antero-posteriore (AP), laterale e *Skyline* (Figg. 2, 3). Per ottenere la proiezione *Skyline* si posiziona l'avambraccio in supinazione con il gomito flesso a circa 70°, in modo da formare un angolo di 15-20° rispetto all'asse verticale del fascio proveniente dall'amplificatore di brillanza; in secondo luogo si flette il polso il più possibile, in modo da ridurre la sovrapposizione delle ossa carpali (Fig. 4) [6]. Le radiografie sono state valutate in cieco da quattro chirurghi che si occupano di traumatologia, e non esclusivamente di chirurgia della mano; due di essi hanno più di 5 anni di esperienza lavorativa e gli altri due hanno meno di 5 anni di esperienza. Nessuno di questi chirurghi era a conoscenza di quali fossero i gruppi di appartenenza (con o senza viti protrudenti) di ogni immagine. I dati sono stati raccolti da un quinto chirurgo, il quale era l'unico a conoscenza della corretta suddivisione in gruppi delle immagini, mostrando ai partecipanti dapprima la proiezione antero-posteriore, poi la laterale classica, e solo successivamente la *Skyline view*. Le misure delle viti sono state registrate durante la sintesi secondo lo schema proposto da Yuen, identificando le viti con le lettere dell'alfabeto da A a D per le viti più distali, in senso radio-ulnare, e usando le lettere E ed F per le due viti della filiera pros-

Figura 1. Esempio di viti prominenti rilevate tramite accesso dorsale al radio distale.

Figura 2. Proiezione laterale di uno degli avambracci su cui è stata eseguita la sintesi della frattura extra-articolare di polso con placca e viti.

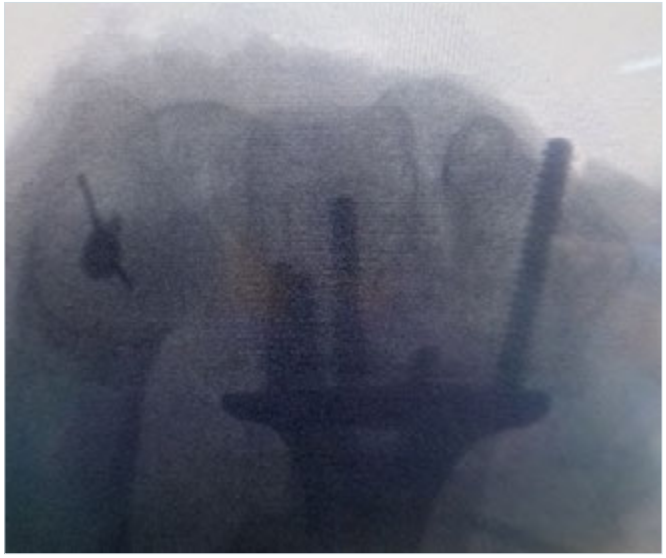

Figura 3. Proiezione *Skyline* dello stesso polso della Figura 2 che rivela la presenza di una vite prominente.

Figura 4. Esempio di esecuzione della proiezione *Skyline*: per ottenere questa proiezione bisogna supinare l'avambraccio, flettere il gomito in modo che l'avambraccio formi un angolo di 15° circa con l'asse verticale dell'amplificatore di brillanza, e flettere il più possibile il polso.

simale [7] (Fig. 5). È stata infine calcolata la media delle viti posizionate per ogni posizione e la deviazione standard per ognuna di esse.

Risultati

30 immagini radiografiche in totale sono state esaminate dai quattro chirurghi. Nel 60% dei polsi è stata posizionata una vite più lunga in posizione casuale. Tramite calcolo statistico è stata ottenuta la sensibilità delle due proiezioni, intesa come la percentuale di casi in cui una vite prominente è stata correttamente identificata. La specificità fa riferimento invece alla percentuale di casi in cui una vite non prominente è stata correttamente identificata come tale. La prominenza della vite in proiezione laterale è stata notata nel 33,3% dei casi dai chirurghi più giovani, e nel 58,3% dei casi dai chirurghi senior. In proiezione *Skyline* la prominenza della vite è stata notata nell'83,3% dei casi dai chirurghi con meno di cinque anni di esperienza, e nel 91,6% dei casi dai chirurghi con più di 5 anni di esperienza (Tab. I). La specificità della *Skyline* è stata del 75% in entrambi i gruppi, mentre quella della proiezione laterale è risultata del 100% in entrambi i gruppi (Tab. II). I risultati medi relativi alla lunghezza delle viti in ogni foro della placca, e le loro rispettive deviazioni standard sono stati: A = 17 ± 1,4; B = 20,7 ± 2,8; C = 20 ± 2,8; D = 17,7 ± 2,8; E = 16,5 ± 1,4; F = 16 ± 1,2.

Figura 5. I fori delle placche sono stati classificati utilizzando le lettere alfabetiche da A a F in modo da potervi associare la misura delle viti corrispondenti.

Discussione

Il trattamento chirurgico delle fratture del radio distale con placca e viti è sempre più diffuso nella pratica clinica. Algodistrofia, infezioni, complicanze tendinee sono alcune delle problematiche che si possono verificare dopo il trattamento chirurgico; tra queste la tenosinovite dei tendini estensori è probabilmente una di quelle su cui vi è un ampio margine su cui lavorare in termini di prevenzione. Rotture multiple dei tendini estensori sono state riportate in letteratura come conseguenza della mancata rilevazione della protrusione dorsale delle viti tramite proiezioni radiografiche classiche [8].

La prevenzione della prominenza dorsale delle viti necessiterebbe di un adeguato *planning* pre-operatorio per avere delle stime circa le misure delle viti da impiantare, soprattutto per quanto riguarda quelle delle filiere distali. Il *planning* pre-operatorio prevede una vasta gamma di programmi in ambito di chirurgia protesica di anca e di ginocchio e ha spesso un ruolo nel *planning* di osteotomie correttive per le malunion del radio distale; l'utilizzo di software per la pianificazione pre-operatoria di fratture del radio distale è invece scarsamente riportato in letteratura, e prevede l'uso di ricostruzioni 3D basate sulla TC. Le radiografie standard non sono sufficienti per la pianificazione tramite i software a oggi a disposizione [9]. I principali mezzi che abbiamo a disposizione sono quindi quelli che si possono adottare in sede intraoperatoria, e prevedono una serie di strategie che negli anni si sono evolute.

Alla base della gestione intraoperatoria vi è senz'altro un'accurata misurazione secondo metodo classico. Ciononostante ci sono delle condizioni che possono indurre in errore nella misurazione, ad esempio la comminuzione distale dorsale in cui il misuratore scivola oltre la seconda corticale. Gli errori relativi all'interpretazione delle radiografie laterali possono essere ridotti introducendo le radiografie aggiuntive, tra cui ricordiamo la *Skyline view*, le proiezioni oblique in pronazione e supinazione a 30° [10].

In letteratura sono riportati degli studi in cui la sensibilità della *Skyline view* è stata molto elevata (circa il 98%) per viti che superavano di 2 mm la corticale dorsale del radio [11]. Il nostro studio valuta questo strumento anche in mano a chirurghi con meno di cinque anni di esperienza lavorativa non specializzati in chirurgia della mano, e lo confronta con il suo utilizzo in chirurghi con più esperienza. Questo studio dimostra che la proiezione *Skyline* ha una sensibilità elevata se comparata alla proiezione laterale anche nel caso di chirurghi con meno di cinque anni di esperienza. I nostri risultati sono pressoché sovrapponibili a quelli ottenuti da Riddick in un gruppo di chirurghi Ortopedici con esperienza lavorativa media di 3 anni, nel quale la sensibilità è risultata dell'83% [6].

È stato dimostrato che l'esecuzione della *Skyline view* può portare a cambiare la gestione della sintesi in circa il 26% dei casi [12]. I risultati che abbiamo ottenuto dimostrano, tuttavia, che la specificità della *Skyline view* è bassa se confrontata con la proiezione laterale, motivo per il quale la *Skyline view* può sovrastimare i casi di protrusione e indurre confusione in sede intraoperatoria al momento di decidere la misura definitiva delle viti. Non tutti gli studi sono di fatto a favore della proiezione *Skyline* in maniera routinaria: Herisson ha dimostrato una maggiore incidenza di tenosinovite degli estensori in seguito a protrusione delle viti sulla corticale dorsale in un gruppo di pazienti in cui era stata utilizzata la *Skyline view*, rispetto al gruppo in cui era stata eseguita solo la proiezione laterale classica [13].

Sembra dunque chiaro che, sebbene i risultati siano molto promettenti anche in chirurghi con poca esperienza lavorativa, la *Skyline view* non può essere l'unico metodo di prevenzione della protrusione dorsale delle viti nel trattamento chirurgico del radio distale. I dati ottenuti da Herisson farebbero protendere verso un approccio multidisciplinare al problema mediante l'utilizzo di più strategie; di recente ad esempio è stata proposta l'introduzione dell'ecografia intraoperatoria, il cui uso potrebbe essere dirimente nei casi estremamente dubbi. L'ecografia ha una sensibilità e specificità del 100% e il suo uso può inoltre portare a riduzione

Tabella I. Sensibilità e specificità della proiezione laterale. La sensibilità è molto bassa soprattutto nel gruppo di chirurghi con meno di 5 anni di esperienza; in entrambi i gruppi di chirurghi la specificità è maggiore della sensibilità, a indicare che con la proiezione laterale si riducono notevolmente i falsi positivi.

Risultati proiezione laterale	< 5 anni esperienza	> 5 anni esperienza
Sensibilità	33,3%	58,3%
Specificità	100%	100%

Tabella II. Sensibilità e specificità della *Skyline view* nei due gruppi di chirurghi. Notare l'elevata sensibilità di questa proiezione anche nel gruppo di chirurghi con meno di 5 anni di esperienza.

Risultati *Skyline view*	< 5 anni esperienza	> 5 anni esperienza
Sensibilità	83,3%	91,6%
Specificità	75%	75%

della necessità di TC nel decidere se togliere la placca per irritazione tendinea da viti prominenti [14].
Yuen ha condotto uno studio sul radio distale su avambracci di cadavere per stimare la lunghezza delle viti nella popolazione Asiatica, ottenendo misure delle viti non molto discostanti dai valori ottenuti in questo studio; essi hanno poi provato a utilizzare le misure ottenute su cadavere in sede intraoperatoria, riscontrando un maggior rischio di posizionare viti più lunghe nei fori D e C della placca. Lo studio conclude che rispetto ai valori ottenuti su cadavere un modo sicuro per posizionare viti della corretta lunghezza consiste nel sottrarre 4 mm ai loro valori di riferimento nei polsi di pazienti di sesso femminile, mentre i valori ottenuti possono essere utilizzati come tali nei polsi di sesso maschile [7].
Questa osservazione è supportata dal fatto che in caso di fratture del radio distale trattate con placca e viti a stabilità angolare unicorticali, viti di lunghezza pari anche solo al 75% della lunghezza ideale stimata con la misurazione sono meccanicamente equivalenti alla fissazione bicorticale [15]. A livello clinico ciò rappresenta un vantaggio enorme in quanto nei casi dubbi è sufficiente piuttosto sottrarre qualche millimetro alla misurazione stimata per evitare una prominenza delle viti, senza tuttavia rischiare il *loosening* della placca per aver posizionato delle viti troppo corte.
Dai valori medi delle viti impiantate ottenuti si può evincere che le viti al centro della placca sono più lunghe di quelle laterali di circa 3-4 mm, se si tiene conto anche delle deviazioni standard dalla media; Yoshii ha ottenuto gli stessi risultati tramite software di pianificazione pre-operatoria e a differenza del nostro studio ha notato che le viti più ulnari si discostino solo di 0,4-1 mm circa rispetto a quelle al centro della placca [16]. Questi risultati possono essere estremamente utili in sede intraoperatoria e riflettono la forma trapezoidale del radio distale.

I principali limiti di questo studio riguardano il ristretto numero di immagini analizzate, e il fatto di aver condotto lo studio su fratture extra-articolari; spesso nella pratica clinica ci si trova a gestire fratture complesse articolari e/o con comminuzione dorsale. Inoltre i calcoli delle viti non tengono conto del sesso degli avambracci in cui sono state posizionate. Ai gruppi in cui è stato chiesto di posizionare una vite più lunga, non sono state fornite indicazioni sulla posizione in cui mettere la vite, ovvero i partecipanti hanno scelto in maniera casuale in quale foro posizionare la vite più lunga. Generalmente il comparto estensorio maggiormente interessato dalla prominenza dorsale delle viti è il secondo, seguito in ordine di frequenza dal terzo e dal quarto compartimento [17]. Successivi studi potrebbero restringere il campo di interesse alla sensibilità di tale proiezione per viti posizionate nei fori centrali della placca.

Conclusioni

La *Skyline view* è una proiezione aggiuntiva che può essere eseguita in sede intraoperatoria per rilevare la protrusione dorsale delle viti con elevata sensibilità anche in chirurghi con meno di 5 anni di esperienza lavorativa. I risultati medi delle viti impiantate riflettono la forma trapezoidale del radio distale, essendo le viti centrali della placca tendenzialmente 3-4 mm più lunghe rispetto a quelle laterali.

Bibliografia

1 Ilyas AM, Jupiter JB. Distal radius fractures-classification of treatment and indications for surgery. Orthop Clin North Am 2007;38:167-73, v. http://doi.org/10.1016/j.ocl.2007.01.002

2 Caruso G, Aquino A, Preziuso L, et al. Il trattamento delle fratture del radio distale nell'anziano. Rivista Italiana di Chirurgia della Mano 2010;1:22-30.

3 Orbay JL. The treatment of unstable distal radius fractures with volar fixation. Hand Surg 2000;5:103-112. http://doi.org/10.1142/s0218810400000223

4 Klug RA, Press CM, Gonzalez MH. Rupture of the flexor pollicis longus tendon after volar fixed-angle plating of a distal radius fracture: a case report. J Hand Surg Am 2007;32:984-988. http://doi.org/10.1016/j.jhsa.2007.05.006

5 Al-Rashid M, Theivendran K, Craigen MA. Delayed ruptures of the extensor tendon secondary to the use of volar locking compression plates for distal radial fractures. J Bone Joint Surg Br 2006;88:1610-1612. http://doi.org/10.1302/0301-620X.88B12.17696

6 Riddick AP, Hickey B, White SP. Accuracy of the skyline view for detecting dorsal cortical penetration during volar distal radius fixation. J Hand Surg Eur Vol 2012;37:407-411. http://doi.org/10.1177/1753193411426809

7 Yuen G, Yee DK, Fang C, et al. Screw length in volar locking plate fixation for distal radial fractures. J Orthop Surg (Hong Kong) 2015;23:164-167. http://doi.org/10.1177/230949901502300209

8 Caruso G, Vitali A, del Prete F. Multiple ruptures of the extensor tendons after volar fixation for distal radius fracture: a case report. Injury 2015;46(Suppl 7):S23-S27. http://doi.org/10.1016/S0020-1383(15)30040-1

9 Yoshii Y, Ogawa T, Shigi A, et al. Three-dimensional evaluations of preoperative planning reproducibility for the osteosynthesis of distal radius fractures. J Orthop Surg Res 2021;16:131. http://doi.org/10.1186/s13018-021-02278-9

10 Cha SM, Shin HD. Detections of Screw Penetration during Volar Plating for Distal Radius Fractures. J Wrist Surg 2017;6:340-348. http://doi.org/10.1055/s-0037-1603656

11 Ozer K, Wolf JM, Watkins B, et al. Comparison of 4 fluoroscopic views for dorsal cortex screw penetration after volar plating of the distal radius. J Hand Surg Am 2012;37:963-967. http://doi.org/10.1016/j.jhsa.2012.02.026

12 Joseph SJ, Harvey JN. The dorsal horizon view: detecting screw protrusion at the distal radius. J Hand Surg Am 2011;36:1691-1693. http://doi.org/10.1016/j.jhsa.2011.07.020

13 Herisson O, Delaroche C, Maillot-Roy S, et al. Comparison of lateral and skyline fluoroscopic views for detection of prominent screws in distal radius fractures plating: results of an ultrasonographic study. Arch Orthop Trauma Surg 2017;137:1357-1362. http://doi.org/10.1007/s00402-017-2759-y

14 Williams D, Singh J, Heidari N, et al. Assessment of penetration of dorsal screws after fixation of the distal radius using ultrasound: cadaveric study. Ann R Coll Surg Engl 2016;98:138-142. http://doi.org/10.1308/rcsann.2016.0045

15 Wall LB, Brodt MD, Silva MJ, et al. The effects of screw length on stability of simulated osteoporotic distal radius fractures fixed with volar locking plates. J Hand Surg Am 2012;37:446-453. http://doi.org/10.1016/j.jhsa.2011.12.013

16 Yoshii Y, Kusakabe T, Akita K, et al. Reproducibility of three dimensional digital preoperative planning for the osteosynthesis of distal radius fractures. J Orthop Res 2017;35:2646-2651. http://doi.org/10.1002/jor.23578

17 Diong TW, Haflah NHM, Kassim AYM, et al. Use of Computed Tomography in Determining the Occurrence of Dorsal and Intra-articular Screw Penetration in Volar Locking Plate Osteosynthesis of Distal Radius Fracture. J Hand Surg Asian Pac Vol 2018;23:26-32. http://doi.org/10.1142/S2424835518500030

ARTICOLO ORIGINALE

Rivista Italiana di CHIRURGIA della MANO
2023;60:48-54
https://doi.org/10.53239/2784-9651-2023-7

Protesi trapeziometacarpali a doppia mobilità per il trattamento della rizoartrosi: risultati clinici e radiologici a 2 anni di follow-up

Clinical and radiological evaluation after dual mobility cup prostheses for the treatment of trapeziometacarpal osteoarthritis: a 2-years follow-up study

Matteo Guzzini, Leopoldo Arioli, Edoardo Biondi, Attilio Romano
UOC Ortopedia e Traumatologia, Ospedale Sant'Andrea, Sapienza Università di Roma

Riassunto

Scopo del lavoro. Lo scopo di questo studio è descrivere la nostra esperienza sull'impianto di protesi trapezio metacarpale a doppia mobilità Touch® nella popolazione costituita da 93 pazienti (di cui 4 operati bilateralmente, perciò 97 casi studio) operati tra gennaio 2020 e febbraio 2021 al *Sant'Andrea University Hospital of Rome* dallo stesso chirurgo operatore.

Procedimenti utilizzati. Tutti i pazienti sono stati valutati clinicamente e radiograficamente, prima dell'intervento e periodicamente per un periodo di follow-up minimo di 2 anni.

Risultati. Abbiamo osservato un miglioramento clinico al termine del follow-up in tutti i test effettuati: riduzione importante del dolore (VAS da 7,05 a 0,79), un miglioramento dell'articolarità (Kapandji da 7,93 a 9,58), della forza e importanti miglioramenti con una funzionalità del pollice e della mano (DASH da 50,82 a 14,55). Abbiamo osservato sottili linee di radiolucenza attorno alla coppa nel 5,15% dei pazienti e attorno allo stelo nel 3,09%, tuttavia senza alcuna correlazione clinica. Abbiamo riscontrato l'assenza di complicanze maggiori, con un tasso di sopravvivenza degli impianti del 100%, e l'insorgenza di poche complicanze minori (8,25% di sindrome De Quervain e 6,19% di ipoestesia transitoria del pollice).

Conclusione. Il presente studio mostra risultati promettenti dopo 2 anni di follow-up dall'impianto di protesi trapezio metacarpali a doppia mobilità; tuttavia, è importante prolungare il periodo di controllo post-operatorio per poter valutare la reale longevità degli impianti e l'insorgenza di possibili complicanze tardive.

Parole chiave: metacarpi, protesi, pollice, artosi

Corrispondenza:
Edoardo Biondi
edoardogiacomobiondi@gmail.com

Conflitto di interessi
Gli Autori dichiarano di non avere alcun conflitto di interesse con l'argomento trattato nell'articolo.

Come citare questo articolo: Guzzini M, Arioli L, Biondi E, et al. Protesi trapeziometacarpali a doppia mobilita' per il trattamento della rizoartrosi: risultati clinici e radiologici a 2 anni di follow-up. Rivista Italiana di Chirurgia della Mano 2023;60:48-54. https://doi.org/10.53239/2784-9651-2023-7

© Copyright by Pacini Editore Srl

OPEN ACCESS

L'articolo è OPEN ACCESS e divulgato sulla base della licenza CCBY-NC-ND (Creative Commons Attribuzione – Non commerciale – Non opere derivate 4.0 Internazionale). L'articolo può essere usato indicando la menzione di paternità adeguata e la licenza; solo a scopi non commerciali; solo in originale. Per ulteriori informazioni: https://creativecommons.org/licenses/by-nc-nd/4.0/deed.it

Summary

Aim of the study. *The aim of this study is to describe our experience on Touch® dual mobility trapeziometacarpal (TMC) prosthesis in a population consisting of 93 patients (including 4 operated bilaterally, thus 97 case studies) treated between January 2020 and February 2021 at Sant'Andrea University Hospital of Rome by the same operating surgeon.*

Materials and methods. *All patients were evaluated clinically and radiographically, before surgery and periodically for a minimum follow-up of 2 years.*

Results. *We observed clinical improvement at the end of follow-up in all tests performed: significant reduction in pain (VAS from 7.05 to 0.79), improvement in articularity (Kapandjii from 7.93 to 9.58), strength, and better thumb and hand function (DASH from 50.82 to 14.55)*

We observed thin radiolucent lines around the cup in 5.15% of the patients and around the stem in 3.09, however with no clinical correlation.

We found the absence of major complications, with an implant survival rate of 100%, and the occurrence of few minor complications (8.25% of De Quervain syndrome and 6.19% of transient hypoesthesia of the thumb).

Conclusion. *The present study shows promising results after 2 years of follow-up of the dual mobility TMC prosthesis, although it is important to prolong the post-operative follow-up period in order to assess the true longevity of the implants and the occurrence of possible late complications.*

Key words: *metacarpal bone, prostheses and implants, thumb, osteoarthritis.*

Introduzione

La rizoartrosi è una delle principali cause di dolore e di disabilità nella popolazione generale [1]. Pur essendo la seconda sede più comune di artrosi nella mano è sintomatica solo nel 6% dei casi, in particolare nelle donne in età post-menopausale [2].

Per alleviare i sintomi della patologia si tenta in primo luogo un trattamento conservativo; se non è efficace si opta per un trattamento chirurgico.

Sono state descritte diverse tecniche chirurgiche: la trapeziectomia con o senza interposizione di tendini; l'artroplastica di sospensione; l'artrodesi trapeziometacarpale; l'artroplastica di distrazione; la sostituzione dell'articolazione [3,4].

Attualmente, la trapeziectomia con o senza artroplastica è il trattamento chirurgico più utilizzato ma diversi studi hanno dimostrato che comporta un lungo periodo di immobilizzazione, una lunga riabilitazione e un ridotto recupero della forza [5,6]. Inoltre la maggior parte delle tecniche chirurgiche sono considerate demolitive perché comportano l'escissione del trapezio e alternano quindi la biomeccanica del pollice [6].

Le protesi trapeziometacarpali (TMC) rappresentano a oggi una valida opzione chirurgica per il trattamento della rizoatrosi.

Il primo modello è stato sviluppato da de la Caffiniere all'inizio degli anni '70 basato sul principio del "ball-and-socket joint". I risultati preliminari sono stati però deludenti a causa dell'alto tasso di complicanze, come infezioni profonde, mobilizzazione asettica, usura e dislocazione delle componenti protesiche [7,8]. La dislocazione dell'impianto protesico è la complicazione più temuta e più difficile da gestire.

Per questo motivo, nel corso degli anni sono stati condotti molti studi per ottenere una protesi con un design appropriato a un'articolazione funzionale [9]. Da questi deriva l'introduzione del concetto di doppia mobilità nelle protesi TMC, che ha ridotto il tasso di complicanze e aumentato la sopravvivenza dell'impianto. Nonostante l'introduzione della doppia mobilità, in letteratura non esistono prove evidenti della superiorità delle protesi TMC rispetto alle altre tecniche precedentemente menzionate [7,9,10].

Lo studio si propone di riportare la nostra esperienza di sostituzione totale dell'articolazione trapeziometacarpale con protesi a doppia mobilità in pazienti con rizoartrosi con un follow-up minimo di 2 anni, valutando gli esiti clinici e radiologici.

Materiali e metodi

I pazienti coinvolti in questo studio sono stati sottoposti a intervento di sostituzione dell'articolazione TMC con protesi a doppia mobilità Touch ® (KeriMedical, Route des Acacias, Les Acacias, Svizzera) tra gennaio 2020 e febbraio 2021 presso l'Azienda Ospedaliera Universitaria Sant'Andrea di Roma e con un follow-up minimo di 2 anni.

Si è data indicazione all'intervento chirurgico tenendo conto della sintomatologia dei pazienti più che dell'imaging. I criteri di inclusione sono stati: la presenza di dolore alla base del pollice che riduceva la qualità della vita; almeno 3 mesi di trattamenti conservativi senza successo, i quali consistevano nella somministrazione di farmaci antinfiammatori non steroidei, in iniezioni di corticosteroidi intra-articolari o nell'uso di tutori; la presenza di osteoartrite radiografica

dell'articolazione TMC allo stadio II o III della classificazione di Eaton-Litter [11]. I criteri di esclusione sono stati: la presenza di una precedente frattura del I metacarpo o del trapezio; l'artrosi dell'articolazione scafoide-trapezio-trapezoide (IV stadio di Eaton-Littler); un'altezza del trapezio < 8 mm; pazienti che non avevano la possibilità di effettuare il follow-up.
I pazienti con artrosi TMC bilaterale sono stati operati in successione, partendo del lato con sintomatologia dolorosa più severa, con un intervallo minimo di 6 mesi per consentire il pieno recupero della funzionalità della mano.
I pazienti sono stati ampiamente informati sui rischi chirurgici ed è stato raccolto il consenso informato.
Tutti i pazienti sono stati operati dallo stesso chirurgo.
Lo studio è stato condotto in linea con gli standard etici della Dichiarazione di Helsinki del 1975, rivisti nel 2008.

La protesi Touch®

La protesi è stata ideata traendo ispirazione dalle enartrosi: ha un range di movimento di circa 115° ed è costituita da due articolazioni concentriche, una più piccola tra la testa e l'inserto in polietilene e una più grande tra l'inserto in polietilene e il cotile metallico.
La fissazione avviene inizialmente per effetto press-fit e successivamente per osteointegrazione, poiché il cotile e lo stelo sono rivestiti di titanio poroso e idrossiapatite.
La protesi è modulare e presenta un cotile, uno stelo e una testa-collo. Il cotile impiantato nel trapezio ha due diversi diametri (9 o 10 mm) e due forme (tronco-conica o emisferica). Lo stelo metacarpale ha una sezione trasversale anatomica triangolare in sei misure. Il collo è disponibile in tre diverse misure di lunghezza (6, 8 o 10 mm) con un offset retto o di 15 gradi. La testa ha un rivestimento in polietilene ed è di una sola misura.

Tecnica chirurgica

L'intervento è stato eseguito in anestesia loco-regionale utilizzando tecniche eco-guidate di blocco dei nervi periferici. È stato posizionata una fascia ischemica alla radice dell'arto. Per la profilassi antibiotica sono state usate le cefalosporine di prima generazione in vena pre-operatoriamente come da linee guida.
È stato eseguito un approccio dorsolaterale centrato sull'articolazione trapeziometacarpale passando tra i tendini *extensor pollicis brevis* ed *extensor pollicis longus*. Dopo l'isolamento dell'arteria radiale dorsale e del ramo del nervo radiale, sono state effettuate l'esposizione e la dislocazione della base del metacarpo attraverso un'artrotomia longitudinale. È stata eseguita un'osteotomia di accorciamento della base del primo metacarpo; successivamente il canale midollare è stato preparato ad accogliere lo stelo. Sono stati rimossi gli osteofiti dal trapezio e dal metacarpo ed è stata posizionato il cotile parallelamente alla linea dell'articolazione trapezio-scafoidea sulla superficie del trapezio. Dopo le prove di stabilità con la componente protesica di prova, sono state impiantate le componenti protesiche definitive. La sutura della capsula articolare e della cute è stata eseguita senza emodrenaggio.
La ferita è stata coperta con una medicazione semplice ed è stato eseguito un bendaggio della mano con primo dito incluso.

Trattamento post-operatorio

Tutti i pazienti sono stati sottoposti a disinfezione della ferita chirurgica, cambio della medicazione e rimozione del bendaggio il settimo giorno post-operatorio. I punti di sutura solo stati rimossi in quattordicesima giornata post-op. La chinesi attiva del pollice è stata consentita a una settimana dall'intervento.

Valutazioni cliniche e radiografiche

Tutte le valutazioni sono state eseguite prima dell'intervento, a 1, 3, 6 e 12 mesi post-operatori e alla fine del follow-up. Uno sperimentatore indipendente ha eseguito le valutazioni cliniche e radiologiche per evitare bias.
Per tutti i pazienti sono state raccolte le seguenti valutazioni cliniche: il dolore utilizzando il *Visual Analogic Score* (VAS), il grado di disfunzione della mano con il *Quick-Disability of the Arm, Shoulder, and Hand Score* (Quick-DASH), l'articolarità del pollice con il test di Kapandji e la forza di presa con un dinamometro nei test *Hand Grip, Key Pinch* e *Tip Pinch*, nonché il grado di soddisfazione del paziente (espresso con un punteggio da 0 a 10).
La valutazione radiologica consisteva in radiografie standardizzate della mano in proiezione laterale e anteroposteriore per valutare l'eventuale presenza di zone di radiotrasparenza, migrazione delle componenti e mobilizzazione dell'impianto.

Analisi statistica

I dati raccolti durante il follow-up sono stati confrontati con quelli pre-operatori per ogni intervallo di osservazione. I dati sono stati presentati come media e deviazione standard (SD). È stato utilizzato Il test U di Mann-Whitney per confrontare i dati continui e il test Chi-quadro per quelli categorici di due gruppi. I valori P inferiori a 0,05 sono stati considerati statisticamente significativi.

Risultati

Pazienti

Durante il periodo preso in analisi, sono stati arruolati 93 pazienti (24 uomini e 69 donne) che soddisfacevano i criteri di inclusione: sono state impiantate 97 protesi tra-

Tabella I. Dai demografici della popolazione dello studio.

Dati	Pazienti
Totale dei pazienti	93
Età, media ± SD, (range), anni	69,42 ± 9,91 (52-83)
Sesso, n (%)	
• Uomini	24 (25,81)
• Donne	69 (74,19)
Numero	97
Lato, n (%)	
• Dominante	55 (56,70)
• Non-dominante	42 (43,30)
Stadio sec. Eaton-Littler, media ± SD, (range)	2,56 ± 0,49 (2-3)

peziometacarpali con un periodo medio di follow-up di 2,54 ± 0,40 anni (range 2,0-3,17 anni). Quattro pazienti sono stati sottoposti all'intervento bilateralmente. Un paziente è stato escluso dallo studio a causa di una frattura intraoperatoria del trapezio.
I dati demografici dei pazienti sono stati riassunti nella Tabella I.

Valutazioni cliniche

Dolore, funzionalità della mano e soddisfazione dei pazienti
Per quanto riguarda il sollievo dal dolore e il recupero della funzione della mano, quantificati dal *Visual Analogic Score* e dal *Quick-Disability of the Arm, Shoulder, and Hand Score*, i pazienti hanno dimostrato un miglioramento significativo rispetto ai valori pre-operatori ($p < 0,05$) già a 1 mese di follow-up. Il valore medio della VAS pre-operatoria era di 7,05 ± 1,35, mentre a 6 mesi di follow-up era ⩽ 2 nel 95% dei pazienti, raggiungendo 0,79 ± 0,80 alla fine del follow-up. Il punteggio DASH aveva un valore medio pre-operatorio di 50,82 ± 9,91, ma a 6 mesi il punteggio era < 35 in oltre il 95% dei pazienti ed è sceso a 14,55 ± 7,66 alla fine dello studio.
Tutti i pazienti hanno dimostrato un alto tasso di soddisfazione alla fine del follow-up, con un punteggio medio di 9,20/10 (SD 0,73; range 7-10). Tutti i pazienti sono tornati alle loro attività quotidiane senza alcuna limitazione.

ROM e forza della mano
I pazienti hanno mostrato un miglioramento significativo ($p < 0,05$) nei valori medi post-operatori del test di Kapandji e di tutti i test di forza rispetto a quelli pre-operatori.
Il test di Kapandji ha mostrato un miglioramento significativo a 1 mese. A 3 mesi il punteggio è stato ⩾ 8 in più del 90% dei pazienti. L'*Hand Grip test*, il *Key Pinch* e il *Tip Pinch* hanno dato ottimi risultati a 3 mesi. Al termine del follow-up, l'*Hand Grip* ha mostrato un guadagno di forza rispetto ai valori pre-operatori del 67,35%, il *Key Pinch* del 70,00% e il *Tip Pinch* del 141,24%.

Valutazione radiologica
Due anni dopo l'intervento, i controlli radiografici non hanno rivelato alcuna mobilizzazione o affondamento delle componenti protesiche e nessuna evidenza di ossificazione eterotopica e/o eventuali fratture. Abbiamo invece riscontrato la presenza di sottili linee di radiolucenza localizzate sul cotile in 5 casi (5,15%) e sullo stelo in 3 (3,09%), tutti classificabili come stadio 1 secondo il punteggio proposto da Lussiez et al. [12] (Fig. 1). Non è stata trovata alcuna correlazione clinica con questi risultati radiologici. Nei restanti pazienti i controlli radiografici hanno mostrato una buona osteointegrazione degli impianti protesici.

Complicanze

Figura 1. Radiografia di una protesi a 2 anni di follow-up con segni di radiolucenza di stadio 1 secondo Lussiez.

Durante il follow-up, abbiamo osservato: 8 casi (8,25%) di tenosinovite di De Quervain, 6 dei quali si sono risolti con il trattamento medico (terapia fisica o iniezione di corticosteroidi locali) e 2 con il trattamento chirurgico; 6 casi (6,19%) di ipoestesia transitoria del pollice; 1 frattura multiframmentaria intraoperatoria del trapezio, che ha richiesto la conversione dell'intervento in trapeziectomia e artroplastica.
Non sono state riscontrate altre complicazioni maggiori, come dislocazione, allentamento della protesi, infezione o sindrome da dolore regionale complesso, né complicazioni minori durante il follow-up. Non è stato necessario alcun intervento di revisione e la sopravvivenza dell'impianto è stata del 100% all'ultimo follow-up.

Discussione

Negli ultimi anni sono state sviluppate numerose tecniche chirurgiche per il trattamento della rizoartrosi resistente alla terapia conservativa [13]. A oggi non esistono evidenze scientifiche che rendano un trattamento preferibile a un altro [14].
Negli studi più recenti, la trapeziectomia associata ad artroplastica di interposizione o sospensione è considerata il gold standard [15], ma gli studi sulle protesi trapezio-metacarpali sono caratterizzati da risultati incoraggianti [16,17].
In effetti, secondo numerosi studi [6,18,19], i pazienti sottoposti a protesi sembrano avere un recupero di forza e ROM del I raggio molto più rapido di quelli sottoposti ad artroplastica, con l'ulteriore vantaggio di una più rapida scomparsa del dolore. Infatti, le artroplastiche hanno un protocollo post-operatorio che prevede una prolungata immobilizzazione, riabilitazione e somministrazione di antidolorifici durante il post-operatorio, con un tardivo rientro al lavoro, rispetto ai pazienti trattati di protesi.
Dalla prima protesi TMC, sviluppata nel 1973 dal Dr. J.Y. de la Caffinière, sono apparsi sul mercato diversi modelli di protesi, cementate e non cementate, con singola o doppia mobilità [8].
Il presente studio descrive la nostra esperienza di due anni sull'impianto di protesi trapezio metacarpali Touch ®. Si tratta di protesi di nuova generazione, a doppia mobilità, con interfaccia metallo-polietilene non cementate.
La maggior parte della popolazione esaminata ha mostrato un rapido recupero post-operatorio con tempistiche sovrapponibili alla letteratura più recente [12]. Come dimostrano i valori riscontrati al test di Kapandjii e VAS, si può notare come in poche settimane i pazienti abbiano raggiunto livelli soddisfacenti per quanto riguarda l'articolarità e il dolore. Inoltre, i risultati osservati nel Quick-DASH e con i dinamometri di Jamar hanno rivelato la scomparsa di dolore e di limitazioni significative nelle attività di vita quotidiana.
Dagli studi presenti in letteratura risulta che le complicanze più comuni sono la sindrome di De Quervain (10-17%) e la tendinopatia del flessore radiale del carpo, pollice a scatto, lussazioni dell'impianto (0,5-4,5%) [19,20], mobilizzazione del trapezio, parestesia dorsale del pollice e le infezioni profonde [21].
Come dimostrato da Tchurukdichian et al. [21], l'introduzione della doppia mobilità ha ridotto drasticamente il rischio di lussazione e, di conseguenza, il fallimento dell'impianto. In effetti, Bricout et al. [22] ha riportato un tasso di sopravvivenza della protesi a doppia mobilità Maia del 91% a 62 mesi. Inoltre, il design a doppia mobilità mostra ulteriori vantaggi, come un più ampio ROM del pollice e un ridotto rischio di impingement tra la coppa e il collo della protesi [12,23].
La mobilizzazione del trapezio rappresenta la causa più importante di fallimento dell'impianto [12]. Inoltre, Whang et al. [24] hanno osservato i principali fattori di rischio di fallimento della protesi e di conseguenza di revisione chirurgica, come la presenza pre-operatoria di deformità del pollice, la scadente qualità ossea del trapezio rilevata intraoperatoriamente e l'errato posizionamento della coppa all'interno del trapezio.
Il nostro studio non mostra alcun caso di lussazione, mobilizzazione, usura o frattura occorse nel post-operatorio, dimostrando una sopravvivenza dell'impianto del 100% durante il follow-up.
Goubau et al. [25] sostengono che la complicanza più comune risulta l'insorgenza dalla sindrome di DeQuervain, probabilmente come conseguenza dell'aumento della lunghezza del pollice in seguito all'impianto protesico. Il nostro studio conferma questo aspetto; infatti, abbiamo osservato l'insorgenza della sindrome di DeQuervain nell'8,25% dei pazienti operati. In questi casi, è stato prima tentato un trattamento conservativo: riposo, tutore e, se necessario, infiltazione locale di corticosteroidi.
In 2 casi, i pazienti non hanno risposto al trattamento conservativo, per cui sono stati sottoposti a intervento chirurgico di tenolisi di EBP e ABLP.
È importante anche valutare le possibili complicanze intraoperatorie. Dremstrup et al. hanno identificato l'impianto della coppa all'interno del trapezio come una delle fasi chirurgiche più critiche, avendo osservato che il 4,5% di fratture intraoperatorie del trapezio [26]. In tal caso, suggeriscono diverse procedure possibili: riduzione e sintesi con viti, immobilizzazione con tutore, cementazione o conversione in trapeziectomia.
Nel corso del presente studio, questo tipo di complicanza si è verificata solo una volta, in un paziente con importante degenerazione artrosica del trapezio. In quel caso, abbiamo optato per una trapeziectomia con artroplastica di tenosospensione.
Infine, quando risulta necessario un intervento di revisione dell'impianto, la trapeziectomia rappresenta un'opzione di salvataggio, mentre non si può eseguire una protesi trapezio

Tabella II. Tabella riassuntiva di tutti i dati clinici raccolti, espressi come media e deviazione standard. I valori in grassetto sono statisticamente significativi rispetto ai dati pre-operatori.

	Mesi di follow-up					
	Pre-op	**1 m**	**3 m**	**6 m**	**12 m**	**Fine follow-up**
VAS	6,9 ± 1,31	1,5 ± 1,07	0,88 ± 0,96	0,82 ± 0,95	0,79 ± 0,96	0,77 ± 0,80
DASH	52,17 ± 9,36	33,75 ± 10,26	22,35 ± 12,82	15,42 ± 11,00	13,48 ± 7,86	13,17 ± 7,46
Kapandji	7,93 ± 1,33	8,97 ± 0,83	9,53 ± 0,63	9,54 ± 0,60	9,57 ± 0,58	9,58 ± 0,55
***Hand Grip* (kg)**	19,42 ± 6,69	20,80 ± 7,14	24,69 ± 8,33	30,25 ± 7,92	32,02 ± 8,45	32,5 ± 7,19
***Key Pinch* (kg)**	3,90 ± 1,10	3,79 ± 1,02	5,79 ± 0,81	6,06 ± 0,74	6,52 ± 0,79	6,63 ± 0,68
***Tip Pinch* (kg)**	1,77 ± 1,01	1,64 ± 0,78	2,93 ± 0,76	3,80 ± 0,84	4,22 ± 0,65	4,27 ± 0,61

metacarpale in caso di fallimento di un'artroplastica [16].
Gli studi più recenti tengono in grande considerazione i cambiamenti radiografici riscontrati durante il follow-up.
Nel nostro studio abbiamo riscontrato linee radiolucenti intorno alla coppa nell'8,1% della popolazione e intorno allo stelo nel 4,8% dei pazienti. Tuttavia, i nostri risultati potrebbero essere sottostimati a causa della brevità del follow-up, il che spiegherebbe perché i dati da noi raccolti presentano valori inferiori a quelli descritti in letteratura (dal 13 al 53%) [12,22].
Come descritto in Lussiez [12], in alcuni casi l'evidenza di linee radiolucenti anticipa la successiva mobilizzazione della coppa e la necessità di revisione dell'impianto, mentre le linee radiolucenti dello stelo non sono associate a un rischio di peggioramento clinico. Tuttavia, noi non abbiamo osservato mobilizzazioni durante i controlli radiografici.

Conclusioni

Sebbene i risultati ottenuti nel nostro studio siano promettenti, 2 anni di follow-up risultano insufficienti per trarre conclusioni certe sulle complicanze tardive e sulla durata della longevità delle componenti protesiche.
Tutti i pazienti hanno ottenuto un rapido recupero della forza, della ROM e una rapida risoluzione del dolore, potendo riprendere le normali attività della vita quotidiana dopo l'intervento.
Non abbiamo osservato complicanze maggiori, come mobilizzazione delle componenti protesiche e infezioni profonde, bensì abbiamo registrato un tasso di sopravvivenza dell'impianto del 100%. Solo in pochi casi si sono verificate complicanze minori, facilmente trattabili.
I limiti del nostro studio sono la brevità del follow-up e la necessità di aumentare la casistica. Sono necessari ulteriori studi per valutare i risultati a lungo termine.

Bibliografia

1 Teunissen JS, Wouters RM, Bierma-Zeintra SMA, et al. The prevalence, incidence, and progression of radiographic thumb base osteoarthritis in a population-based cohort: the Rotterdam Study. Osteoarthritis Cartilage 2022;30:578-585. http://doi.org/10.1016/j.joca.2022.01.003

2 Tchurukdichian A, Gerenton B, Moris V, et al. Outcomes of Double-Mobility Prosthesis in Trapeziometacarpal Joint Arthritis With a Minimal 3 Years of Follow-Up: An Advantage for Implant Stability. Hand (NY) 2021;16:368-374. http://doi.org/10.1177/1558944719855690

3 Badoino C, Panciera P, Tognon S, et al. Reduction arthroplasty for surgical treatment of thumb carpometacarpal joint arthritis in 419 patients: results up to 9-year follow-up in a multicentric study. Minerva Orthop 2022;73:253-258. http://doi.org/10.23736/S2784-8469.21.04120-1

4 Benigno T, Fissore F, Mijno E, et al. The evolution of biological arthroplasties in the treatment of basal thumb osteoarthritis. Minerva Orthop 2022;73:259-260. http://doi.org/10.23736/S2784-8469.21.04112-2

5 Jager T, Barbary S, Dap F, et al. [Evaluation of postoperative pain and early functional results in the treatment of carpometacarpal joint arthritis. Comparative prospective study of trapeziectomy vs MAIA(®) prosthesis in 74 female patients]. Chir Main 2013;32:55-62. http://doi.org/10.1016/j.main.2013.02.004

6 Ulrich-Vinther M, Puggaard H, Lange B. Prospective 1-year follow-up study comparing joint prosthesis with tendon interposition arthroplasty in treatment of trapeziometacarpal osteoarthritis. J Hand Surg 2008;33:1369-1377. http://doi.org/10.1016/j.jhsa.2008.04.028

7 Yuan F, Aliu O, Chung KC, et al. Evidence-Based Practice in the Surgical Treatment of Thumb Carpometacarpal Joint Arthritis. J Hand Surg 2017;42:104-112.e1. http://doi.org/10.1016/j.jhsa.2016.11.029

8 de la Caffinière JY. Prothese totale trapezo-metacarpienne. Rev Chir Orthopédique 1973;59:299-308.

9 Zhang Y, Niu J, Kelly-Hayes M, et al. Prevalence of symptomatic hand osteoarthritis and its impact on functional status

among the elderly: The Framingham Study. Am J Epidemiol 2002;156:1021-1027. http://doi.org/10.1093/aje/kwf141

10 Baker RHJ, Al-Shukri J, Davis TRC. Evidence-Based Medicine: Thumb Basal Joint Arthritis. Plast Reconstr Surg 2017;139:256e-266e. http://doi.org/10.1097/PRS.0000000000002858

11 Eaton RG, Lane LB, Littler JW, et al. Ligament reconstruction for the painful thumb carpometacarpal joint: A long-term assessment. J Hand Surg 1984;9:692-699. http://doi.org/10.1016/S0363-5023(84)80015-5

12 Lussiez B, Falaise C, Ledoux P. Dual mobility trapeziometacarpal prosthesis: a prospective study of 107 cases with a follow-up of more than 3 years. J Hand Surg Eur Vol 2021;46:961-967. http://doi.org/10.1177/17531934211024500

13 Eltorai AEM, Han A. Current trends in the management of trapeziometacarpal arthritis. Orthop Rev 2017;9:7195. http://doi.org/10.4081/or.2017.7195

14 Vermeulen GM, Brink SM, Slijper H, et al. Trapeziometacarpal arthrodesis or trapeziectomy with ligament reconstruction in primary trapeziometacarpal osteoarthritis: a randomized controlled trial. J Bone Joint Surg Am 2014;96:726-733. http://doi.org/10.2106/JBJS.L.01344

15 Raven EEJ, Kerkhoffs GMMJ, Rutten S, et al. Long term results of surgical intervention for osteoarthritis of the trapeziometacarpal joint. Int Orthop 2007;31:547-554. http://doi.org/10.1007/s00264-006-0217-5

16 Gómez-Garrido D, Triviño-Mayoral V, Delgado-Alcala V, et al. Five year long term result of total joint arthroplasties in the treatment of trapeziometacarpal osteoarthritis. Acta Bio Medica Atenei Parm 2019;90:451-456. http://doi.org/10.23750/abm.v90i4.8131

17 Guzzini M, Arioli L, Rugiero C, et al. Trapezio-metacarpal joint prostheses in the treatment of the first carpo-metacarpal joint osteoarthritis. Minerva Orthop 2022;73:271-277. http://doi.org/10.23736/S2784-8469.21.04114-X

18 Guzzini M, Perugia D, Proietti L, et al. Suspension arthroplasty versus interposition arthroplasty in the treatment of trapeziometacarpal osteoarthritis: a clinical and magnetic resonance imaging study. Int Orthop 2019;43:647-651. http://doi.org/10.1007/s00264-019-04292-3

19 Lanzetta M, Foucher G. A comparison of different surgical techniques in treating degenerative arthrosis of the carpometacarpal joint of the thumb: A retrospective study of 98 cases. J Hand Surg Br Eur Vol 1995;20:105-110. http://doi.org/10.1016/S0266-7681(05)80027-0

20 Semere A, Vuillerme N, Corcella D, et al. Results with the Roseland(®) HAC trapeziometacarpal prosthesis after more than 10 years. Chir Main 2015;34:59-66. http://doi.org/10.1016/j.main.2015.01.004

21 Tchurukdichian A, Gerenton B, Moris V, et al. Outcomes of Double-Mobility Prosthesis in Trapeziometacarpal Joint Arthritis With a Minimal 3 Years of Follow-Up: An Advantage for Implant Stability. Hand (NY) 2021;16:368-374. http://doi.org/10.1177/1558944719855690

22 Bricout M, Rezzouk J. Complications and failures of the trapeziometacarpal Maia® prosthesis: A series of 156 cases. Hand Surg Rehabil 2016;35:190-198. http://doi.org/10.1016/j.hansur.2016.02.005

23 Brauns A, Caekebeke P, Duerinckx J. The effect of cup orientation on stability of trapeziometacarpal total joint arthroplasty: a biomechanical cadaver study. J Hand Surg Eur Vol 2019;44:708-713. http://doi.org/10.1177/1753193419851775

24 Huang K, Hollevoet N, Giddins G. Thumb carpometacarpal joint total arthroplasty: a systematic review. J Hand Surg Eur Vol 2015;40:338-350. http://doi.org/10.1177/1753193414563243

25 Goubau JF, Goubau L, Goorens CK, et al. De Quervain Tenosynovitis Following Trapeziometacarpal Ball-and-Socket Joint Replacement. J Wrist Surg 2015;4:35-42. http://doi.org/10.1055/s-0034-1398487

26 Dremstrup L, Thillemann JK, Kirkeby L, et al. Two-year results of the Moovis trapeziometacarpal joint arthroplasty with focus on early complications. J Hand Surg Eur Vol 2021;46:131-140. http://doi.org/10.1177/1753193420921307

ARTICOLO ORIGINALE

Rivista Italiana di CHIRURGIA della MANO
2023;60:55-58
https://doi.org/10.53239/2784-9651-2023-8

Riparazione dei tendini flessori oltre 3 mesi dal trauma: risultati clinici in una serie di casi

Flexor tendon rapair after 3 months from trauma: clinical outcome in a series of cases

Arturo Sebastiano Nozzolillo, Alessandro Crosio, Sara Dimartino, Simona Odella, Pierluigi Tos
Centro Specialistico Ortopedico Traumatologico Gaetano Pini-CTO Milano

Riassunto
La tenorrafia dei tendini flessori profondi della mano in zona 1 e zona 2 e la reinserzione in seguito a lesione da avulsione andrebbe eseguita immediatamente dopo il trauma al fine di ottenere risultati funzionali ottimali. Il presente studio riporta l'outcome di 4 pazienti per i quali il trattamento chirurgico è stato eseguito oltre i tre mesi dall'evento traumatico.

Parole chiave: lesione tendini flessori, tenorrafia tardiva

Summary
Primary repair of flexor tendons of the hand in zone 1 and zone 2 should be performed immediately after the injury in order to obtain optimal functional results. The present study reports outcome of 4 patients surgically treated more than three months after the traumatic event.

Key words: *flexor tendon lesion, delayed primary repair*

Corrispondenza:
Arturo Nozzolillo
arturosnozzolillo@gmail.com

Conflitto di interessi
Gli Autori dichiarano di non avere alcun conflitto di interesse con l'argomento trattato nell'articolo.

Come citare questo articolo: Crosio A, Nozzolillo AS, Dimartino S, et al. Riparazione dei tendini flessori oltre 3 mesi dal trauma: risultati clinici in una serie di casi. Rivista Italiana di Chirurgia della Mano 2023;60:55-58. https://doi.org/10.53239/2784-9651-2023-8

© Copyright by Pacini Editore Srl

OPEN ACCESS

L'articolo è OPEN ACCESS e divulgato sulla base della licenza CCBY-NC-ND (Creative Commons Attribuzione – Non commerciale – Non opere derivate 4.0 Internazionale). L'articolo può essere usato indicando la menzione di paternità adeguata e la licenza; solo a scopi non commerciali; solo in originale. Per ulteriori informazioni: https://creativecommons.org/licenses/by-nc-nd/4.0/deed.it

Introduzione

Lesioni traumatiche dei tendini flessori della mano rappresentano eventi che frequentemente giungono all'attenzione del chirurgo della mano. L'incidenza di tali lesioni si attesta attorno al 4.83 casi su 100.000 persone ogni anno [1]. Nonostante i significativi progressi nella conoscenza della fisiopatologia delle lesioni tendinee, il miglioramento delle tecniche chirurgiche a nostra disposizione e lo sviluppo di protocolli riabilitativi mirati, tali lesioni rappresentano tuttora condizioni dalla complessa gestione ortopedica e gravate da risultati funzionali spesso subottimali. Il meccanismo traumatico, l'età del paziente e le sue comorbidità, la presenza di lesioni ossee o nervose associate, l'entità del danno dei tessuti molli e l'esperienza del chirurgo rappresentano i principali fattori correlati all'insorgenza di complicanze post-operatorie [2].

Non sono presenti in letteratura evidenze certe riguardo il *timing* ideale per eseguire la riparazione tendinea. In passato si sottolineava l'importanza di effettuare

la riparazione il prima possibile, in quanto si riteneva che trattamenti ritardati anche di 24-72 ore dall'evento traumatico correlassero con outcome funzionali poco soddisfacenti. Studi più recenti hanno però confutato tale stringente vincolo temporale, dimostrando buoni risultati clinici anche in caso di trattamenti eseguiti entro 7 giorni dall'evento traumatico [3,4].
Secondo alcuni esperti un ragionevole limite temporale andrebbe invece dalle 5 alle 6 settimane, considerando i risultati ottenuti su una serie di casi [5,6].
Lo scopo del presente studio è quello di indagare i risultati clinici di riparazioni tendinee oltre tale arco temporale.

Materiali e metodi

Gli Autori hanno condotto una valutazione retrospettiva dell'outcome funzionale di pazienti sottoposti a tenorrafia del flessore profondo e reinserzione del flessore profondo della mano.
Sono stati inclusi soltanto pazienti affetti da lesioni tendinee in zona 1 e 2 secondo Verdan e da *Jersey finger* tipo 1 trattati oltre i tre mesi dal trauma tra il marzo 2021 e il marzo 2022.

Tecnica chirurgica

Chirurghi con esperienza di livello 3 e 4 secondo i criteri di Tang e Giddins hanno effettuato la procedura chirurgica [7]. Il trattamento è stato eseguito in anestesia plessica ascellare. È stata effettuata una accurata esplorazione della lesione e la sutura diretta secondo tecnica *M-Tang 6 strands* e sutura epitendinea secondo Silfervskjod [8]. In merito al paziente con *Jersey finger* di tipo 1 è stato effettuata la reinserzione mediante *pull-out*.
Quando necessario a causa della retrazione del moncone tendineo prossimale è stata eseguita una seconda incisione al palmo distale.
Le pulegge A2 sono state sempre preservate, è stato invece eseguito un *venting* delle A4 quando ritenuto necessario per lo scorrimento tendineo.
Al fine di prevenire un eccessivo grado di flessione delle articolazioni interfalangee, alla tenorrafia diretta sono state affiancate procedure accessorie come la tenolisi, la plastica a Z e l'allungamento frazionato alla giunzione miotendinea.

Protocollo post-operatorio

Al termine della procedura, è stato posizionato uno *splint* dorsale in *intrinsic plus*. A partire dal terzo/quarto giorno post-operatorio, compatibilmente con il livello di dolore del paziente, è stato attivato un programma di mobilizzazione attiva e passiva delle dita in stecca. A cadenza settimanale è stato effettuato un controllo clinico della ferita chirurgica. Lo *splint* è stato utilizzato per 4 settimane; è stato successivamente attivato un protocollo riabilitativo *Early active motion* assistito da fisioterapista.

Per il presente studio, sono stati raccolti i seguenti dati riguardo i pazienti trattati: età, sesso, data del trauma condizionante la lesione tendinea, intervallo di tempo tra lesione e riparazione chirurgica, il dito lesionato ed eventuali lesioni associate, il tempo di follow-up.
In occasione dell'ultimo follow-up, è stato valutato attraverso goniometro il *range of motion* delle articolazioni metacarpo-falangee (MP), dell'interfalangea prossimale (PIP), dell'interfalangea distale (DIP).
È stato quindi calcolato, come descritto dall'*American Society for Surgery of the Hand* (ASSH), il *Total Active Motion* (TAM), inteso come la somma dei gradi di flessione attiva delle MP, PIP e DIP meno i gradi di flessione a partire dalla massima estensione [9].

Risultati

Quattro pazienti hanno soddisfatto i criteri di inclusione; due lesioni del flessore profondo del quinto dito, una lesione del flessore lungo del pollice e un *Jersey finger* di tipo 1 dell'indice. I dati dei casi sono riportati in Tabella I.
Il *delay* tra l'evento traumatico e la procedura chirurgica è risultato tra i 3 e gli 8 mesi (valore medio di 5,5 mesi).
L'età dei pazienti variava tra 30 e i 36 anni (media 33 anni e 9 mesi).
La ferita da taglio (coltello, lamiera, frammenti di vetro, etc.) è apparso il più comune meccanismo traumatico.
Le lesioni associate erano rappresentate da una lesione del nervo collaterale ulnare del quinto dito in una caso e una frattura della testa della falange intermedia al quarto dito in un altro caso.
La durata media del follow-up è stata di circa 6 mesi, variando da un minimo di 3 mesi a un massimo di 11 mesi. Il valore medio del TAM ottenuto è stato di 193° (range 135°-235°) (Tab. II).
Abbiamo riscontrato un *extension lag* per la DIP pari a 10° in un caso e 20° in un altro.
È stato quindi calcolato il valore percentuale di TAM ottenuto da ciascun paziente rispetto al valore normale (pari a 260° per le dita lunghe e pari a 180° per il pollice). Applicando lo schema della ASSH riguardo le percentuali di TAM (Tab. III), abbiamo ottenuto i seguenti risultati: in 3 pazienti è stato ottenuto un risultato "buono" mentre per un paziente è stato ottenuto un risultato "accettabile" (Tab. II). Non si sono manifestati casi di rottura della tenorrafia né casi di intolleranza ai fili di sutura utilizzati.

Discussione

La pandemia di COVID-19 che ci ha tragicamente coinvolti ha profondamente cambiato il rapporto tra il paziente e le strutture sanitarie. Sia per gli stringenti vincoli di isolamento ai

Tabella I. Diagnosi, procedure chirurgiche effettuate e intervallo trauma-trattamento chirurgico.

Diagnosi/lesione	Sesso	Età	Intervallo trauma-chirurgia	Lesioni associate	Procedure associate	Follow-up
FP V dito	Uomo	36	4 mesi	Nessuna	Allungamento alla giunzione miotendinea	11
FP V dito	Donna	36	7 mesi	Lesione nervo collaterale ulnare	Allungamento alla giunzione miotendinea	8
Jersey finger tipo 1 II dito	Uomo	33	3 mesi	Frattura testa P2 (IV dito)	Tenolisi	3
FLP	Donna	30	8 mesi	Nessuna	Allungamento alla giunzione miotendinea	6

Tabella II. Risultati funzionali e *Total Active Motion* (TAM).

Lesione	MP	PIP	DIP	TAM	
FP V dito	0-90°	10°-100°	10°-50°	220°	77% buono
FP V dito	0-90°	5°-120°	20°-40	225°	77% buono
Jersey finger tipo 1 II dito	0-90°	0-80°	0-10°	180°	69% accettabile
FLP	0-90°	0-45°	/	135°	75% buono

Tabella III. Valtutazione del *Total Active Motion* secondo l'*American Society for Surgery of the Hand* (ASSH)

Eccellente	85-100%
Buono	70-84%
Accettabile	50-69%
Carente	< 50%

quali eravamo sottoposti che per timore del contagio, un numero elevatissimo di pazienti hanno procrastinato cure mediche o si sono sottratti a trattamenti sanitari necessari. Tale evento ha posto il chirurgo ortopedico davanti a sfide terapeutiche quanto mai nuove e complesse, tra cui la gestione tardiva di lesioni tendinee della mano [10,11].

Con il presente studio si sono valutati i risultati funzionali di riparazioni di lesioni dei tendini flessori in zona 1 e 2 e *Jersey finger* di tipo 1 oltre i tre mesi dal trauma.

Vi è sicuramente un limite temporale oltre il quale la riparazione diretta deve necessariamente essere abbandonata a favore di procedure ricostruttive ma, in casi selezionati, la tenorrafia trova spazio anche oltre i tre mesi dall'evento lesivo. Nella nostra esperienza infatti la tenorrafia diretta si è dimostrata un efficace trattamento chirurgico ma è sempre necessario effettuare procedure associate come la tenolisi, l'allungamento frazionato alla giunzione miotendinea o la plastica tendinea a Z. Inoltre, il sistema delle pulegge deve essere integro al momento della procedura chirurgica. È fondamentale informare in modo esaustivo il paziente riguardo le procedure che verranno eseguite, le possibili complicanze, l'iter terapeutico e riabilitativo necessario per le riparazioni tendinee nonché sulle opzioni terapeutiche alternative come la fusione articolare o la tenodesi.

La limitazione funzionale più frequente riguarda la DIP che andrà comunque incontro a una rigidità, specialmente in estensione.

Il risultato peggiore si è ottenuto in seguito alla reinserzione del flessore profondo (*Jersey finger*), dato comparabile con le più vaste casistiche relative al trattamento di questa patologia. Nel nostro lavoro comunque il paziente affetto da questa patologia è quello con follow-up minore.

È opportuno che il paziente venga trattato presso centri specializzati di Chirurgia della Mano e che tali procedure siano eseguite da chirurghi esperti per evitare riparazioni che portino a eccessiva flessione delle dita, permettere una corretta gestione delle frequenti lesioni associate a carico delle falangi e del fascio vascolo-nervoso e al contempo ridurre l'incidenza di complicanze post-operatorie [12].

Bibliografia

1 Clayton RA, Court-Brown CM. The epidemiology of musculoskeletal tendinous and ligamentous injuries. Injury 2008;39:1338-1344. http://doi.org/10.1016/j.injury.2008.06.021

2 Tang JB. Clinical outcomes associated with flexor tendon repair. Hand Clin 2005;21:199-210. http://doi.org/10.1016/j.hcl.2004.11.005

3 Lalonde DH, Kozin S. Tendon Disorders of the Hand. Plast Reconstr Surg 2011;128:1e-14e. http://doi.org/10.1097/prs.0b013e3182174593

4 Mehling IM, Arsalan-Werner A, Sauerbier M. Evidence-based flexor tendon repair. Clin Plast Surg 2014;41:513-523. http://doi.org/10.1016/j.cps.2014.03.009

5 Lutsky KF, Giang EL, Matzon JL. Flexor tendon injury, repair and rehabilitation. Orthop Clin North Am 2015;46:67-76. http://doi.org/10.1016/j.ocl.2014.09.004

6 Munz G, Poggetti A, Cenci L, et al. Up to five-week delay in primary repair of Zone 2 flexor tendon injuries: outcomes and complications. J Hand Surg Eur Vol 2021;46:818-824. http://doi.org/10.1177/17531934211024435

7 Tang JB, Giddins G. Why and how to report surgeons levels of expertise. J Hand Surg Eur Vol 2016;41:365-366. http://doi.org/10.1177/1753193416641590

8 Wang B, Xie RG, Tang JB. Biomechanical analysis of a modification of Tang method of tendon repair. J Hand Surg Br 2003;28:347-350. http://doi.org/10.1016/s0266-7681(03)00019-6

9 American Society for Surgery of the Hand. The Hand, Examination and Diagnosis. 3rd ed. New York: Churchill Livingstone 1990.

10 Tawfik AM, Silver JM, Katt BM et al. Patient Perceptions of COVID-19 Precautions and Their Effects on Experiences With Hand Surgery. J Hand Surg Glob Online 2021;3:167-171. http://doi.org/10.1016/j.jhsg.2021.04.003

11 Chang J, Wignadasan W, Kontoghiorghe C, et al. Restarting elective orthopaedic services during the COVID-19 pandemic. Bone Jt Open 2020;1:267-271. http://doi.org/10.1302/2046-3758.16.BJO-2020-0057

12 Peck FH, Kennedy SM, Watson JS, et al. An evaluation of the influence of practitioner-led hand clinics on rupture rates following primary tendon repair in the hand. Br J Plast Surg 2004;57:45-49. http://doi.org/10.1016/j.bjps.2003.10.003

Rivista Italiana di Chirurgia della Mano
2023;60:59-63
https://doi.org/10.53239/2784-9651-2023-9



Il lembo osteocondrale di condilo mediale per la ricostruzione delle ossa del carpo: tecnica chirurgica

Medial femoral condyle osteochondral flap for carpal bones reconstruction: surgical technique

Pierfrancesco Pugliese[1], Giulio Borraccino[1], Francesca Toia[1], Alessandro Crosio[2], Pierluigi Tos[2], Adriana Cordova[1]
[1] *UOC Chirurgia Plastica e Ricostruttiva, AUOP Paolo Giaccone, Palermo;*
[2] *UOC Chirurgia della Mano e Microchirurgia Ricostruttiva, ASST Gaetano Pini-CTO, Milano*

Riassunto
Il condilo mediale del femore è un lembo versatile e nella sua variante osteocartilaginea può essere impiegato per la ricostruzione delle ossa carpali in patologie come il morbo di Kiemböck o la necrosi avascolare del polo prossimale dello scafoide. Si descrive la tecnica chirurgica.

Parole chiave: condilo mediale, Kiemböck, necrosi polo prossimale scafoide, lembo osteocondrale

Summary
Medial condyle femur flap is versatile and its "osteochondral version" could be used for carpal bones reconstruction as in Kiemböck disease or in avascular necrosis of the proximal pole of scaphoid. Surgical technique is described.

Key words: *medial condyle, Kiemböck, scaphoid proximal pole necrosis, osteochondral flap*

Corrispondenza
Pierfrancesco Pugliese
pierfrancesco.pugliese@gmail.com

Conflitto di interessi
Gli Autori dichiarano di non avere alcun conflitto di interesse con l'argomento trattato nell'articolo.

Come citare questo articolo: Pugliese P, Borraccino G, Toia F, et al. Il lembo osteocondrale di condilo mediale per la ricostruzione delle ossa del carpo: tecnica chirurgica. Rivista Italiana di Chirurgia della Mano 2023;60:59-63. https://doi.org/10.53239/2784-9651-2023-9

© Copyright by Pacini Editore Srl

OPEN ACCESS

L'articolo è OPEN ACCESS e divulgato sulla base della licenza CCBY-NC-ND (Creative Commons Attribuzione – Non commerciale – Non opere derivate 4.0 Internazionale). L'articolo può essere usato indicando la menzione di paternità adeguata e la licenza; solo a scopi non commerciali; solo in originale. Per ulteriori informazioni: https://creativecommons.org/licenses/by-nc-nd/4.0/deed.it

Introduzione

Il lembo del condilo mediale femorale (MFC) è un lembo versatile le cui indicazioni più frequenti sono rappresentate dal mancato consolidamento delle ossa lunghe, delle ossa carpali [1] nonché in caso di deficit vascolare delle ossa craniofacciali. Il pattern vascolare dell'arteria genicolata discendente offre la possibilità di allestire lembi corticoperiostali, corticospongiosi e osteocondrali, oltre che lembi compositi osteocutaei, osteotendinei o anche semplicemente cutanei.

Gli studi anatomici sulla vascolarizzazione della regione anteriore del condilo e la convessità della componente cartilaginea della troclea femorale [2] hanno permesso l'ideazione di lembi osteocondrali (MFT) che permettono di ricreare la superficie articolare delle ossa carpali per la ricostruzione delle necrosi del polo prossimale dello scafoide e per il morbo di Kiemböck.

Anatomia vascolare

Il lembo MFT condivide lo stesso vaso di origine vascolare del lembo MFC. Entrambi sono riforniti da vasi periostali intimamente aderenti alla faccia mediale della parte distale del femore. Questo pattern di vasi rappresenta la parte terminale dell'arteria genicolata discendente (DGA) che origina dall'arteria femorale superficiale (SFA) allo sbocco del canale di Hunter. A livello dell'inserzione del grande adduttore sul condilo mediale, la DGA si divide in rami periostali longitudinali e trasversali [3]. Il ramo longitudinale viene utilizzato per prelevare il lembo MFC. Il ramo trasversale decorre anteriormente alla regione della troclea mediale irrorando il segmento osteocondrale convesso della componente più prossimale della troclea che viene utilizzato come lembo MFT. La convessità della superficie articolare della troclea mima la superficie prossimale dello scafoide, semilunare e capitato [4].

Isolamento del lembo - Tecnica di dissezione

Il segmento osteocondrale tipicamente prelevato per la ricostruzione dello scafoide e del semilunare è di circa 2 x 1 x 1 cm, con la dimensione più lunga misurata da prossimale a distale. Il segmento viene prelevato dal margine prossimale della convessità cartilaginea trocleare che si articola con la parte mediale della rotula ma non con la tibia. Il lembo è rivestito da cartilagine su una sola superficie permettendo sia per forma che per struttura di articolarsi con la fossa scafoidea o semilunare del radio.

Il segmento osteocondrale viene prelevato in continuità con il ramo periostale trasverso della DGA, la quale viene isolata in direzione prossimale in direzione della sua origine. La lunghezza massima del peduncolo è di circa 13 cm con un calibro arterioso di circa 1,5 mm alla sua origine.

Quando viene utilizzato per piccoli difetti articolari, l'MFT viene solitamente prelevato senza isola cutanea.

L'incisione inizia in corrispondenza dello iato degli adduttori, spostandosi distalmente e anteriormente al punto medio tra il bordo mediale della rotula e il condilo mediale. Questa incisione cutanea continua fino al piano subfasciale mentre il muscolo vasto mediale viene retratto anteriormente. La DGA può quindi essere identificata non appena si espone la parte mediale del femore e può essere isolata fino alla sua origine dall'SFA nel canale [5]. I rami che decorrono anteriormente al vasto mediale e posteriormente alla cute mediale della coscia possono essere legati. I rami cutanei (che includono l'arteria safena) forniscono opzioni per il prelievo cutaneo, se necessario. La legatura e l'elevazione del peduncolo da prossimale a distale facilitano il successivo prelievo osseo. Quando l'isolamento del peduncolo raggiunge la regione dell'inserzione del tendine del grande adduttore, i vasi sono intimamente connessi con il periostio del condilo mediale [6]. Si incontrano tre grandi rami: il ramo trasverso, il ramo longitudinale e l'arteria genicolata superomediale (SGA).

L'SGA scorre in profondità nella fossa poplitea nel solco retrocondiloideo del femore. Nel 10% dei pazienti la DGA può essere assente e la SGA può fungere da peduncolo del lembo, richiedendo dissezione di questo vaso alla sua origine dall'arteria poplitea [7].

Il ramo longitudinale che funge da peduncolo per il lembo MFC e viene legato.

Il ramo trasverso che rappresenta l'asse vascolare del lembo MTF rifornisce densamente il periostio che circonda la troclea sia sul suo aspetto mediale che su quello prossimale. Questo ramo è salvaguardato man mano che la dissezione si avvicina alla troclea, viene seguito al di sotto del periostio (Fig. 1).

La larghezza, la lunghezza e la profondità richieste vengono misurate e il lembo viene quindi prelevato utilizzando una sega o preferibilmente uno strumento a ultrasuoni e osteotomi. La manovra più difficile è il taglio sagittale perché la rotula rimane in posizione anatomica durante il prelievo. L'estensione del ginocchio consente il passaggio di un osteotomo diretto da prossimale a distale per ottenere la resezione sagittale.

Al termine della procedura la capsula articolare e la cute vengono suturate dopo posizionamento di un drenaggio nel piano sottocutaneo.

Planning chirurgico

Template osteocondrale

La pianificazione del segmento da ripristinare deve essere meticolosa ed eseguita nel pre-operatorio studiando gli esami TC del polso.

Il *template* del segmento da riprodurre può essere creato pre-operatoriamente mediante ricostruzione con stampante 3D sulla base degli esami di *imaging* [8] oppure anche intraoperatoriamente in maniera più artigianale utilizzando della cera da osso che viene inserita all'interno del difetto.

Quest'ultima tecnica che potrebbe essere di più difficile

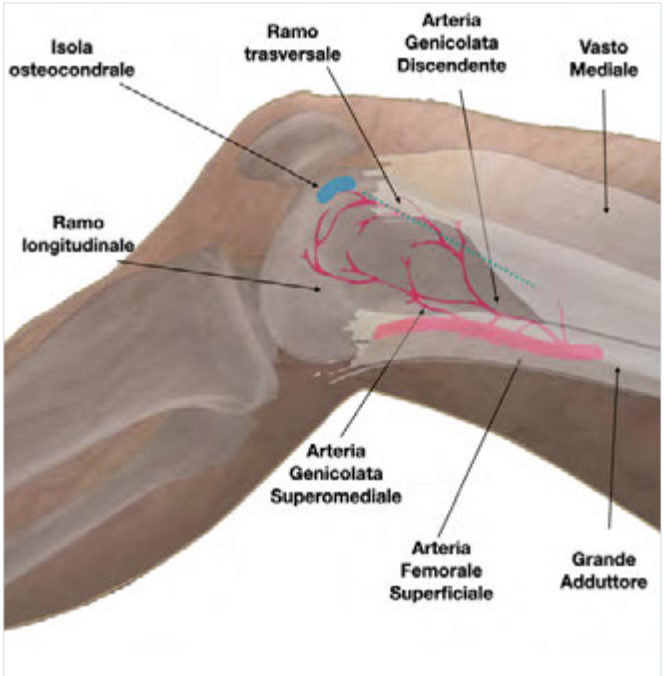

Figura 1. Anatomia vascolare del lembo - incisione cutanea tratteggiata in verde.

realizzazione perché si basa sullo scolpimento manuale della cera, in realtà è più precisa poiché il segmento viene modellato sul difetto solo dopo che è avvenuta la cruentazione dell'osso con asportazione del tessuto osseo malacico. La stampa 3D che è più precisa e riproducibile, si basa sul difetto valutato prima del *debridment*.
In ogni caso il *template* viene poi riportato e lavorato a banco insieme al lembo in modo da crearne una "copia biologica". Questa fase di scolpimento del lembo è preferibile eseguirla prima del distacco del peduncolo per due motivi. Il primo è la riduzione della fase di ischemia del lembo, il secondo è il controllo del sanguinamento del lembo man mano che viene scolpito fino a raggiungere le dimensioni desiderate.

Esposizione del polso

Indipendentemente dal fatto che la procedura MFT venga applicata alla necrosi polo prossimale dello scafoide o a un caso di Kienböck, l'esposizione del polso viene eseguita all'inizio dell'operazione per assicurare che la qualità della superficie articolare del radio sia adeguata per eseguire la ricostruzione carpale. L'esplorazione consente inoltre di determinare le dimensioni del segmento osteocondrale necessarie.
Il polso può essere approcciato un accesso volare o dorsale secondo la preferenza del chirurgo. Non è necessario esporre l'articolazione mediocarpica, ciò mantiene il collegamento dei legamenti interossei con la filiera prossimale. Nei casi di ricostruzione semilunare, l'approccio dorsale fornisce una migliore visualizzazione e facilità di ricostruzione. Generalmente i vasi riceventi sono quelli radiali, in prossimità della tabacchiera anatomica, che possono essere anstomizzati in termino-terminale (con branche dell'arteria radiale) o in termino-laterale (con l'asse principale in regione volare) (Figg. 2, 3).

Orientamento del lembo e *insetting*

Lo scolpimento del lembo, preferibilmente dal ginocchio omolaterale, sia per orientamento delle strutture che per la

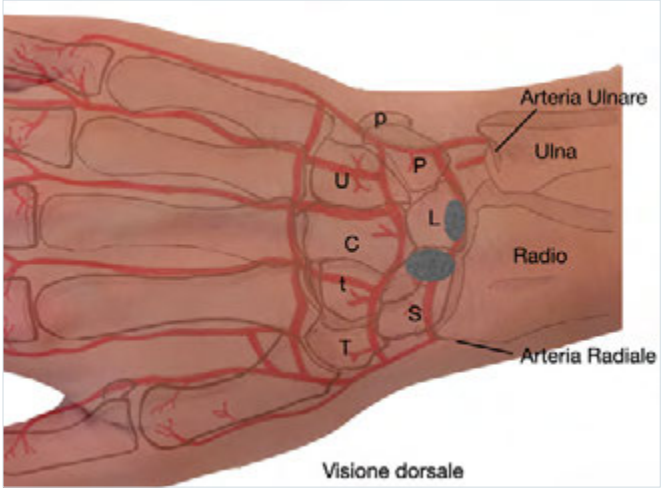

Figura 2. Vascolarizzazione e anatomia ossea della mano - visione dorsale.

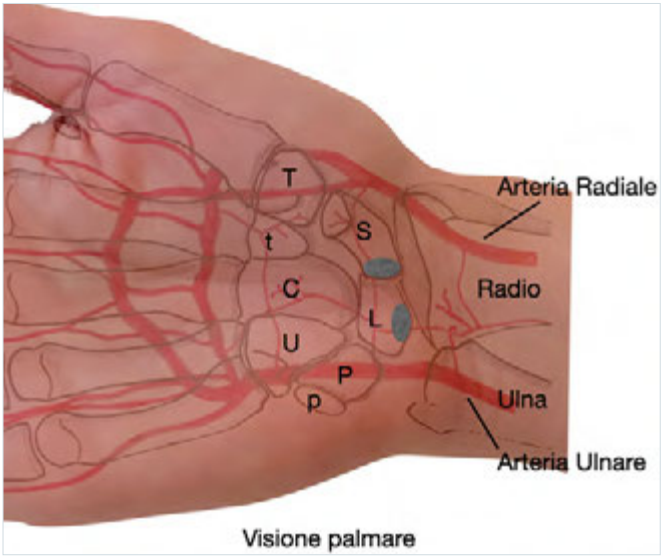

Figura 3. Vascolarizzazione e anatomia ossea della mano - visione volare.

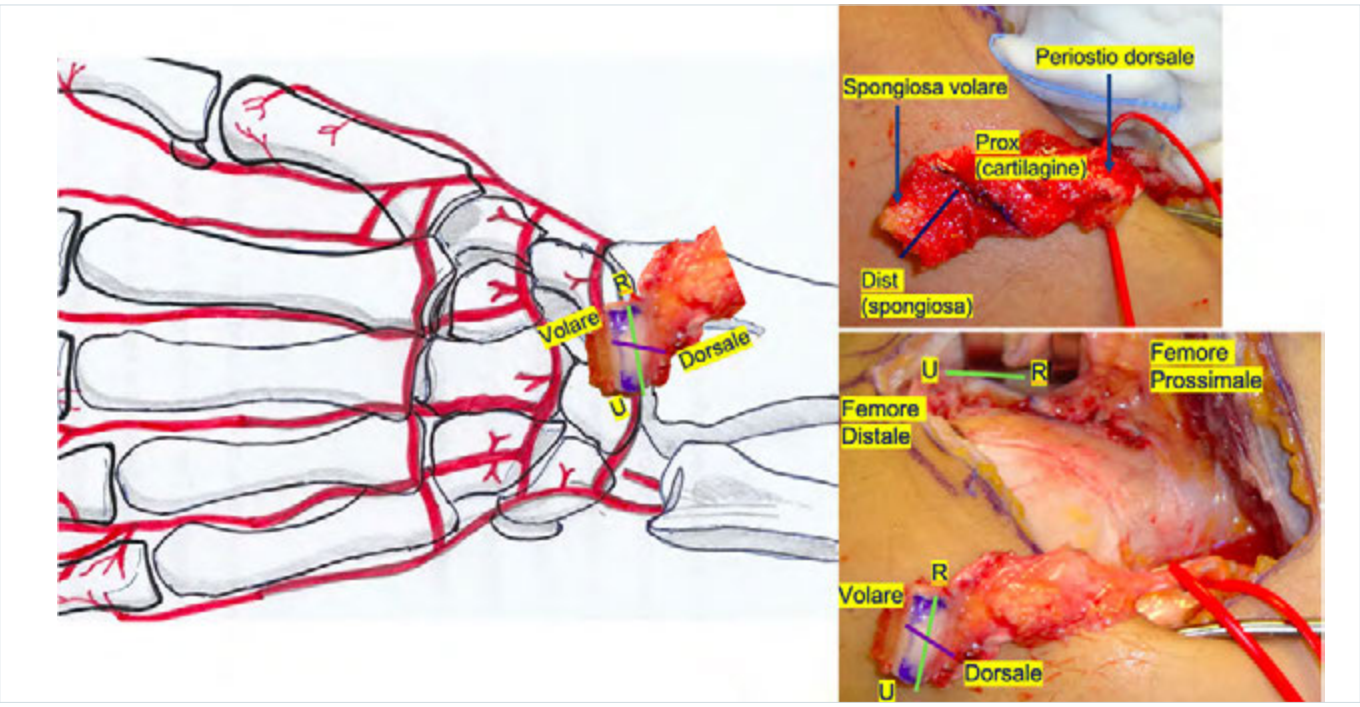

Figura 4. Orientamento del lembo e insetting: orientamento del segmento osteocondrale a livello del carpo in visione dorsale; orientamento del lembo a livello del sito donatore - visione cartilaginea; orientamento del lembo a livello del sito donatore - visione midollare (spongiosa).

futura deambulazione con eventuale ausilio di bastoni canadesi, deve avvenire secondo la posizione che lo stesso andrà a occupare nello spazio creato a livello del carpo seguendo determinati criteri.
La distanza prossimo-distale a livello della troclea diventerà la distanza radio-ulnare, ovvero la parte prossimale della troclea andrà radialmente mentre quella distale ulnarmente. La dimensione anteroposteriore equivarrà a quella prossimodistale a livello del polso, dove la parte cartilaginea andrà a essere posizionata prossimalmente a contatto con la superficie articolare del radio mentre quella spongiosa distalmente a contatto con il difetto dell'osso carpale.
La distanza mediolaterale del lembo in sede femorale, diventerà quella volo-dorsale a livello del polso: il periostio della regione mediale del femore che contiene i vasi verrà posizionato dorsalmente mentre la parte di spongiosa laterale del piccolo segmento osteocondrale sbucherà a livello della superficie volare [9] (Fig. 4).

Osteosintesi e preparazione della fissazione del carpo/lembo
Il lembo MFT fornisce una singola superficie portante cartilaginea convessa che funge da curvatura prossimale dello scafoide o del semilunare appena ricostruito. Il segmento si articolerà con la fossa semilunare del radio (nel caso di m.bo di Kiemböck) oppure con la superficie laterale del semilunare oltre che con la faccetta articolare radiale (nel caso di necrosi del polo prossimale dello scafoide). Le superfici articolari radiali devono essere idonee a garantire una ricostruzione funzionale.
L'osso carpale ricevente deve essere bonificato prima dell'*insetting* del lembo. Questo può avvenire dorsalmente o volarmente in base all'approccio al carpo che è stato scelto. Questa resezione consente nel caso dello scafoide di convertire la pseudoartrosi del polo prossimale in un'osteosintesi a livello dell'istmo [10]. In caso di m.bo di Kiemböck il semilunare viene resecato subtotalmente per creare una superficie regolare a livello della sede della necrosi avascolare. Un alloggiamento di maggiori dimensioni permette di inserire un lembo più grande, cosa che garantisce oltre a una maggiore vascolarizzazione del segmento stesso (per minor impoverimento durante lo scolpimento) anche una maggiore quantità di tessuto dove inserire e ancorare i mezzi di sintesi ossei [9].
La sintesi ossea può avvenire con viti cannulate partendo dalla superficie cartilaginea del lembo [5]. Nel caso dell'inserimento di una vite a livello dello scafoide, questa è spesso diretta con un orientamento più longitudinale rispetto al posizionamento convenzionale usato nelle fratture per ottenere una buona interfaccia con il frammento osseo del polo distale ed evitare il percorso della fissazione della vite utilizzata in un eventuale intervento precedente [9].

In alternativa possono essere impiegati fili di Kirschner con tecnica *in-out* partendo dal focolaio di frattura, inserendo gli stessi prima dell'*insetting* del lembo. Un'ulteriore alternativa è data dall'utilizzo delle mini placche. Occasionalmente una componente del lembo può creare *impingment* contro la stiloide radiale o il capitato rendendo così necessarie limature o fresature, facendo attenzione a non danneggiare eccessivamente la cartilagine.
Dopo il tempo microchirurgico si verifica la corretta perfusione del lembo e si chiude la capsula articolare riapprossimando anche i legamenti radiocarpali avendo cura di non strozzare il peduncolo. Quando presente l'isola cutanea può essere utilizzata per il monitoraggio clinico del lembo. Si consiglia di inserire un piccolo drenaggio laminare in prossimità dell'anastomosi per scongiurare eventuali compressioni ab extrinseco.

Trattamento post-operatorio

Il polso viene immobilizzato con un tutore o una valva gessata in posizione neutra, inizialmente può essere lunga con dita libere. Dopo le prime 6 settimane si può posizionare una valva corta fino alla sintesi della frattura all'incirca tra 12 e 16 settimane, monitorando la guarigione ossea mediante TC [5]. L'impiego di metodiche come la magnetoterapia per favorire la calcificazione non è da escludere vista la patologia di base di questi pazienti.
In relazione al sito donatore non è richiesta alcuna immobilizzazione. Ai pazienti è consentito deambulare immediatamente dopo l'intervento chirurgico. È comunque possibile che il paziente lamenti disagio durante il carico del peso sull'arto, che normalmente si risolve in un periodo compreso tra 2 e 4 mesi.

Bibliografia

1 Aibinder WR, Wagner ER, Bishop AT, et al. Bone grafting for scaphoid nonunions: is free vascularized bone grafting superior for scaphoid nonunion? Hand (NY) 2019;14:217-222. https://doi.org/10.1177/1558944717736397

2 Hugon S, Koninckx A, Barbier O. Vascularized osteochondral graft from the medial femoral trochlea: anatomical study and clinical perspectives. Surg Radiol Anat 2010;32:817-825. https://doi.org/10.1007/s00276-010-0629-1

3 Rysz M, Grabczan W, Mazurek MJ, et al. Vasculature of a medial femoral condyle free flap in intact and osteotomized flaps. Plast Reconstr Surg 2017;139:992-997. https://doi.org/10.1097/PRS.0000000000003155

4 Bürger HK, Windhofer C, Gaggl AJ, et al. Vascularized medial femoral trochlea osteocartilaginous flap reconstruction of proximal pole scaphoid nonunions. J Hand Surg Am 2013;38:690-700. https://doi.org/10.1016/j.jhsa.2013.01.036

5 Larson AN, Bishop AT, Shin AY. Free medial femoral condyle bone grafting for scaphoid nonunions with humpback deformity and proximal pole avascular necrosis. Tech Hand Up Extrem Surg 2007;11:246-258. https://doi.org/10.1097/bth.0b013e3180cab17c

6 Yamamoto H, Jones DB Jr, Moran SL, et al. The arterial anatomy of the medial femoral condyle and its clinical implications. J Hand Surg Eur Vol 2010;35:569-574. https://doi.org/10.1177/1753193410364484

7 Oh C, Pulos N, Bishop AT, et al. Intraoperative anatomy of the vascular supply to the medial femoral condyle. J Plast Reconstr Aesthet Surg 2019;72:1503-1508. https://doi.org/10.1016/j.bjps.2019.05.016

8 Taylor EM, Iorio ML. Surgeon-based 3D printing for microvascular bone flaps. J Reconstr Microsurg 2017;33:441-445. https://doi.org/10.1055/s-0037-1600133

9 Higgins JP, Bürger HK. Medial femoral trochlea osteochondral flap: applications for scaphoid and lunate reconstruction. Clin Plast Surg 2017;44:257-265. https://doi.org/10.1016/j.cps.2016.11.004

10 Kälicke T, Bürger H, Müller EJ. Freies gefäßgestieltes Knorpel-Knochen-Transplantat bei avaskulärer Nekrose des proximalen Kahnbeinpols. Der Unfallchirurg 2008;111:201-205. https://doi.org/10.1007/s00113-007-1308-5

Rivista Italiana di CHIRURGIA della MANO
2023;60:64-73
https://doi.org/10.53239/2784-9651-2023-10

Protesizzazione custom-made del semilunare nel morbo di Kienböck: un nuovo metodo di fissazione

Custom-made lunate prostheses in Kienböck's disease: a new method of fixation

Simonetta Odella[1], Micaela Reina[2], Ignazio Marcoccio[3], Alice Clemente[1], Alessandro Crosio[1], Francesco Locatelli[1], Mauro Magnani[1], Pierluigi Tos[1]
[1] Unità Operativa Complessa di Chirurgia della Mano e Microchirurgia Ricostruttiva, ASST Gaetano Pini – CTO, Milano, Italia;
[2] Dipartimento di Ortopedia e Traumatologia, Fondazione IRCC Policlinico Universitario A. Gemelli, Roma, Italia; [3] Chirurgia della Mano e Microchirurgia dei Nervi Periferici, Istituto Clinico Città di Brescia, GSD, Brescia, Italia

Riassunto

Introduzione. Il trattamento della necrosi avascolare del semilunare (malattia di Kienbock) rappresenta tuttora una sfida per i chirurghi. In alcuni stadi della malattia, dove il semilunare non è ricostruibile, è stata indicata la protesizzazione dello stesso. Sul mercato sono esistite delle protesi che simulavano in maniera standard il semilunare ma non hanno avuto grosso successo per l'alto numero di complicanze, peraltro poco prevedibili. Negli ultimi anni si è dimostrato interesse nell'utilizzo di protesi di semilunare su misura che riproducono la forma del semilunare del malato negli stadi IIIA-B e 2B di Lichtman e Bain-Begg (3D – custom made). Anche in questo tipo di chirurgia le differenze fondamentali risiedono nella stabilizzazione del semilunare. Abbiamo introdotto da questo punto di vista delle novità che ci sembrano molto interessanti e che sono il tema di questo articolo: una doppia stabilizzazione con emi flessore radiale del carpo.

Materiali e metodi. Abbiamo sottoposto tre pazienti con morbo di Kienbock in stadio IIIA-B di Lichtman e 2B Bain-Begg a sostituzione protesica del semilunare, mediante utilizzo di protesi custom-made 3D printed e doppia stabilizzazione del semilunare mediante tecnica "three-ligament tenodesis" e sul piano sagittale tramite foro palmo-dorsale della protesi. Tutti i pazienti sono stati valutati nel post-operatorio con valutazioni RX, esame clinico e score clinico-funzionali.

Risultati. Tutti i pazienti hanno mostrato un miglioramento in termini di dolore e di soddisfazione, misurati mediante VAS score, QuickDASH, PRWE, Mayo Wrist score e soddisfazione del paziente. Tutti i pazienti hanno mantenuto una forza paragonabile al periodo precedente l'intervento chirurgico, con ritorno all'attività lavorativa in tutti i casi. Il *range of motion* (ROM) residuo è migliorato rispetto al periodo pre-operatorio, ma residua un deficit di movimento soprattutto in flessione. Non si è registrata nessuna mobilizzazione protesica.

Conclusioni. I risultati preliminari, con follow-up di 2 anni, dimostra che l'utilizzo

Corrispondenza:
Simonetta Odella
simonettaodella@gmail.com

Conflitto di interessi
Gli Autori dichiarano di non avere alcun conflitto di interesse con l'argomento trattato nell'articolo.

Come citare questo articolo: Odella S, Reina M, Marcoccio I, et al. Protesizzazione custom-made del semilunare nel morbo di Kienböck: un nuovo metodo di fissazione. Rivista Italiana di Chirurgia della Mano 2023;60:64-73. https://doi.org/10.53239/2784-9651-2023-10

© Copyright by Pacini Editore Srl

OPEN ACCESS

L'articolo è OPEN ACCESS e divulgato sulla base della licenza CCBY-NC-ND (Creative Commons Attribuzione – Non commerciale – Non opere derivate 4.0 Internazionale). L'articolo può essere usato indicando la menzione di paternità adeguata e la licenza; solo a scopi non commerciali; solo in originale. Per ulteriori informazioni: https://creativecommons.org/licenses/by-nc-nd/4.0/deed.it

della protesi 3D custom-made della protesi di semilunare negli stadi IIIA-B e 2B è una valida alternativa, in pazienti selezionati, alle attuali tecniche di salvataggio del polso (artrodesi scafo-capitata e carpectomia prossimale). Ovviamente sono necessari studi a più lungo termine per confermare la validità della metodica.

Parole chiave: necrosi del semilunare, morbo di Kienbock, semilunare, necrosi avascolare, protesi del semilunare, protesi custom made, stampa 3D

Summary

Introduction. *The treatment of avascular necrosis of the lunate in the carpus (Kienbock's disease) is still a challenge for surgeons. In certain stages of the disease, where the lunate cannot be reconstructed, prosthesisation of the lunate has been indicated. There have been prostheses on the market that simulate the lunate in a standard manner, but they have not been very successful due to the high number of complications, and results are not very predictable. In recent years, there has been interest in the use of custom-made prostheses that reproduce the shape of the patient's lunate in Lichtman and Bain-Begg stages IIIA-B and 2B (3D - custom made). Also in this type of surgery, the fundamental differences lie in the stabilisation of the prosthesis. We have introduced some innovations from this point that are described in the paper: a double stabilization with emi flexor carpi radialis.*

Materials and Methods. *We subjected 3 patients with Kienbock's M. stage IIIA-B Lichtman's and 2B Bain-Begg's to prosthetic replacement of the lunate, using custom-made 3D printed prosthesis and double stabilisation of the semilunar by means of the "three-ligament tenodesis" technique and palm-dorsal with a hole in the sagittal plane. All patients were assessed post-operatively with X-ray evaluations, clinical examination and clinical-functional scores.*

Results. *All patients showed improvement in terms of pain and satisfaction as measured by VAS score, Quick DASH, PRWE, Mayo Wrist score and patient satisfaction. All patients maintained strength comparable to the pre-operative period, with return to work in all cases. The residual range of motion (ROM) improved compared to the pre-operative period, but a movement deficit remained, especially in flexion. No prosthetic mobilisation was reported.*

Conclusions. *Preliminary results, with 2-year follow-up, show that the use of the custom-made 3D prosthesis of the lunate in stages IIIA-B and 2B is a viable alternative, in selected patients, to current wrist salvage techniques (scapho-capitate arthrodesis and proximal carpectomy). Long term results should confirm the validity of the employed method.*

Key words: *Kienbock, lunate prosthesis, 3D printing, custom made prosthesis*

Introduzione

La malattia di Kienböck è causata dalla necrosi avascolare dell'osso semilunare. Non vi è accordo riguardo all'eziopatogenesi e al trattamento di questa entità nosologica [1] che clinicamente è caratterizzata da dolore e progressiva impotenza funzionale [2].

Sono diversi i metodi classificativi per l'inquadramento della patologia che indirizzano il trattamento. Lichtman [3] distingue 4 stadi della malattia sulla base di una valutazione radiologica, così come Bain e Begg, che invece si basano su una valutazione artroscopica [4]. Il trattamento può essere di tipo incruento o cruento in base allo stadio della malattia. Vi è indicazione alla sostituzione protesica del semilunare a partire dallo stadio IIIA e 2B della classificazione Lichtman e Bain-Begg, rispettivamente. Molti tentativi sono stati fatti per costruire una protesi che potesse essere usata e diffusa sul mercato, ma purtroppo quelle in commercio si sono dimostrate molto poco simili alla conformazione naturale del semilunare, con risultati spesso poco prevedibili [5,6]. Tra le più frequenti complicanze della protesizzazione del semilunare vi sono il dolore da "overstaffing" [6], la dislocazione dorsale [7] e la necrosi del polo prossimale dello scafoide [8,9].

La stabilità dinamica dell'impianto è il punto nevralgico del buon successo della procedura. In letteratura, infatti, sono stati documentati numerosi casi di sublussazione, prevalentemente dorsale [6], portando di conseguenza a una diminuzione del *range of motion* (ROM), ad artrosi precoce e alla necessità di rimuovere l'impianto e adottare tecniche di salvataggio [10-12]. Lo scopo di questo lavoro è introdurre un nuovo metodo di sostituzione protesica che mira a eliminare le cause di fallimento, con l'utilizzo di protesi "custom made" che prevede un metodo di fissazione originale.

Le protesi custom made si sono negli anni evolute e nel semilunare sono state impiegate da Mei-ming Xie et al. [13], Ma et al. [14] e Yuan et al. [15]. Abbiamo eseguito uno studio di fattibilità con gli ingegneri della ditta Adler, dove abbiamo valutato di pianificare un impianto di dimensioni adeguate con un foro di stabilizzazione che prevenisse la rotazione

dell'impianto attraverso una stabilizzazione anteroposteriore sul piano sagittale e laterale sul piano frontale. Abbiamo quindi introdotto il concetto di doppia stabilizzazione: una prima stabilizzazione, con parte del flessore radiale del carpo attraverso una "three ligament tenodesis" secondo Garcia Elias [16] che evita "l'apertura" delle ossa del carpo, la flessione dello scafoide e il collasso carpale, e una seconda stabilizzazione, sempre con una porzione di flessore radiale del carpo attraverso il foro nel centro della protesi. Il materiale è titanio nitrurato.

Materiali e metodi

Nella nostra Unità Operativa sono stati trattati tre pazienti, due maschi di 19 e 21 anni e una femmina di 16 anni con un follow-up minimo di 2 anni. Clinicamente presentavano dolore, presente anche a riposo, al polso destro (mano dominante in due casi) resistente alle terapie farmacologiche, localizzato prevalentemente in regione dorsale, con limitazione della flesso-estensione, in assenza di trauma riconosciuto. Agli esami RX si evidenziava deformità strutturale del semilunare alle proiezioni antero-posteriore e laterale. Agli esami TC e RM si riscontrava il collasso del semilunare e la sua frammentazione, classificati in stadio IIIA/IIIB secondo Lichtman, 2B secondo Bain-Begg (Fig. 1) che non permetteva una ricostruzione ma solo interventi eventuali di salvataggio. Date le richieste funzionali e l'età dei pazienti si è cercato di evitare la chirurgia di salvataggio (artrodesi scafocapitata o resezione della prima filiera del carpo) e ci si è orientati verso il trattamento sostituivo custom-made come già effettuato da colleghi in precedenza [13-15].
Le immagini mostrano la necrosi avascolare e la frammentazione del semilunare, classificati come stadio IIIA secondo Lichtman e 2B secondo Bain-Begg.
Abbiamo deciso di mantenere lievemente sottodimensionata la protesi rispetto al polso controlaterale poiché il carpo presentava altezza ridotta, data dall'evoluzione della malattia. I pazienti sono stati edotti di come un tale trattamento fosse nuovo, ma che avrebbe potuto rappresentare la possibilità di allungare la vita del polso, con eventualmente la necessità di nuova chirurgia in futuro. La ditta Adler Ortho® si è resa disponibile nella costruzione e progettazione degli impianti.
È stata eseguita una TC del polso bilaterale secondo protocollo Adler con ricostruzione 3D, 0,6 mm lo spessore degli strati, acquisizione spirale, e da questa è stata prodotta e stampata una protesi che riproducesse il semilunare presente prima dell'instaurarsi della patologia, lievemente sottodimensionato per potersi meglio adattare al nuovo polso in cui vi era un abbassamento dell'altezza del carpo; la protesi risultava quindi, al termine della progettazione, perfettamente congruente con le varie superfici articolari trasversali, della medio-carpica e della radio-carpica. In un caso è stata stampata un'area della superficie volare della protesi con geometria porotica, che aveva lo scopo di permettere l'adesione di piccole porzioni di osso presenti nella capsula volare e nei legamenti radio lunati, preservati durante l'intervento chirurgico, per tentare di garantire ulteriormente una stabilità dorso-palmare. È stato inoltre ideato un foro apposito, antero-posteriore, che permettesse un ancoraggio con parte del flessore radiale del carpo per una stabilizzazione nel piano antero-posteriore (vengono passati nel foro 2 parti del FRC che vengono poi solidarizzate allo scafoide e al triquetro per ricreare i legamenti tra le ossa ed evitare la rotazione del semilunare protesico) (Fig. 2). Inoltre per evitare l' "apertura" delle ossa della prima filiera,

Figure 1. Esempi di TC pre-operatori. Taglio coronale nell'immagine A e sagittale nell'immagine B.

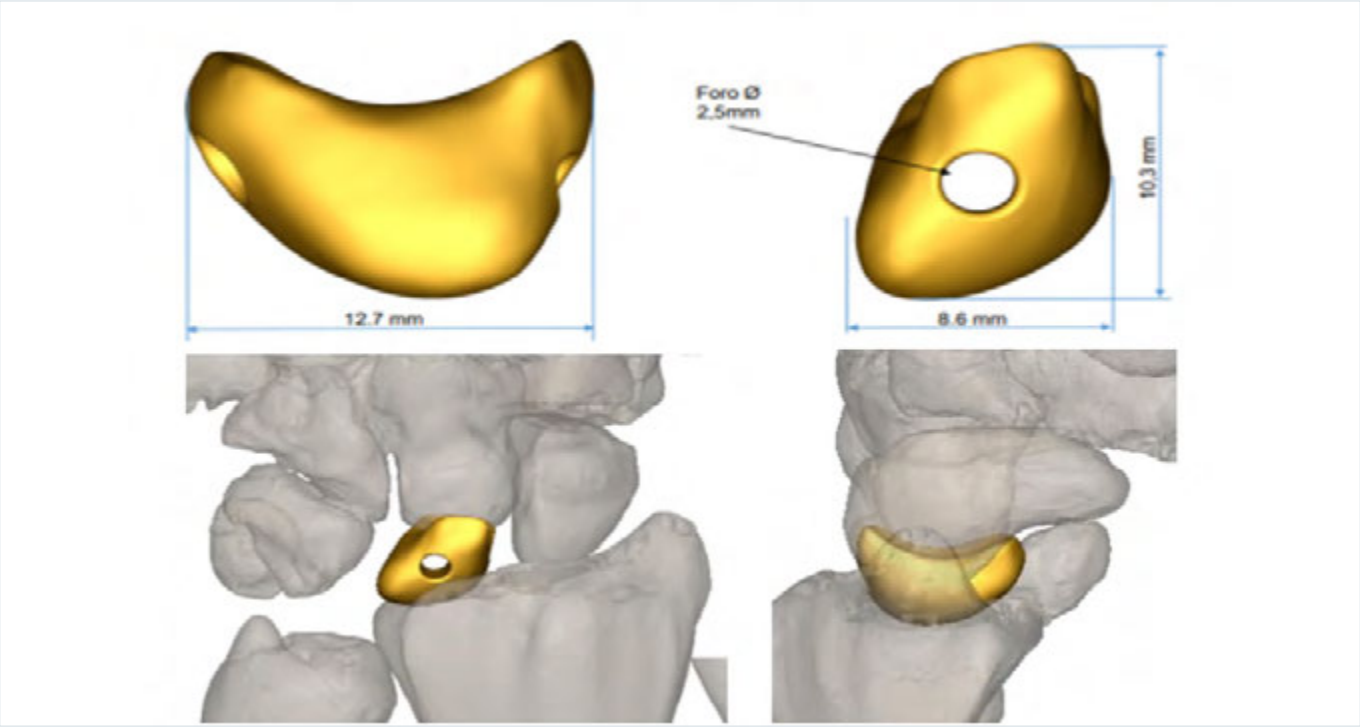

Figure 2. L'immagine mostra la protesi di semilunare custom made con foro anteroposteriore.

prive del segmento intercalare con legamenti di stabilizzazione, abbiamo utilizzato una seconda stabilizzazione sul piano frontale utilizzando la tecnica della "three ligament tenodesis" descritta da Garcia Elias [16].

Tecnica chirurgica

La procedura prevede un accesso curvilineo dorsale al carpo, centrato sul tubercolo del Lister (Fig. 3A). Successivamente si identifica e si allestiscono lembi a Z del retinacolo degli estensori, divaricando ulnarmente i tendini dal III canale (Fig. 3B). Alla base capsulare si identifica il nervo interosseo posteriore e si procede alla sua denervazione (Fig. 3C). Si procede a capsulotomia dorsale a 3 mm dalla radiocarpica per eseguire l'escissione del semilunare [17], si espone e si rimuove il semilunare patologico (Fig. 3D). Verificato il corretto alloggiamento con l'impianto protesico di prova (Fig. 3E), si procede quindi al prelievo e allestimento dei due innesti tendinei dal flessore radiale del carpo (FRC) (Fig. 3F). Il prelievo del FRC avviene sollevando in senso disto prossimale un emi FRC che viene mantenuto inserito distalmente, il segmento prelevato viene diviso longitudinalmente in modo da ottenere due segmenti inseriti distalmente: uno viene fatto passare in senso palmo-dorsale attraverso il foro creato nel corpo dello scafoide e l'altro viene passato, sempre in senso palmo-dorsale, nel foro protesico. Una parte del FRC viene utilizzato per eseguire la tenodesi 3-ligament secondo Garcia-Elias attraverso un foro transosseo nello scafoide e il passaggio intorno ai legamenti radio-triquetrali e poi con ancoraggio sullo scafoide con il fine di mantenere "chiusa" la prima filiera del carpo (Fig. 4).
Con l'altra parte del flessore radiale del carpo si esegue una stabilizzazione in senso antero posteriore: viene passato nel foro del semilunare in senso anteroposteriore una porzione di FRC e viene diviso a sua volta in due parti: una parte verrà suturata allo scafoide (ricreando il legamento scafo lunato), l'altra parte al piramidale (ricreando il legamento luno-triquetrale). Al termine il FRC residuo viene suturato al di sopra della capsula dorsale per stabilizzare ulteriormente (Fig. 5).
In conclusione, si vanno a tensionare correttamente gli innesti che vengono suturati, ricreando una stabilità trasversale, col fine di mimare i legamenti scafo-lunati e luno-piramidali. Si esegue poi accurata capsulorrafia dorsale, sutura del retinacolo e sutura cutanea. La durata media della chirurgia è di 90 minuti.

Risultati

Nei primi 2 anni di follow-up in tutti i pazienti non c'è stata nessuna modifica allo stile di vita, cambi lavorativi o nelle attività ricreazionali. Abbiamo utilizzato score clinici per le

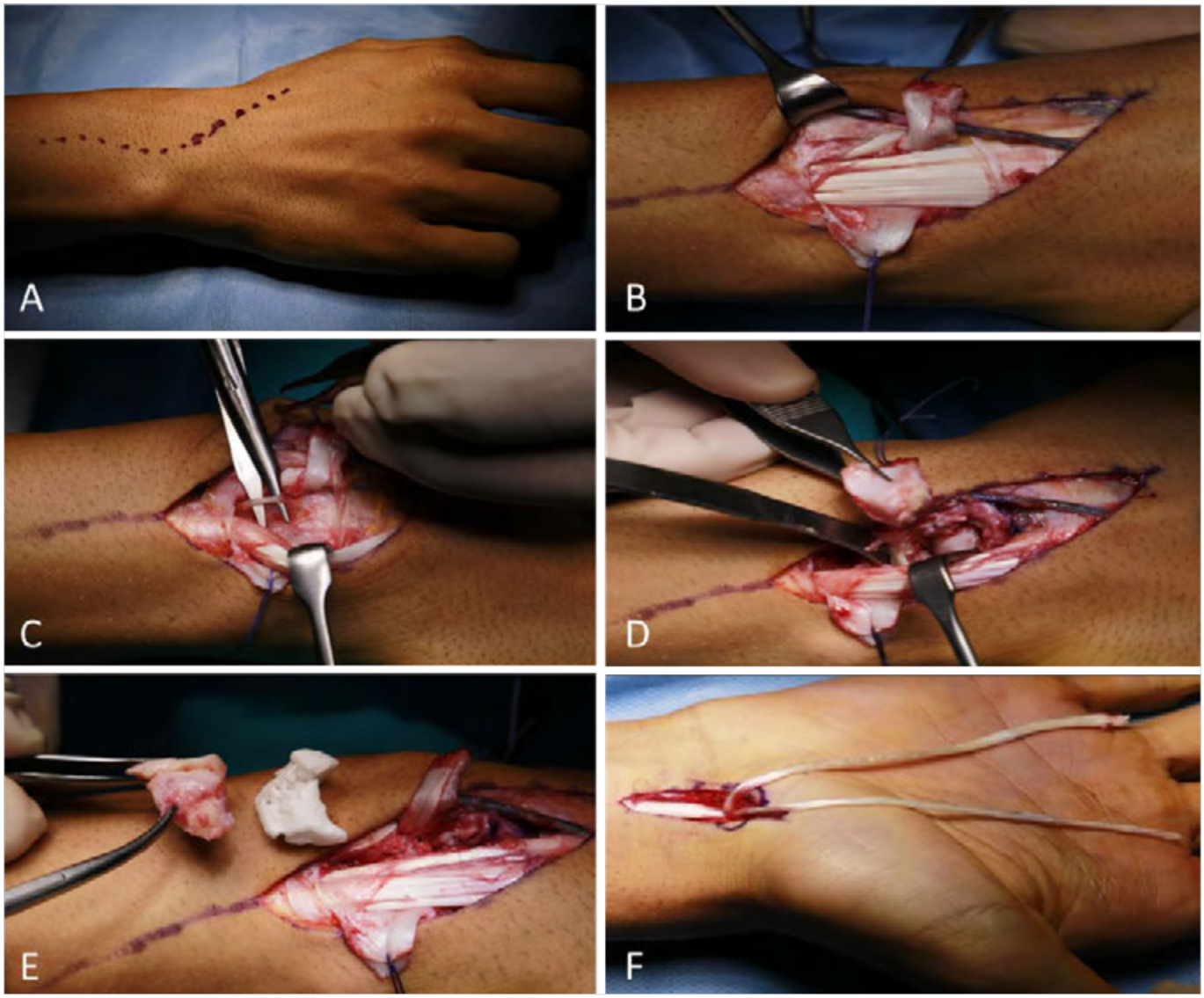

Figura 3. In sequenza i passaggi della tecnica chirurgica spiegati nel testo: incisione cutanea (A), capsulotomia (B), escissione semilunare patologico (E), prelievo del tendine FRC (F).

valutazioni dei pazienti. Nella Tabella I riassuntiva si evidenziano gli indici valutativi nel follow-up a 2 anni.
La flessione attiva media del polso è stata di 30° 0° (± 5 SD); l'estensione media di 70° (± 10° SD); Dev radiale 30° e deviazione ulnare 40°.
Non abbiamo evidenziato episodi di sublussazione e mobilizzazione dell'impianto. In termini di movimento, abbiamo evidenziato una riduzione del ROM in flessione (di media del 30-35%), più accentuata rispetto alle tecniche classiche, che possiamo attribuire a una tecnica che prevede una doppia stabilizzazione dell'impianto e che quindi può dare in parte una rigidità cicatriziale (Fig. 6).

Discussione

Numerosissime tecniche sono state proposte per il trattamento della malattia di Kienböck. Nel 1993 Lichtman propose un algoritmo terapeutico, poi modificato nel 2017, dove venivano selezionati i migliori trattamenti possibili a seconda dello stadio della patologia [18]. Le opzioni chirurgiche comprendono tecniche mini-invasive come immobilizzazione temporanea con fissatore esterno e pinning STT temporaneo [19-23], decompressioni del semilunare open [24] oppure artroscopiche [25], e tecniche più impegnative come osteotomie in accorciamento del capitato [26], osteotomie radiali o ulnari [27,28], innesti vascolarizzati locali [29], lembi liberi [30,31], diversi

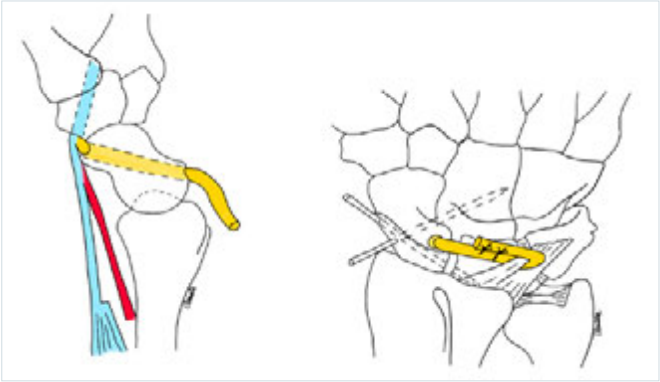

Figure 4. Rappresentazione schematica del passaggio dell'emitendine del FRC attraverso foro transosseo nello scafoide e intorno ai legamenti radio-triquetrali.

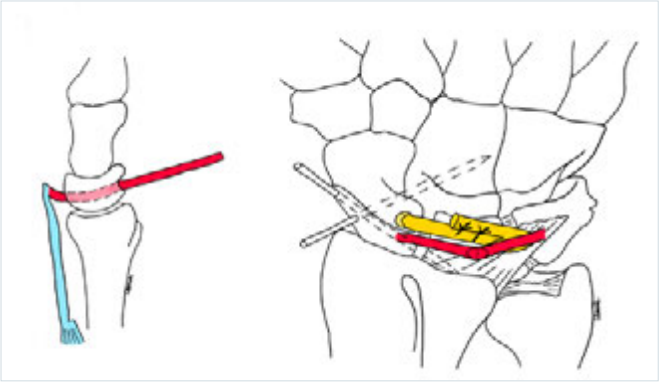

Figura 5. Rappresentazione schematica della stabilizzazione in senso antero-posteriore con emitendine di FRC, fatto passare attraverso la protesi di semilunare e poi diviso in 2 parti, a ricreare il legamento scafo-lunato e il legamento luno-triquetrale (in rosso).

Tabella I. Mostra i risultati degli score clinico-funzionali.

Patient yo	VAS no stress	VAS night	VAS under stress	Quick DASH	PRWE	Mayo score	Satisfiction
1 19yo	0	0	1	2.6	20	75	Very satisfied
2 21yo	0	0	3.2	3.33	22	70	Satisfied
3 16 yo	0	0	2.1	1.32	20	80	Very satisfied

tipi di artrodesi con o senza escissione del semilunare [11,32-35], resezione della prima filiera del carpo [36,37] e altre ancora. Tuttavia, resta ancora oggi difficile stabilire la tecnica più efficace nel singolo caso: i risultati post-operatori sono spesso imprevedibili e associati a numerose complicanze.

La prima descrizione di una sostituzione protesica del semilunare è stata pubblicata da Danis nel 1951[38]. I vantaggi teorici di eseguire un impianto protesico del semilunare sono di mantenere la normale cinematica del polso e garantire la congruenza articolare per poter distribuire in maniera ottimale i carichi. La difficoltà maggiore risiede nel mantenimento dei rapporti articolari trasversali, garantiti nella normale fisiologia dai legamenti scafo-lunati e luno-piramidali. Frederick e Werner nel 2021 hanno pubblicato uno studio cadaverico sulle forze tensili dei legamenti scafolunati durante cicli di movimento ripetuti (50 Newton), durante attività pesanti (110 N) e durante una caduta (357 N), affermando che negli interventi di ricostruzione di queste strutture bisogna tenere conto delle imponenti forze pressorie a cui il polso è sottoposto [39].

I primi impianti protesici erano pensati come liberi, senza inserzioni per i tessuti molli a stabilizzazione, in funzione di spaziatore [40,41]. L'evoluzione ingegneristica ha portato poi alla creazione di protesi che prevedono tempi chirurgici secondari di tensionamento con suture e ancorette ossee [8]. I materiali di costruzione protesica sono stati diversi: silicone, polimeri acrilici, titanio e pirocarbonio [5,42]. Un'ulteriore sviluppo delle protesi si è verificato con la progettazione di un impianto sviluppato in pirocarbonio con disegno simile alla morfologia del semilunare (Ascension® PyroCarbon Lunate) e stabilizzazione sul piano frontale: questo dispositivo presentava due fori passanti sulle superfici mediale e laterale, per permettere una stabilizzazione utilizzando suture oppure innesti tendinei attraverso fori allestiti nello scafoide e nel piramidale ricostruendo, così, i legamenti interossei trasversali [43]. Una complicanza descritta in questo passaggio è la possibile necrosi avascolare dello scafoide determinata dall'allestimento dei fori [8]. Ulteriore complicanza che ne limita l'utilizzo è la grande incidenza di sublussazione sul piano sagittale (la protesi può ruotare), che comporta interventi di revisione.

Figura 6. Nelle immagini si evidenzia il ROM attivo con limitazione della flessione, ma con recupero completo di estensione e prono-supinazione.

La sublussazione risulta essere una complicanza relativamente frequente delle protesi presenti in commercio, concentrati nel periodo di 6-12 mesi dall'intervento [6,14,44]. Dovuta probabilmente alla non perfetta congruenza dimensionale dell'impianto e all'assenza di stabilizzazione diretta, causa frequente di revisione chirurgica per impingement, mobilizzazione o danni osteocondrali alle ossa circostanti [1,8].
Ulteriore impulso nella progettazione di protesi efficaci è stato dato dallo sviluppo delle tecnologie di stampa 3D [1,45]. In letteratura, da pochi anni, appaiono case report di trattamento della malattia di Kienböck con questo tipo di impianto [13-15]. La stampa 3D garantisce una forma il più possibile simile a quella originaria, garantendo in primo luogo una stabilità statica dai corretti rapporti articolari. Il problema rimane sempre garantire la stabilità dinamica: nei pochi casi presentati dalla letteratura solo una tecnica prevede la stabilizzazione intrinseca ma con fili di sutura [14]. Nessuna delle tecniche presentate a oggi hanno una stabilizzazione volta a ristabilire i legamenti scafo-lunato e luno-triquetrale. Si aggiunge a questa (*three ligament tenodesis*) una stabilizzazione palmo-dorsale con tessuto biologico (tendine).
Il razionale sui cui poggia la nostra tecnica è di bilanciare la stabilità dell'impianto con la libertà di movimento garantita dall'impianto protesico. Le sfide da affrontare riguardano il design protesico e i suoi rapporti con le strutture circostanti, la stabilità a riposo, la stabilità dinamica e la capacità di resistere al carico e al movimento. Nel nostro studio, durante i due anni di follow-up non abbiamo evidenziato mobilizzazioni dell'impianto, il quale è rimasto correttamente allineato. Diverse ragioni possono essere addotte per spiegare questo buon risultato. Innanzitutto, il semilunare stampato in 3D riproduceva l'esatta morfologia del semilunare nativo. La stabilità anatomica è stata dunque ripristinata. In secondo luogo, abbiamo applicato tecniche combinate di stabilizzazione passanti per la protesi ed esterne a essa, al fine di ristabilire la stabilità dinamica dell'impianto.

Figura 7. Rx a 2 anni in proiezione postero-anteriore e laterale di polso.

Conclusioni

A nostro parere il miglior modo di mantenere in sede un impianto protesico che non può avvalersi di legamenti intrinseci è una doppia stabilizzazione: una "esterna alla protesi" (che permette la "chiusura" delle ossa del carpo ed evita la flessione dello scafoide) e una "interna alla protesi" (attraversa la protesi stabilizzandola palmo-dorsalmente; ricreando i legamenti intrinseci scafo-lunato e luno-piramidale, dorsalmente). La tecnica di Garcia-Elias [16] è mutuata dalla tecnica di Brunelli [46] e non solo favorisce la "chiusura" tra le ossa della prima filiera, ma permette inoltre l'estensione dello scafoide evitandone la flessione. L'associazione della stabilizzazione dorso-palmare evita la rotazione dell'impianto e dovrebbe prevenirne la lussazione, garantendo una buona funzione del polso con una corretta distribuzione dei carichi articolari.
Certamente bisognerà valutare a lungo termine la durata dell'impianto e la possibile conversione a tecniche di salvataggio. Sembrerebbe che il metallo nitrurato sia "amico" della cartilagine e permetterà eventuali interventi di salvataggio preservando le cartilagini. Solo il tempo potrà confermare queste ipotesi. Ci fa piacere diffondere subito le nostre impressioni poiché di norma questi impianti protesici, se hanno complicanze, le hanno dopo i primi 4-6 mesi. Se si supera questo periodo, di norma, le complicanze diminuiscono molto.
La restrizione del movimento (circa della metà in tutti i pazienti) non costituisce a parere nostro una problematica importante, resta comunque un arco di movimento funzionale che permette tutte le attività. In definitiva, riteniamo che l'impianto di una protesi custom-made del semilunare associato a tenodesi sia una valida opzione chirurgica nel trattamento del morbo di Kienböck in quei pazienti che, per età, richieste funzionali e stadio di patologia, non siano disposti a interventi demolitivi come prima scelta.
Siamo perfettamente coscienti di aver necessità di un lungo follow-up, attualmente di due anni, ma comunque fiduciosi in questa procedura, che presenta a nostro parere una solida elaborazione pre-operatoria.

Bibliografia

1 Bain GI, Yeo CJ, Morse LP. Kienböck disease: recent advances in the basic science, assessment and treatment. Hand Surg 2015;20:352-365. https://doi.org/10.1142/S0218810415400079

2 Rioux-Forker D, Shin AY. Osteonecrosis of the lunate: Kienböck disease. J Am Acad Orthop Surg 2020;28:570-584. https://doi.org/10.5435/JAAOS-D-20-00020

3 Lichtman DM, Lesley NE, Simmons SP. The classification and treatment of Kienbock's disease: the state of the art and a look at the future. J Hand Surg Eur 2010;35:549-554. https://doi.org/10.1177/1753193410374690

4 Bain GI, Begg M. Arthroscopic assessment and classification of Kienbock's disease. Tech Hand Up Extrem Surg 2006;10:8-13. https://doi.org/10.1097/00130911-200603000-00003

5 Bellemère P, Maes-Clavier C, Loubersac T, Gaisne E, Kerjean Y, Collon S. Pyrocarbon interposition wrist arthroplasty in the treatment of failed wrist procedures. J Wrist Surg. 2012 Aug;1(1):31-8. https://doi.org/10.1055/s-0032-1323641

6 Viljakka T, Tallroth K, Vastamäki M. Long-term clinical outcome after titanium lunate arthroplasty for Kienböck disease. J Hand Surg Am 2018;43:945.e1-945.e10. https://doi.org/10.1016/j.jhsa.2018.02.009

7 Muller C, Ardouin L, Fournier A, et al.. Pyrocarbon interposition implant after lunate resection in Kienböck's disease: A case series. Hand Surg Rehabil 2023;42:34-39. https://doi.org/10.1016/j.hansur.2022.10.003

8 Henry M. Outcomes assessment of lunate replacement arthroplasty with intrinsic carpal ligament reconstruction in Kienböck's disease. Hand (NY) 2014;9:364-369. https://doi.org/10.1007/s11552-014-9624-z

9 Lamas C, Carrera A, Proubasta I, et al. The anatomy and vascularity of the lunate: considerations applied to Kienböck's disease. Chir Main 2007;26:13-20. https://doi.org/10.1016/j.main.2007.01.001

10 Bain GI, Watts AC. The outcome of scaphoid excision and four-corner arthrodesis for advanced carpal collapse at a minimum of ten years. J Hand Surg Am 2010;35:719-725. https://doi.org/10.1016/j.jhsa.2010.01.025

11 Ferreres A, Garcia-Elias M, Plaza R. Long-term results of lunocapitate arthrodesis with scaphoid excision for SLAC and SNAC wrists. J Hand Surg Eur 2009;34:603-608. https://doi.org/10.1177/1753193409105683

12 Richou J, Chuinard C, Moineau G, et al. Proximal row carpectomy: long-term results. Chir Main 2010;29:10-15. https://doi.org/10.1016/j.main.2009.10.003

13 Xie MM, Tang KL, Yuan CS. 3D printing lunate prosthesis for stage IIIC Kienböck's disease: a case report. Arch Orthop Trauma Surg 2018;138:447-451. https://doi.org/10.1007/s00402-017-2854-0

14 Ma ZJ, Liu ZF, Shi QS, et al. Varisized 3D-printed lunate for Kienböck's disease in different stages: preliminary results. Orthop Surg 2020;12:792-801. https://doi.org/10.1111/os.12681

15 Yuan CS, Tang Y, Xie HQ, et al. Application of 3 dimension-printed injection-molded polyether ether ketone lunate prosthesis in the treatment of stage III Kienböck's disease: A case report. World J Clin Cases 2022;10:8761-8767. https://doi.org/10.12998/wjcc.v10.i24.8761

16 Garcia-Elias M, Lluch AL, Stanley JK. Three-ligament tenodesis for the treatment of scapholunate dissociation: indications and surgical technique. J Hand Surg Am 2006;31:125-134. https://doi.org/10.1016/j.jhsa.2005

17 Berger RA, Bishop AT, Bettinger PC. New dorsal capsulotomy for the surgical exposure of the wrist. Ann Plast Surg 1995;3:54-9. https://doi.org/10.1097/00000637-199507000-00011

18 Lichtman DM, Pientka WF 2nd, Bain GI. Kienböck disease: a new algorithm for the 21st Century. J Wrist Surg 2017;6:2-10. https://doi.org/10.1055/s-0036-1593734. Erratum in: J Wrist Surg 2017;6:e1-e2.

19 Yajima H, Ono H, Tamai S. Temporary internal fixation of the scaphotrapezio-trapezoidal joint for the treatment of Kienböck's disease: a preliminary study. J Hand Surg Am 1998;23:402-410. https://doi.org/10.1016/S0363-5023(05)80457-5

20 Yasuda M, Okuda H, Egi T, et al. Temporary scapho-trapezoidal joint fixation for Kienböck's disease in a 12-year-old girl: a case report. J Hand Surg Am 1998;23:411-4144. https://doi.org/10.1016/S0363-5023(05)80458-7

21 Shigematsu K, Yajima H, Kobata Y, et al. Treatment of Kienböck disease in an 11-year-old girl with temporary fixation of the scaphotrapeziotrapezoidal joint. Scand J Plast Reconstr Surg Hand Surg 2005;39:60-3. https://doi.org/10.1080/02844310410017988

22 Kazuki K, Uemura T, Okada M, et al. Time course of magnetic resonance images in an adolescent patient with Kienböck's disease treated by temporary scaphotrapezoidal joint fixation: a case report. J Hand Surg Am 2006;31:63-67. https://doi.org/10.1016/j.jhsa.2005.08.015

23 Ando Y, Yasuda M, Kazuki K, et al. Temporary scaphotrapezoidal joint fixation for adolescent Kienböck's disease. J Hand Surg Am 2009;34:14-9. https://doi.org/10.1016/j.jhsa.2008.09.019

24 Mehrpour SR, Kamrani RS, Aghamirsalim MR, et al. Treatment of Kienböck disease by lunate core decompression. J Hand Surg Am 2011;36:1675-1677. https://doi.org/10.1016/j.jhsa.2011.06.024

25 Bain GI, Smith ML, Watts AC. Arthroscopic core decompression of the lunate in early stage Kienbock disease of the lunate. Tech Hand Up Extrem Surg 2011;15:66-69. https://doi.org/10.1097/BTH.0b013e3181e1d2b4

26 Leblebicioğlu G, Doral MN, Atay A öA, et al. Open treatment of stage III Kienböck's disease with lunate revascularization compared with arthroscopic treatment without revascularization. Arthroscopy 2003;19:117-130. https://doi.org/10.1053/jars.2003.50009

27 Illarramendi AA, Schulz C, De Carli P. The surgical treatment of Kienböck's disease by radius and ulna metaphyseal core decompression. J Hand Surg Am 2001;26:252-260. https://doi.org/10.1053/jhsu.2001.22928

28 Jorge-Mora A, Pretell-Mazzini J, Marti-Ciruelos R, et al. Distal radius definitive epiphysiodesis for management of Kienböck´s disease in skeletally immature patients. Int Orthop 2012;36:2101-2105. https://doi.org/10.1007/s00264-012-1597-3

29 Saffar P. [Vascularized pisiform transfer in place of lunatum for Kienböck's disease]. Chir Main 2010;29(Suppl 1):S112-8. https://doi.org/10.1016/j.main.2010.09.005

30 Higgins JP, Bürger HK. Osteochondral flaps from the distal femur: expanding applications, harvest sites, and indications. J Reconstr Microsurg 2014;30:483-490. https://doi.org/10.1055/s-0034-1372484

31 Bürger HK, Windhofer C, Gaggl AJ, et al. Vascularized medial femoral trochlea osteocartilaginous flap reconstruction of proximal pole scaphoid nonunions. J Hand Surg Am 2013;38:690-700. https://doi.org/10.1016/j.jhsa.2013.01.036

32 Goyal N, Singh V, Barik S, et al. Limited Carpal Fusion in Kienböck's Disease: Early Results following Scaphocapitate Arthrodesis. J Wrist Surg 2020;9:404-410. https://doi.org/10.1055/s-0040-1712517

33 Acar B, Turan A, Kose O, et al. Scaphotrapeziotrapezoid Arthrodesis Using Limited Wrist Fusion Plates in Kienböck's Disease. Cureus 2019;11:e4025. https://doi.org/10.7759/cureus.4025

34 Özdemir G, Akgül T, Çiçekli Ö, et al. Lunatum excision and scaphocapitate arthrodesis in Kienböck's disease. J Orthop Surg (Hong Kong) 2017;25:2309499017692704. https://doi.org/10.1177/2309499017692704

35 Rhee PC, Lin IC, Moran SL, et al. Scaphocapitate arthrodesis for Kienböck disease. J Hand Surg Am 2015;40:745-751. https://doi.org/10.1016/j.jhsa.2014.12.013

36 Marcuzzi A, Colantonio F, Petrella G, et al. Stage IV Kienböck's disease: Proximal row carpectomy and application of RCPI implant. Hand Surg Rehabil 2017;36:102-108. https://doi.org/10.1016/j.hansur.2016.12.005

37 Croog AS, Stern PJ. Proximal row carpectomy for advanced Kienböck's disease: average 10-year follow-up. J Hand Surg Am 2008;33:1122-1130. https://doi.org/10.1016/j.jhsa.2008.02.031

38 Danis A. Ostéomalacie du semi-lunaire traitée par exérèse et prothèse acrylique; résultat après trois ans [Osteomalacia of the semilunar treated by excision and acrylic prosthesis; results after three years]. Acta Chir Belg 1951;50:120-126.

39 Werner FW. Design Requirements for Scapholunate Interosse-

ous Ligament Reconstruction. J Wrist Surg 2021;10:484-491. https://doi.org/10.1055/s-0041-1728802

40 Kaarela OI, Raatikainen TK, Torniainen PJ. Silicone replacement arthroplasty for Kienböck's disease. J Hand Surg Br 1998;23:735-740. https://doi.org/10.1016/s0266-7681(98)80086-7

41 Alexander AH, Turner MA, Alexander CE, et al. Lunate silicone replacement arthroplasty in Kienböck's disease: a long-term follow-up. J Hand Surg Am 1990;15:401-407. https://doi.org/10.1016/0363-5023(90)90050-2

42 Werthel JD, Hoang DV, Boyer P, et al. [Treatment of Kienböck's disease using a pyrocarbon implant: case report]. Chir Main 2014;33:404-409. French. https://doi.org/10.1016/j.main.2014.09.002

43 Henry M. Reconstruction of both volar and dorsal limbs of the scapholunate interosseous ligament. J Hand Surg Am 2013;38:1625-1634. http://dx.doi.org/10.1016/j.jhsa.2013.05.026

44 AGERHOLM JC, Goodfellow JW. Avascular necrosis of the lunate bone treated by excision and prosthetic replacement. J Bone Joint Surg Br 1963;45-B:110-116. https://doi.org/10.1302/0301-620X.45B1.110

45 Kuehn BM. Clinicians embrace 3D printers to solve unique clinical challenges. JAMA 2016;315:333-335. https://doi.org/10.1001/jama.2015.17705

46 Brunelli GA, Brunelli GR. A new technique to correct carpal instability with scaphoid rotary subluxation: a preliminary report. J Hand Surg Am 1995;20:S82-S85. https://doi.org/10.1016/s0363-5023(95)80175-8

CASO CLINICO

Rivista Italiana di CHIRURGIA della MANO
2023;60:74-78
https://doi.org/10.53239/2784-9651-2023-11

La trasposizione del mignolo sul IV metacarpale - Case Report in un caso di amputazione traumatica del IV raggio

The transposition of the little finger on the IV metacarpal - Case Report in a case of traumatic amputation of the IV digit

Davide Pederiva, Ilaria Chiaramonte, Alberto Rinaldi, Federico Pilla
IRCCS Istituto Ortopedico Rizzoli, Bologna, Italia

Riassunto
Un uomo di 36 anni, lavoratore manuale, si presenta alla nostra attenzione con disarticolazione del 4° dito e dolore al moncone residuo. Con l'obiettivo di restituire al paziente una mano funzionalmente efficace ed esteticamente piacevole è stata eseguita un'osteotomia e asportazione del quarto metacarpo e una trasposizione del quinto raggio sul quarto. Il risultato è stato una pressoché scomparsa del dolore (Visual Analogue Scale da 8/10 a 1/10), un buon recupero della funzionalità (Disability of the Arm, Shoulder and Hand da 49/100 a 22/100) e forza della mano (forza di presa da 32 a 48 kg). La consolidazione ossea è stata raggiunta a 4 mesi e il paziente ha ripreso le attività lavorative manuali senza limitazioni. Avevamo piacere di descrivere il nostro caso con una tecnica che appare consolidata, ma che ha delle variazioni che possono essere analizzate nella discussione.

Parole chiave: amputazione, trasposizione, dita, anulare, trauma

Summary
A 36-year-old man, a manual laborer, presented to our attention with disarticulation of the 4th finger and residual stump pain. With the goal of returning the patient a functionally effective and aesthetically pleasing hand, an osteotomy and removal of the fourth metacarpal and a transposition of the fifth radius onto the fourth was performed. The result was an almost disappearance of pain (Visual Analogue Scale from 8/10 to 1/10), good recovery of function (Disability of the Arm, Shoulder and Hand from 49/100 to 22/100) and hand strength (grip strength from 32 to 48 kg). Bone consolidation was achieved at 4 months, and the patient resumed manual work activities without limitations.

Key words: *Amputation, transposition, digit, ring finger, trauma*

Corrispondenza:
Davide Pederiva
davide.pederiva@ior.it

Conflitto di interessi
Gli Autori dichiarano di non avere alcun conflitto di interesse con l'argomento trattato nell'articolo.

Come citare questo articolo: Pederiva D, Chiaramonte I, Rinaldi A, et al. La trasposizione del mignolo sul IV metacarpale - Case Report in un caso di amputazione traumatica del IV raggio. Rivista Italiana di Chirurgia della Mano 2023;60:74-78. https://doi.org/10.53239/2784-9651-2023-11

© Copyright by Pacini Editore Srl

OPEN ACCESS

L'articolo è OPEN ACCESS e divulgato sulla base della licenza CCBY-NC-ND (Creative Commons Attribuzione – Non commerciale – Non opere derivate 4.0 Internazionale). L'articolo può essere usato indicando la menzione di paternità adeguata e la licenza; solo a scopi non commerciali; solo in originale. Per ulteriori informazioni: https://creativecommons.org/licenses/by-nc-nd/4.0/deed.it

Introduzione

Le ferite mutilanti della mano rappresentano uno degli scenari più devastanti sia per il paziente che per il chirurgo della mano [1]. L'amputazione traumatica di un dito è una delle più gravi lesioni e può essere trattata con il reimpianto, l'amputazione o regolarizzazione del dito o l'amputazione dell'intero raggio [2].

I pazienti che subiscono l'amputazione delle dita centrali della mano sviluppano difficoltà a svolgere semplici mansioni, a causa della presenza di un vuoto nella mano e della perdita della forza di presa [3]. Tuttavia, la scelta del trattamento ricostruttivo può essere difficile a seconda delle condizioni dell'osso e dei tessuti molli, dello stile di vita, delle aspettative e delle preferenze culturali del paziente [4]. L'obiettivo finale di qualsiasi opzione chirurgica nei casi di amputazione traumatica è comunque il ripristino di una funzione sufficiente e di un aspetto soddisfacente. In particolare, in seguito all'amputazione dell'anulare prossimalmente all'articolazione interfalangea prossimale, sono stati descritti buoni risultati funzionali ed estetici in seguito alla trasposizione del 5° raggio sul 4° [5,6].

In letteratura i casi riportati di trasposizione del 5° raggio sono spesso datati. Presentiamo il caso di un nostro paziente per mostrare la strategia chirurgica che abbiamo adottato in questo caso che differisce da altre. Riportiamo vantaggi e svantaggi delle varie tecniche.

Case report

Un uomo sano di 36 anni subiva un trauma da schiacciamento alla mano sinistra (la sua mano non dominante) durante l'attività lavorativa in caseificio riportando fratture multiple a livello del 3° e 4° dito e multiple lesioni ai tessuti molli al 4° dito. Presso un altro presidio ospedaliero, veniva inizialmente sottoposto a trattamento conservativo con pulizia e sutura delle lesioni cutanee e immobilizzazione e, successivamente, a causa dell'instaurarsi di un quadro necrotico avanzato, disarticolazione del 4° dito a livello della metacarpofalangea (Fig. 1). Il paziente arrivava alla nostra attenzione a causa di un neuroma radialmente al moncone residuo associato a disabilità nello svolgimento delle attività quotidiane e lavorative a causa della presenza del gap nella mano. Il paziente desiderava un trattamento che gli consentisse di ottenere la massima funzionalità della mano, con la scomparsa del dolore, con un'assenza dal lavoro minima, con l'aspettativa di tornare in grado di manipolare con destrezza oggetti grandi e piccoli.

Non avendo a disposizione impianti protesici tali da garantire tali risultati, la scelta terapeutica è ricaduta sulla trasposizione del 5° raggio sul 4° con osteotomia metacarpale.

Figura 1. Foto clinica e RX pre-operatorie.

Tecnica chirurgica

Dopo l'anestesia periferica e il posizionamento del paziente sul tavolo operatorio, veniva applicato un laccio pneumatico al braccio ed elevato a 100 mm Hg sopra la pressione sistolica del paziente. Preparato il campo sterile, si praticava un'incisione dorsale a V centrata sul 4° metacarpo, inglobando il moncone residuo del 4° dito, prolungata volarmente per circa metà della lunghezza metacarpale.

L'incisione cutanea dorsale veniva approfondita fino a raggiungere il piano tendineo, identificando le connessioni intertendinee che venivano sezionate in prossimità della loro giunzione al quarto tendine estensorio. Identificate le strutture vasculo-nervose del 4° raggio, i vasi venivano legati e sezionati distalmente mentre i nervi digitali sezionati prossimalmente e affondanti nei muscoli interossei per prevenire la ricorrenza di un neuroma.

Sezionato prossimalmente il 4° tendine estensore si isolava il 4° metacarpo e si eseguiva un'osteotomia trasversale con una sega oscillante a circa 1,5 cm dalla sua base. Afferrato il moncone osseo distale questo veniva sollevato dorsalmente andando progressivamente a scollarlo in direzione prossimo-distale in maniera subperiostea fino a ottenerne la sua completa escissione contestualmente alla placca volare e al residuo di capsula articolare, previa sezione del legamento intermetacarpale a ridosso della 4° testa metacarpale. Si identificavano i tendini flessori del 4° dito e si sezionavano prossimalmente, asportando i muscoli lombricali originanti dal flessore profondo.

Si procedeva quindi a identificare e isolare la base del 5° metacarpo. Proteggendo i tessuti molli si eseguiva un'osteotomia trasversale a circa 1,5 cm dalla sua base. Il moncone residuo del 5° metacarpo veniva smussato per renderlo meno prominente, facendo attenzione a preservare l'inserzione del flessore ed estensore ulnare del carpo. Il 5° raggio veniva così trasposto sul moncone residuo del 4° metacarpo.

Per via dell'eccessiva presenza di tessuti molli si procedeva al *debulking* dei muscoli interossei del 4° raggio. Con l'ausilio fluoroscopico si verificava la corretta lunghezza e con prove dinamiche di flesso-estensione si appurava la regolare angolazione e rotazione. Soddisfatti del risultato si procedeva a prelevare un listello monocorticale dal 4° metacarpo escisso delle dimensioni tali da fornire supporto e stabilità meccanica quando posizionato endoluminale a ponte tra il moncone prossimale del 4° metacarpo e distale del 5° metacarpo. Si sintetizzavano infine i due monconi con una placca a basso profilo e si riempiva il gap osseo con innesto osseo spongioso derivante dal 4° metacarpo escisso.
Seguiva sutura del legamento intermetacarpale per conferire maggiore stabilità al nuovo costrutto e sutura delle connessioni intertendinee estensorie. Emostasi, lavaggio, sutura per piani. Medicazione e posizionamento di una stecca volare gessata.
A 2 settimane dall'intervento chirurgico la stecca veniva rimossa, la ferita desuturata e il paziente iniziava la terapia riabilitativa occupazionale, in assenza di riferite disestesie (Fig. 2). I controlli radiologici periodici hanno dimostrato una completa consolidazione ossea a 4 mesi (Fig. 3). Nonostante un'iniziale rigidità articolare legata all'immobilizzazione, il paziente riferiva un'ottima ripresa funzionale e lavorativa e un elevato grado di soddisfazione.
A 1 anno di follow-up, il paziente rimane estremamente soddisfatto del risultato estetico e funzionale, riferendo di essere tornato indipendente in tutte le attività quotidiane e di essere tornato al lavoro a tempo pieno senza limitazioni (Fig. 4). A 1 anno dall'intervento chirurgico il dolore si è ridotto da 8/10 secondo la scala VAS (*Visual Analogue Scale*) a 1/10 e contestualmente il DASH (*Disability of the Hand, Shoulder and Hand*) score è passato da 49,2/100 a 22,5/100 e la forza di presa (misurata con dinamometro tipo Jamar) aumentata da 31,8 kg a 47,7 kg.

Figura 2. Foto clinica e RX a due settimane dall'intervento chirurgico.

Figura 3. Foto clinica e RX a quattro mesi dall'intervento chirurgico.

Figura 4. Foto clinica volare a 1 anno circa dall'intervento. Come riscontrabile dallo stato dei tegumenti, il paziente ha ripreso senza limitazioni le attività manuali lavorative con grande soddisfazione del risultato estetico e funzionale finale.

Discussione

I primi casi di trasposizione del quinto metacarpo descritti in letteratura sono stati quelli di Peacock [7] e Hyroop [8] nel secondo dopoguerra. Essi, notata la conservazione della stereognosia e della sensibilità della mano e il beneficio estetico (la maggior parte delle persone non nota una mano simmetrica a 4 dita), hanno sostenuto che ogni paziente che ha subito una perdita di un metacarpo centrale o di un dito prossimalmente alla sua falange prossimale dovrebbe essere considerato un candidato per la trasposizione.

La tecnica è stata successivamente perfezionata da Posner [9] nel 1979, che ha introdotto l'osteotomia della base del metacarpo, consentendo il controllo della lunghezza, dell'angolazione e della rotazione.

Qualche anno più tardi, Le Viet [10] ha proposto come tecnica alternativa l'osteotomia a cuneo dell'uncinato; introducendo inoltre le sue "quattro regole per una buona tecnica di trasposizione del mignolo": 1) non alterare il lato ulnare; 2) non produrre convergenza tra il quinto e il terzo metacarpo; 3) preservare l'articolazione tra il quinto metacarpo e l'uncinato per la forza nella presa; e 4) non modificare l'azione dei muscoli interossei e non eseguire reinserzioni.

Sebbene non ci siano studi che confrontano le due tecniche, c'è consenso che l'amputazione con la chiusura diretta dei tessuti molli crei convergenza delle dita rimanenti, discrepanza di lunghezza delle dita e mal rotazione [6]. Queste complicanze devono essere messe a confronto con il rischio di non unione e mal allineamento che possono verificarsi in seguito a osteotomia [11].

La nostra scelta chirurgica è caduta sull'osteotomia del metacarpo. Questo perché più semplice tecnicamente e perché permette un accertamento immediato della rotazione e della lunghezza del dito trasposto, a scapito di un rischio leggermente superiore di non unione [6]. La tecnica proposta da La Viet, invece, sebbene si associ a un ridotto rischio di pseudoartrosi e di mal rotazione e a un miglior mantenimento della forza di presa, comporta un'osteotomia più complessa (il cui angolo, variabile tra 7° e 10° gradi dev'essere regolato sulla base dell'angolazione tra 4° e 5° metacarpo) e il posizionamento più difficoltoso della vite a compressione tra uncinato e capitato [11].

Alcune modifiche della tecnica sono state introdotte per favorire la consolidazione ossea. Tra queste vi è la creazione di un'osteotomia a scalino che tuttavia, se da un lato aumenta la superficie di contatto, dall'altro rende meno agevole il controllo della rotazione [9]. Altre due accortezze sono l'effettuare l'osteotomia alla base del metacarpo piuttosto che in regione diafisaria e l'utilizzo di un innesto cortico-spongioso posizionato intramidollare per aumentare la rigidità del costrutto e fornire contestualmente uno stimolo osteoconducente [9,12].

Uno degli aspetti tecnici di cui informare preventivamente il paziente è la variazione dei vettori di tensione muscolare che comporta una riduzione della forza. La trasposizione del dito comporta un cambiamento nella direzione della muscolatura ipotenare e con ciò una riduzione della forza di presa, che la letteratura attesta essere tra il 15 e 30% rispetto al lato sano [13].

Come nelle sintesi delle fratture dei metacarpi, il periodo di immobilizzazione che segue la trasposizione è associato a un rischio di adesione tendinea e rigidità articolare [12]. Risulta pertanto di fondamentale importanza ottenere una sintesi stabile che permetta una mobilizzazione precoce. Nel nostro caso l'immobilizzazione di 2 settimane non è stata tale da comportare una limitazione della qualità di vita a un mese dall'atto chirurgico.

Anche la scelta del mezzo di sintesi varia da chirurgo a chirurgo. Tradizionalmente il metodo di sintesi preferito era l'utilizzo di fili di K che venivano rimossi anche dopo svariati mesi [9]. Attualmente l'utilizzo di placche a basso profilo permette di controllare la rotazione e contestualmente mettere in compressione il sito d'osteotomia [11]. Un confronto tra le due metodiche ancora non è stato eseguito.

Data la mancanza di risultati oggettivi e coerenti con l'utilizzo delle due tecniche chirurgiche, la ricerca futura dovrebbe focalizzarsi sulla standardizzazione della selezione dei casi clinici, sulla tecnica impiegata e sulla definizione degli esiti post-operatori in questa popolazione di pazienti per determinare la migliore tecnica chirurgica a disposizione.

Conclusione

Indipendentemente dall'eziologia della lesione, i chirurghi della mano che si trovano a dover gestire delle lesioni dell'anulare o del 4° metacarpo tali da non permetterne il salvataggio, in pazienti che richiedono un rapido ritorno al lavoro e desiderano anche una buona cosmesi la proposta di una amputazione estetica è da prendere in considerazione.

Bibliografia

1 Tintle SM, Baechler MF, Nanos GP, et al. Traumatic and trauma-related amputations: Part II: Upper extremity and future directions. J Bone Joint Surg Am 2010;92:2934-2945. https://doi.org/10.2106/JBJS.J.00258

2 Bott SM, Rachunek K, Medved F, et al. Functional outcome after digit replantation versus amputation. J Orthop Traumatol Off J Ital Soc Orthop Traumatol 2022;23:35. https://doi.org/10.1186/s10195-022-00654-7

3 Bhat AK, Acharya AM, Narayanakurup JK, et al. Functional and cosmetic outcome of single-digit ray amputation in hand. Musculoskelet Surg 2017;101:275-281. https://doi.org/10.1007/s12306-017-0484-x

4 del Piñal F. Severe mutilating injuries to the hand: guidelines for organizing the chaos. J Plast Reconstr Aesthetic Surg JPRAS 2007;60:816-827. https://doi.org/10.1016/j.bjps.2007.02.019

5 Sadek AF, Fouly EH, Hassan MY. Early Versus Delayed Fourth Ray Amputation With Fifth Ray Transposition for Management of Mutilating Ring Finger Injuries. J Hand Surg 2015;40:1389-1396. https://doi.org/10.1016/j.jhsa.2015.04.010

6 Aliotta RE, Reyes BA, Bafus BT. Small Finger to Ring Finger Ray Transposition: Modern Surgical Technique and Case-based Review of the Literature. Plast Reconstr Surg - Glob Open 2018;6:e1793. https://doi.org/10.1097/GOX.0000000000001793

7 Peacock E. Metacarpal transfer following amputation of a central digit. Plast Reconstr Surg 1962;29:345-355.

8 Hyroop GL. Transfer of a metacarpal, with or without its digit, for improving the function of the crippled hand. Plast Reconstr Surg (1946) 1949;4:45-58. https://doi.org/10.1097/00006534-194901000-00005

9 Posner MA. Ray transposition for central digital loss. J Hand Surg 1979;4:242-257. https://doi.org/10.1016/s0363-5023(79)80159-8

10 Le Viet D. Translocation of the Fifth Finger by Intracarpal Osteotomy: Ann Plast Surg 1986;17:228–238. https://doi.org/10.1097/00000637-198609000-00009

11 Blazar PE, Garon MT. Ray Resections of the Fingers: Indications, Techniques, and Outcomes. J Am Acad Orthop Surg 2015;23:476-484. https://doi.org/10.5435/JAAOS-D-14-00056

12 Colen L, Bunkis J, Gordon L, Walton R. Functional assessment of ray transfer for central digital loss. J Hand Surg 1985;10:232-237. https://doi.org/10.1016/s0363-5023(85)80111-8

13 de Boer A, Robinson PH. Ray transposition by intercarpal osteotomy after loss of the fourth digit. J Hand Surg 1989;14:379-381. https://doi.org/10.1016/0363-5023(89)90117-2

CASO CLINICO

Rivista Italiana di CHIRURGIA della MANO
2023;60:79-83
https://doi.org/10.53239/2784-9651-2023-12

Axillary mass in pediatric age: rare case of schwannoma of the median nerve

Massa ascellare in età pediatrica: raro caso di schwannoma del nervo mediano

Mattia Giardini[1], Roberta Sartore[1], Nicola Zampieri[2], Giampietro Zanette[3], Umberto Lavagnolo[1], Massimo Corain[1]

[1] Hand Surgery and Microsurgery Unit, University Hospital of Verona; [2] Pediatric Surgery Unit, University Hospital of Verona; [3] Neurology Unit, P. Pederzoli Hospital

Summary

A 15-year-old male patient came to our attention for the appearance of a large mass in the right axilla for about 4 months. In the anamnesis, a first surgical stage of open exploration is reported, which disproved the suspicion of lymphadenopathy. Following preparatory investigations, a diagnosis of suspected schwannoma of the median nerve was attributed, confirmed operatively and by histological examination. The post-operative follow-up was uneventful.

Key words: neuroma, pediatric neoformation, pediatric benign tumours, Schwann cell, neurolemmocytes

Riassunto

Un paziente maschio di 15 anni è giunto alla nostra attenzione per la comparsa di una grossa massa in regione ascellare destra da circa 4 mesi. In anamnesi viene riportato un primo approccio chirurgico di esplorazione open, che ha permesso di escludere il sospetto di linfoadenopatia. A seguito di indagini di approfondimento è stata posta diagnosi di sospetto schwannoma del nervo mediano, confermata operativamente e dall'esame istologico. Il follow-up post-operatorio è stato regolare.

Parole chiave: *neurinoma, neoformazioni pediatriche, tumori benigni pediatrici, cellula di Schwann, neurolemmocita*

Corrispondenza:
Massimo Corain
mcorain@hotmail.it

Come citare questo articolo: Giardinia M, Sartorea R, Zampieri N, et al. Axillary mass in pediatric age: rare case of schwannoma of the median nerve. Rivista Italiana di Chirurgia della Mano 2023;60:79-83. https://doi.org/10.53239/2784-9651-2023-12

© Copyright by Pacini Editore Srl

OPEN ACCESS

L'articolo è OPEN ACCESS e divulgato sulla base della licenza CCBY-NC-ND (Creative Commons Attribuzione – Non commerciale – Non opere derivate 4.0 Internazionale). L'articolo può essere usato indicando la menzione di paternità adeguata e la licenza; solo a scopi non commerciali; solo in originale. Per ulteriori informazioni: https://creativecommons.org/licenses/by-nc-nd/4.0/deed.it

Introduction

Axillary fossa masses can be due to a very different kind of medical causes like lymphadenopathy, lymphomas, metastasis, benign tumors. Schwannoma is a benign encapsulated tumor that grows in the peripheral nervous system. It develops in the nerve sheath from Schwann cells, the principal glia of the peripheral nervous system. These tumors are more common in people between 20-50 years old, with no difference about sex or race [1 2]. These usually appear as isolated lesions even

though sometimes they can be related to neurofibromatosis type 2 and arise in multiple clusters [3]. Malignant transformation is rare [4]. They are found mostly in the head and in the neck (25%) or in the flexion surfaces of legs and arms, only for the 5% in the axillary fossa [5]. It could take many years from the presentation to diagnose the mass. Because of its rarity, some cases can be missed or misdiagnosed, so it should be kept in consideration as one of the differential diagnosis about an axillary mass originating from a nerve branch [6].
In this report we describe an axillary mass, initially misdiagnosed as an axillary inflamed lymph node, that eventually resulted in a median nerve schwannoma in a teenaged patient.

Case report

A 15-year-old male patient presented to his primary care physician with a palpable mass in his right axillary fossa since 4 months. No pain or other symptoms were referred. He had no fever, 2 kilos weight lost after a period of diet. Hematological exams were normal. Axillary ultrasound shown a lymphadenopathy of the axillary fossa with a node of about 30 mm and an altered echo structure (Fig. 1).
A pediatric oncohematologist visited the patient and confirmed the diagnosis of reactive lymphadenopathy. She suggested a pediatric surgical evaluation to consider the lymph node removal and analysis.
The patient underwent surgery after two weeks: during surgical exploration a well vascularized and roundish mass was identified, characterized by a proximal and a distal peduncle. Trying to dissect the vascular and nerval structures, surgeons reported the flexion of the third finger of the right hand. Due to the suspect of a wrong diagnosis, it was decided to stop the procedure and to add other diagnostic studies. The skin was sutured and the operation postponed. Patient parents were informed and agreed (Fig. 2).
After surgery the patient was investigated with a right axillary fossa MRI and brain/encephalic trunk MRI to investigate

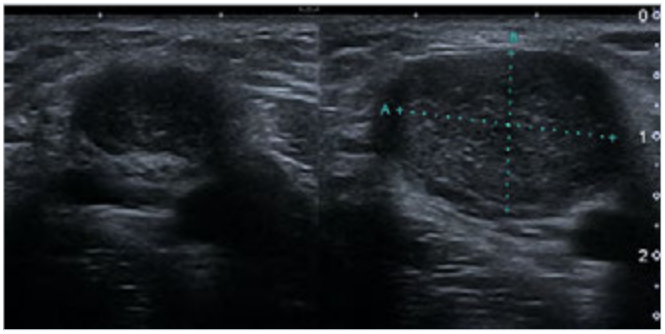

Figure 1. Sonografic appearence of axillary mass at the first examination.

Figure 2. First surgical stage: isolation of the mass with proximal and distal peduncle.

further nature of the neoformation and verify the eventual presence of any tumors. MRI refers: "near to axillar vessels, there's a roundish formation with sharp edges, 23 x 19 mm on the axial plan, 26 mm on craniocaudal axis. According to clinical-anamnestic profile the image indicates the suspect of neurinoma. No other alterations were found in brain or in the encephalic trunk.". The patient had a second sonographic examination performed by a specialist to investigate the ultrasound aspect of schwannoma. He was investigated with an EMG, no alteration in conduction were reported.
After this finding, the Hand Surgery and Microsurgery Unit took charge of the patient.
The pre-operative evaluation consisted of anamnesis, physical examination of the tumor, superficial sensory function testing (touch, pain, and static and dynamic sensory discrimination), muscle tone, and strength examination as well as testing for Hoffmann-Tinel sign. We managed to test the relation about the mass and the median nerve, so with flexion-extension movement of the elbow and the wrist (median nerve neurodynamic stretching) we could see the mass moving in the axillary fossa. The patient reported about some kind of sporadic and paroxysmal dysesthesia and paresthesia in the median nerve territory that he had never mentioned before.
The patient underwent a second surgery in general anesthesia (Figs. 3, 4). The incision was made directly on the longest axis of the mass. The vessels were detected and protected; accurate hemostasis permitted to recognize the structures involved. We isolated proximally and distally the nerve branch and we protected the peduncles with surgical loops. The perineurium has been incised keeping attention to its preservation. We dissected the adherent fascicles from the proximal pole of the tumor to the distal one. Once they were completely detached and the mass isolated, it was excised

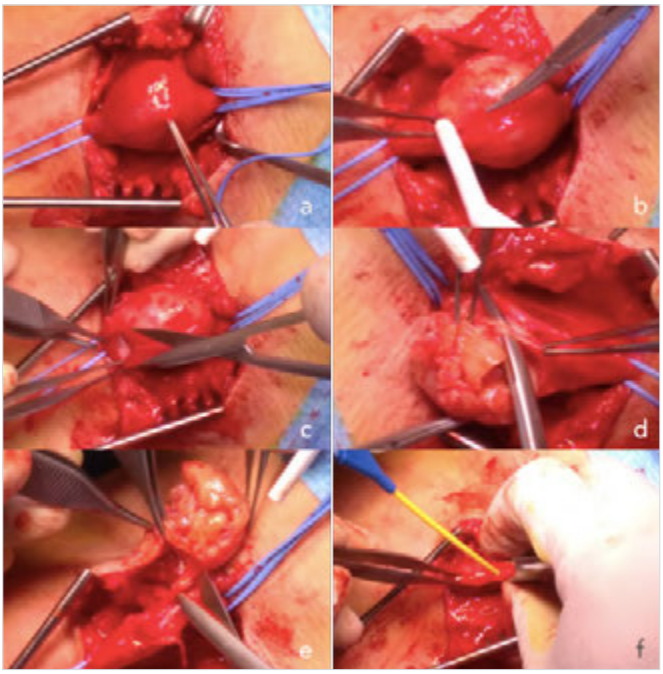

Figure 3. Second surgical stage. a) Median nerve isolation; b) Epineurium incision. c) Schwannoma's capsule incision. d) Fascicula isolation. e) Schwannoma excision. f) Human fibrin glue application.

and sent for the histopathological examination. The nerve fascicles of the median branch were left intact but stretched and adapted to the capsuled mass; this macroscopic aspect oriented for a possible Schwannoma. We stitch the epineurium and we applied human fibrin glue (Tisseel® - Baxter). The skin was closed with stitches, a soft bandage was made as medication. We allowed the patient to freely move the arm after 2 days since surgery. The scar has been treated with dedicate cream application for 2 months after surgery.
Histopathology confirmed the diagnosis of right axillary fossa schwannoma of the median nerve. Its section showed a tumor formed of benign-looking spindle cells with hypocellular areas. Immuno-histo-chemistry was positive for S100 and BC34 with no evidence of malignancy.
The postsurgical progress was regular, some mild neurological sensitive symptoms concerning the middle finger endured for the next three months after surgery and they were treated with neurotrophic (Palmitoilethanolamide, PEA) integration. These symptoms completely disappeared at the 3 moths post-op clinical evaluation.

Figure 4. Excised schwannoma.

Discussion

A lymph node abscess incision, biopsy or excision, in pediatric age, are usually suggested by oncohematologists or by pediatricians for common infections or in cases of antibiotics therapy unresponsive masses.
Generally, neck, inguinal and axillary area are the most common surgical sites.
In pediatric age, without suspicious of neoplastic disease, ultrasound is the most common radiological test used; on ultrasound a normal lymph node has a hypoechoic cortex but often shows a central hyperechoic hilum containing fat and intranodal blood vessels referred to as a hilar line. The hilar line is more prominent in adolescents.
Many different pathologic conditions can present as axillary masses in addition to lymph node enlargement (fibroadenomas, hamartomas, fat necrosis, carcinomas, lipomas, schwannomas). Awareness of the variety of these disease entities and characteristic sonographic findings can aid in correct diagnosis of an axillary mass [7].
Verocay described Schwannoma in 1908 as a slow-growing benign tumor of the sheath of peripheral nerves [8]. It is the most common peripheral nerve tumor and it affects mainly the head, the neck and the extremities. Axillary schwannomas are very uncommon as described in Gosk et al.: just six cases of axillary schwannoma between all the patients treated for extremities schwannomas between 1985 and 2013 were found [9] we present our experience in operative management of schwannomas and analyse results of treatment. Clinical material consisted of 34 patients, in whom 44 schwannomas located in extremities were excised between 1985 and 2013. Thirty-five tumours originated from major peripheral nerves and 9 from small nerve branches. Post-operatively, in the first group of tumours, pain resolved in 100%, paresthesias in 83.3%, and Hoffmann-Tinel sign in 91.6% of the patients. Improvement in motor function was noted in 28.5% of the cases, in sensory function: complete in 70%, and partial in 15%. The most frequently affected major peripheral nerves were the ulnar (11 tumours). Only 10% of schwannomas are diagnosed in patients less than 21 yo [10].

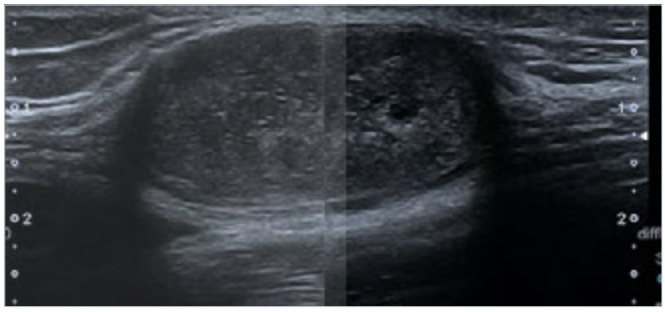

Figure 5. Sonografic imaging of schwannoma associated to median nerve.

In this case, the patient presented is a 15yo young male without any risk factors for developing schwannoma during pediatric age. One of these is schwannomatosis[3] which increases the potentiality of developing multiple schwannomas during the second decade of life.
We cannot find other cases about an axillary median nerve schwannoma in a pediatric patient referred in literature on the main scientific platform research.
We suggest to test the mass with upper limb and surrounding joints active and passive movements. If the mass moves in association with the stretching of the nerves it could indicate a nerve origin mass. Pain, Tinel test, muscular deficit or sensitive disturbs have to be considered.
The imaging evaluations of axillary mass should start with US examination. Distinction of a nerve sheath tumor from abnormal lymph nodes may be difficult because abnormal lymph nodes could lose their hila and can exhibit posterior acoustic enhancement. However, the most reliable method to differentiate a lymph node from a nerve sheath tumor is the identification of the associated nerve [11] (Fig. 5).
Schwannoma sonography shows a well-defined oval homogeneous hypoechoic mass with or without posterior enhancement [12]. Collagen deposit areas appear as a coarse echo texture or as focally increased echogenic areas. An echogenic ring within the mass (target sign) is rare but a pathognomonic feature of nerve sheath tumors, as in particular for long aged schwannomas [13]. An echogenic capsule is usually seen, and cystic spaces represent the presence of degenerated portions of the mass. Sonography can provide confirmation of a neurovascular bundle adjacent to the mass [14]. In addition, it could be useful performing a sonoelastography in order to evaluate the elasticity of the lesion and to provide more information about its eventual growth pattern [15].
Diagnosis and classification of the tumor is challenging. Fine needle aspiration (FNA) could be a method even though it is difficult to recognize tissue architecture pattern [16]. A trucut [17] biopsy is another option for diagnosis as shown in a reported case of gastric schwannoma diagnosed using this

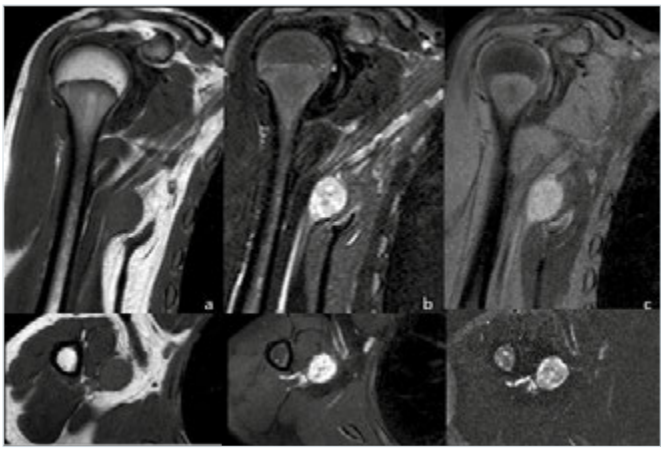

Figure 6. MRI appearance of axillary schwannoma of the patient. a) T1-weighted. b) T2-weighted. c) STIR.

procedure [18]. A new study published in the early 2020 by Roberto J. Perez Roman et al. reported that benign tumors (namely schwannoma and neurofibroma) biopsy poses an unacceptably high risk for neurological deficit [19], changing the usual approach to the diagnosis.
The MRI can surely provide to visualize the anatomy of brachial plexus and the interrelated anatomic structures on relatively artifact-free images with a large field-of-view, characterized by better detection and characterization of the lesions. This is the gold standard for differential diagnosis. On MRI [20], the tumor appears as a well-defined mass of intermediate signal intensity on T1-weighted images and as a mass of high intensity on T2-weighted images, with an inhomogeneous central low-signal area and strong enhancement after contrast agent administration. On T2-weighted images, the peripheral hyperintense signal is due to the presence of myxoid tissue, and the central low signal intensity is due to the presence of fibrocollagenous tissue [21] [22] (Fig. 6).
The treatment for schwannoma of the brachial plexus is resection of the tumor [23]. The tumor is located eccentrically rising from few fascicula in the peripheral nerve and is well encapsulated by the perineurium. These fascicula are often without functional meaning because of the tumor. For this reason, it has generally been accepted that careful dissection under magnification could achieve complete enucleation without causing further neurological deficit [24]. Different surgical techniques are described. In any case surgeons should attempt to perform a gross total resection of benign peripheral nerve sheath tumors without causing new neurological deficits. An ideal dissection plane can be identified between the pseudocapsule and true capsule [25]. Muramatsu et al. in their study show the advantages of the effective intracapsular enucleation using the microsurgery technique instead of extracapsular [26].

Conclusion

Axillary schwannoma is a very challenging condition itself, in terms of diagnosis and treatment. In particular, it becomes more difficult in pediatric patients. Lymphadenopathy is of course the first option in case of axillary mass in young patients but as we saw it could not be the only possible diagnosis. Because of unspecific symptoms, in many cases it could be mismanaged. It is very important to perform an accurate clinical exam, including Tinel sign and evaluating the relative motion of the mass correlated with the movement of the arm. US examination of the axilla fossa is the first imaging exam but often it is not enough to identify the right nature of the mass. Once made the definitive diagnosis, the surgeon can perform and choose the best way to approach and remove the mass.

References

1 Lin J, Martel W. Cross-Sectional Imaging of Peripheral Nerve Sheath Tumors: Characteristic Signs on CT, MR Imaging, and Sonography. Am J Roentgenol 2001;176:75-82. http://doi.org/10.2214/ajr.176.1.1760075

2 Oi H, Watanabe Y, Shojaku H, Mizukoshi K. Nasal Septal Neurinoma. Acta Otolaryngol (Stockh) 1993;113(Suppl 504):151-154. http://doi.org/10.3109/00016489309128144

3 Gonzalvo A, Fowler A, Cook RJ, et al. Schwannomatosis, sporadic schwannomatosis, and familial schwannomatosis: a surgical series with long-term follow-up. J Neurosurg 2011;114:756-762. http://doi.org/10.3171/2010.8.JNS091900

4 Webb DE, Ward BB. Soft Tissue Tumors of the Neck. Atlas Oral Maxillofac Surg Clin 2015;23:79-93. http://doi.org/10.1016/j.cxom.2014.11.002

5 Huang JH, Samadani U, Zager EL. Brachial plexus region tumors: a review of their history, classification, surgical management, and outcomes. Neurosurg Q 2003;13151-161. http://doi.org/10.1097/00013414-200309000-00001

6 Roche P-H, Bouvier C, Chinot O, et al. Genesis and Biology of Vestibular Schwannomas. In: Régis J, Roche P-H, eds. Progress in Neurological Surgery. Karger 2008, vol. 21, pp. 24-31. http://doi.org/10.1159/000156556

7 Kim EY, Ko EY, Han B-K, et al. Sonography of axillary masses: what should be considered other than the lymph nodes? J Ultrasound Med 2009;28:923-939. http://doi.org/10.7863/jum.2009.28.7.923

8 Enzinger FM, Weiss SW. Benign tumors of peripheral nerves. In: Soft Tissue Tumors. 4th ed. Mosby, St. Louis 1995, pp. 821-888.

9 Gosk J, Gutkowska O, Urban M, et al. Results of Surgical Treatment of Schwannomas Arising from Extremities. BioMed Res Int 2015;2015:1-8. http://doi.org/10.1155/2015/547926

10 Gaikwad N, Sathe NU, Wadkar G, et al. Schwannoma of the cervical vagus nerve in a child: a case report. Indian J Otolaryngol Head Neck Surg 2013;65(Suppl 1):188-191. http://doi.org/10.1007/s12070-011-0475-4

11 Sohn Y-M, Kim SY, Kim E-K. Sonographic appearance of a schwannoma mimicking an axillary lymphadenopathy. J Clin Ultrasound 2011;39:477-479. http://doi.org/10.1002/jcu.20826

12 Beggs I. Sonographic appearances of nerve tumors. J Clin Ultrasound 1999;27:363-368. http://doi.org/10.1002/(sici)1097-0096(199909)27:7<363::aid-jcu1>3.0.co;2-7

13 Beggs I. The ring sign: a new ultrasound sign of peripheral nerve tumours. Clin Radiol 1998;53:849-850. http://doi.org/10.1016/s0009-9260(98)80199-2

14 Beggs I. Pictorial review: imaging of peripheral nerve tumours. Clin Radiol 1997;52:8-17. http://doi.org/10.1016/s0009-9260(97)80299-1.

15 Hung C-Y, Chang K-V, Chen P-T, et al. Sonoelastography for the evaluation of an axillary schwannoma in a case of quadrilateral space syndrome. Clin Imaging 2014;38:360-363. http://doi.org/10.1016/j.clinimag.2013.12.019

16 Nikumbh DB, Janugade HB, Mali RK, et al. Axillary Schwannoma: diagnosed on fine needle aspiration cytology. Online J Health Allied Scs 2011;10(1):20.

17 Aref H, Abizeid GA. Axillary schwannoma, preoperative diagnosis on a tru-cut biopsy: Case report and literature review. Int J Surg Case Rep 2018;52:49-53. http://doi.org/10.1016/j.ijscr.2018.09.039

18 Hong SW, Cho WY, Kim JO, et al. Gastric schwannoma diagnosed by endoscopic ultrasonography-guided trucut biopsy. Clin Endosc 2013;46:284-287. http://doi.org/10.5946/ce.2013.46.3.284

19 Perez-Roman RJ, Shelby Burks S, et al. The risk of peripheral nerve tumor biopsy in suspected benign etiologies. Neurosurgery 2020;86:E326-E332. http://doi.org/10.1093/neuros/nyz549

20 Kichari JR, Hussain SM, Den Hollander JC, et al. MR imaging of the brachial plexus: Current imaging sequences, normal findings, and findings in a spectrum of focal lesions with MR-pathologic correlation. Curr Probl Diagn Radiol 2003;3288-101. http://doi.org/10.1067/mdr.2003.12007

21 Suh JS, Abenoza P, Galloway HR, et al. Peripheral (extracranial) nerve tumors: correlation of MR imaging and histologic findings. Radiology 1992;183:341-346. http://doi.org/10.1148/radiology.183.2.1561333

22 Verstraete KL, Achten E, De Schepper A, et al. Nerve sheath tumors: evaluation with CT and MR imaging. J Belge Radiol 1992;75:311-320.

23 Lusk MD, Kline DG, Garcia CA. Tumors of the brachial plexus. Neurosurgery 1987;21:439-453. http://doi.org/10.1227/00006123-198710000-00001

24 Uchida K, Nakajima H, Sato R, et al. Microsurgical intraneural extracapsular resection of neurinoma around the cervical neuroforamen: a technical note. Min - Minim Invasive Neurosurg 2009;52:271-274. http://doi.org/10.1055/s-0029-1241849

25 Stone JJ, Spinner RJ. Go for the Gold: A "Plane" and Simple Technique for Resecting Benign Peripheral Nerve Sheath Tumors. Oper Neurosurg 2020;18:60-68. http://doi.org/10.1093/ons/opz034

26 Date R, Muramatsu K, Ihara K, et al. Advantages of intra-capsular micro-enucleation of schwannoma arising from extremities. Acta Neurochir (Wien) 2012;154:173-178. http://doi.org/10.1007/s00701-011-1213-0

CASO CLINICO

Rivista Italiana di CHIRURGIA della MANO
2023;60:84-88
https://doi.org/10.53239/2784-9651-2023-13

Intrappolamento del flessore profondo delle dita nel callo osseo di una frattura biossea di avambraccio in età pediatrica: un caso clinico

Flexor digitorum profundus entrapment in bone callus after a forearm fracture in pediatric age: a case report

Chiara Arrigoni, Nunzio Catena
UOSD Centro Chirurgia Ricostruttiva e della Mano, IRCSS Istituto G. Gaslini, Genova

Riassunto

Introduzione. Le fratture biossee di avambraccio sono tra le più frequenti in età pediatrica; tra le complicanze più rare sono descritti gli intrappolamenti muscolo-tendinei.

Materiali e metodi. Gli autori descrivono il caso di una paziente di 10 anni giunta alla visita a quasi 3 mesi di distanza in seguito a una frattura biossea di avambraccio trattata incruentemente e che clinicamente presentava un atteggiamento in flessione di 3-4-5 dito della mano sinistra correggibile a polso flesso ma in peggioramento a polso esteso in assenza di deficit sensitivi. L'esame EMG risultava negativa e la RM mostrava solo un'alterazione di segnale del flessore profondo delle dita. Intra-operatoriamente, si è riscontrato un intrappolamento del flessore profondo del 4 dito, inglobato nel callo osseo della frattura ulnare, che ha richiesto una ricostruzione con innesto tendineo prelevato dal flessore radiale del carpo in associazione a tenolisi e allungamento frazionato sugli altri tendini coinvolti.

Risultati. Al controllo a distanza di un anno si è ottenuto un recupero completo dell'estensione delle dita.

Discussione. Il caso clinico presenta le stesse analogie di quelli descritti in letteratura. Il sospetto va posto in diagnosi differenziale con la sindrome compartimentale e le lesioni neurologiche.

Conclusione. L'intrappolamento del flessore profondo delle dita nel callo osseo di una frattura biossea di avambraccio in età pediatrica è una rara ma possibile complicanza. Una volta diagnosticato, si deve intervenire al fine di evitare complicanze tardive e permettere un recupero completo della funzionalità.

Parole chiave: tendine flessore profondo, bambini, frattura biossea di avambraccio, callo osseo, complicanza.

Corrispondenza:
Chiara Arrigoni
chiara.arrigoni@libero.it

Conflitto di interessi
Gli Autori dichiarano di non avere alcun conflitto di interesse con l'argomento trattato nell'articolo..

Come citare questo articolo: Arrigoni C, Catena N. Intrappolamento del flessore profondo delle dita nel callo osseo di una frattura biossea di avambraccio in età pediatrica: un caso clinico. Rivista Italiana di Chirurgia della Mano 2023;60:84-88. https://doi.org/10.53239/2784-9651-2023-13

© Copyright by Pacini Editore Srl

OPEN ACCESS

L'articolo è OPEN ACCESS e divulgato sulla base della licenza CCBY-NC-ND (Creative Commons Attribuzione – Non commerciale – Non opere derivate 4.0 Internazionale). L'articolo può essere usato indicando la menzione di paternità adeguata e la licenza; solo a scopi non commerciali; solo in originale. Per ulteriori informazioni: https://creativecommons.org/licenses/by-nc-nd/4.0/deed.it

Summary
Introduction. *Both bone forearm fractures are common in children; musculo-tendinous entrapment is a rare complication.*
Materials and Methods. *A ten y.o female was examined 3 months after a both bone forearm fracture treated with closed reduction and casting. Clinically, she showed a flexion position of 3-4-5 left fingers, passively correctable with wrist flexion but getting worse with wrist extension, without sensorial deficit. EMG was negative and MRI showed an altered signal of flexor digitorum profundus. During surgery, an entrapment of the flexor profundus for the 4th finger within the ulnar callus was detected; it needed a reconstruction with a flexor radialis carpus graft, in association with fractional lengthening and tenolysis on the other tendons involved.*
Results. *At 1 year check-up she recovers completely a fully extension of the fingers.*
Discussion. *The case shows the same features of those described in literature. Clinical suspicion must be differentiated from compartment syndrome and neurologic lesions.*
Conclusion. *Digitorum flexor profundus entrapment in bone callus after a forearm fracture in pediatric age it's a rare but feasible complication. Once diagnosed, a prompt intervention must be performed to avoid late complications and led to a full functional recover.*

Key words: *digitorum flexor profundus, children, two bone forearm, bone callus, complication*

Introduzione

Le fratture biossee di avambraccio sono tra le più frequenti in età pediatrica (dopo le fratture del radio distale e le sovracondiloidee dell'omero distale) e, con le fratture diafisarie di tibia, quelle maggiormente a rischio di esposizione [1].
Il tasso di incidenza dopo i 5 anni di età raddoppia ampiamente rispetto alla prima infanzia essendo correlate maggiormente alla pratica di attività sportive, le caratteristiche delle quali incidono direttamente sul livello e sulla complessità delle fratture.
Negli ultimi 30 anni, infatti, si è registrato un aumento correlabile alla maggior diffusione di sport quali pattini a rotelle, skateboard, trampolini e veicoli motorizzati a fronte di una dieta meno equilibrata e una maggior diffusione dell'obesità infantile [1].
La diagnostica si basa sulla clinica, spesso molto evidente, e sulle indagini radiografiche che devono includere il polso e il gomito, oltre all'avambraccio in due proiezioni, al fine di escludere lesioni di Monteggia, Galeazzi ed Essex Lopresti.
Il trattamento, in base alle caratteristiche della frattura e del paziente, può spaziare da una riduzione incruenta e stabilizzazione in gesso fino alla riduzione cruenta associata a una sintesi interna che può avvenire, nella maggior parte dei casi, con fili di K o chiodi elastici endomidollari.
In casi rari può esser necessario l'utilizzo di mezzi di sintesi più invasivi come placche e viti (adolescenti)
Sono tra le fratture pediatriche più insidiose per la scelta del corretto trattamento, l'alta incidenza di ri-fratture e per l'alto rischio di complicanze che sono classificabili come immediate, precoci e tardive.
Tra queste, la sindrome compartimentale è sicuramente la più temibile mentre gli intrappolamenti nervosi e tendinei sono rari. Questi ultimi, in particolare, sono scarsamente descritti in letteratura, che si limita a pochi casi clinici, e spesso vengono diagnosticati e trattati tardivamente.
Al fine di aiutare i colleghi nella diagnosi e nella scelta del corretto trattamento, descriviamo il caso clinico di una paziente con un riscontro tardivo di intrappolamento del tendine flessore profondo delle dita nel callo osseo ulnare dopo frattura biossea di avambraccio trattata incruentemente.
La scelta del trattamento chirurgico è stata risolutiva con l'ottenimento di un completo recupero funzionale al controllo a un anno.

Caso clinico

Gli autori presentano il caso di una paziente di 10 anni, femmina, giunta per un deficit di estensione di 3-4-5 dito mano sinistra.
In anamnesi era presente una pregressa frattura biossea al terzo distale di avambraccio trattata incruentemente circa 3 mesi prima.
Clinicamente, la paziente si presentava con un atteggiamento in flessione di 3-4-5 dito della mano sinistra, in particolare a livello delle articolazioni interfalagee, con apparente contrattura del tendine flessore profondo di 3 e 5 dito e di entrambi i flessori sul 4 dito che risultavano, però, scorrevoli allo squeezing test: l'atteggiamento in flessione era, infatti, correggibile a polso flesso ma peggiorava a polso esteso (Fig. 1).
Non riferiva dolore. Non erano presenti deficit sensitivi né trofici a carico di eminenza tenar ed ipotenar, il Tinel era negativo sul decorso di ulnare e mediano.
È stato effettuato uno studio elettromiografico che non ha mostrato disturbi di conduzione e una RMN che ha eviden-

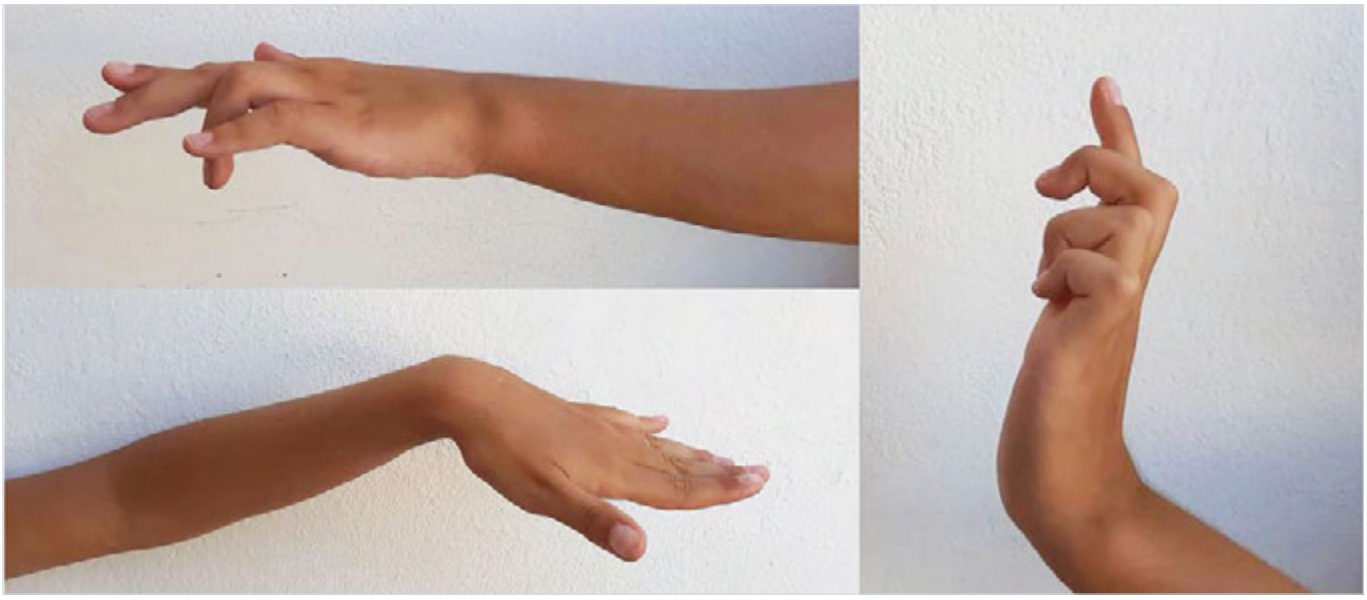

Figura 1. Clinica pre-operatoria.

ziato un'ipotrofia del ventre muscolare del flessore profondo delle dita.
Dopo accurata valutazione dei rischi e dei benefici, nel sospetto di retrazione del tendine flessore profondo di 3 e 5 dito e di entrambi i flessori sul 4 dito, è stata posta indicazione all'esplorazione chirurgica.
L'arto superiore sinistro è stato posto su tavolino reggi-braccio e reso ischemico con la fascia di Esmarch. L'esplorazione, attraverso un accesso chirurgico sec. Henry, è stata mirata a livello del pregresso focolaio di frattura e si è riscontrato un intrappolamento del flessore profondo del 4 dito, alla giunzione miotendinea, che è apparso inglobato nel callo osseo della frattura ulnare e una contrattura dei flessori superficiali di 3 e 4 dito (Fig. 2). I tendini per il 5 dito sono apparsi integri ma adesi ai tessuti circostanti.
Si è proceduto, pertanto, alla sezione e alla ricostruzione del flessore profondo intrappolato con innesto tendineo prelevato da metà tendine del flessore radiale del carpo.
È stato inoltre necessario procedere all'allungamento frazionato miotendineo del flessore profondo del 3 dito e dei flessori superficiali di 3 e 4 dito per ottenere un'estensione passiva libera e completa (Fig. 3).
Il 5 dito ha necessitato di una semplice tenolisi di entrambi.
È stato confezionato un gesso per permettere la guarigione delle suture, rimosso a distanza di 4 settimane, ed è stato prescritto un ciclo fisioterapico.
Al controllo a distanza di un anno si è osservato un recupero completo dell'estensione attiva e passiva di 3-4-5 dito con il mantenimento di una flessione valida e completa, anche a livello del 4 dito (Fig. 4).

Discussione

Le fratture biossee di avambraccio sono tra le fratture pediatriche più insidiose per la scelta del corretto trattamento, l'alta incidenza di ri-fratture e per l'alto rischio di complicanze.
Il ventaglio di possibili soluzioni terapeutiche è ampio e la scelta si basa sulle caratteristiche del paziente (età e costituzione) e della frattura (sede, entità di scomposizione, integrità del mantello cutaneo).
Nella maggior parte dei casi si procede a una riduzione incruenta e la sintesi, con fili di Kirschner percutanei o con chiodi elastici endomidollari (inseriti tramite un miniaccesso cutaneo), viene di solito riservata alle fratture considerate potenzialmente instabili con il solo confezionamento dell'immobilizzazione gessata.
Al contrario la riduzione cruenta viene riservata ai pochi casi, ad esempio fratture complete traslate del 100% e ingranate o fratture molto prossimali, in cui le manovre di riduzione incruenta risultino infruttuose.
Le complicanze in generale possono dividersi in immediate, precoci e tardive.
Tra quelle immediate troviamo i deficit vascolari e nervosi dovuti, per lo più, a eventuali lesioni associate (es. floating elbow se coesiste una frattura sovracondiloidea omerale distale) mentre tra quelle precoci possiamo annoverare la sindrome compartimentale, la possibilità di infezione e il rischio di scomposizione secondaria alla risoluzione dell'edema e all''instabilità intrinseca della frattura: di solito queste sono facilmente riconoscibili per cui la diagnosi e il trattamento avvengono repentinamente.

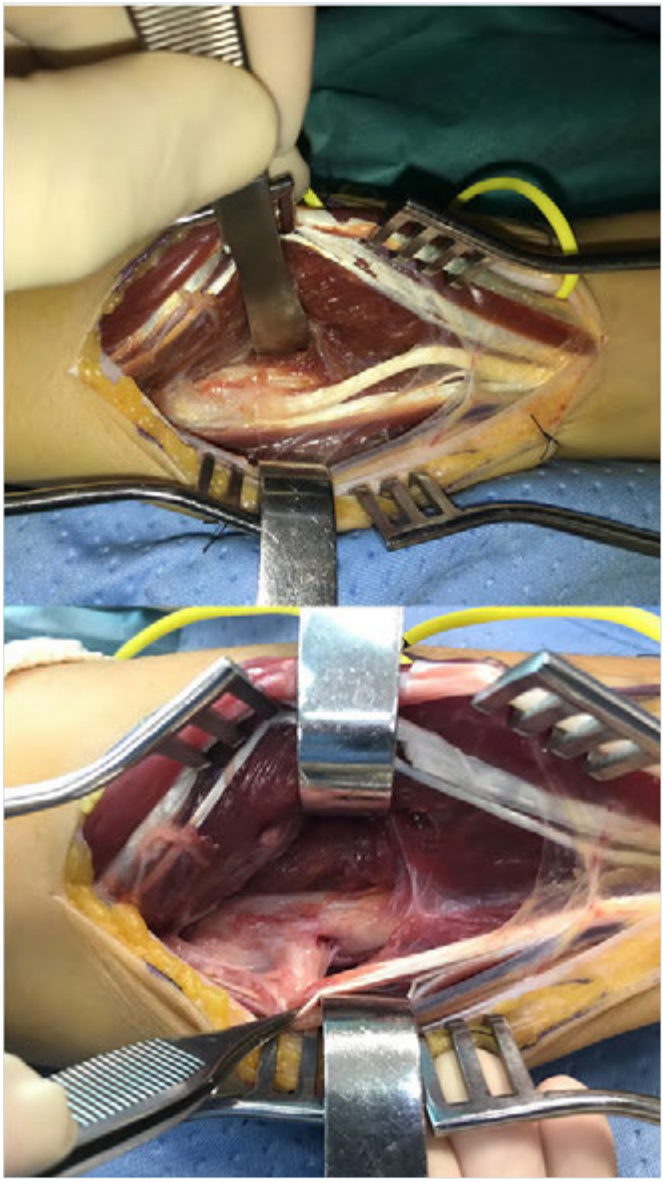

Figura 2. Immagini intra-operatorie dei tendini intrappolati nel callo osseo.

Per quanto riguarda le complicanze tardive troviamo i ritardi e le cattive consolidazioni, le sinostosi radio-ulnari, le rifratture, le lesioni dei tendini estensori, gli intrappolamenti muscolari e dei tendini flessori, la CRPS [1].
Escludendo la CRPS che è un'entità rarissima in età pediatrica, le altre sono tutte descritte con diversa frequenza.
Per quanto riguarda gli intrappolamenti muscolari e dei tendini flessori, in realtà, la letteratura è scarsa in merito e basata prevalentemente sulla descrizione di casi clinici [2].
Da quello che si evince è che interessino prevalentemente il flessore profondo delle dita con impossibilità all'estensione

Figura 3. Immagini intra-operatorie della ricostruzione del flessore profondo del 4° dito con banda di flessore radiale del carpo e allungamento frazionato dei tendini flessore superficiale del 4° e di entrambi del 3° dito.

completa a polso neutro o esteso ma che può avvenire a polso flesso; tutti gli autori sottolineano come l'esame obiettivo sia fondamentale per la diagnosi e vada effettuato prima o dopo ogni manovra riduttiva.
Di solito sono interessati indice medio e anulare isolati o in combinazione e spesso vengono intrappolati nella frattura ulnare a causa dell'origine del loro ventre muscolare [3].
Non è tuttavia chiaro se la causa sia la comparsa di aderenze in seguito a una mancata mobilizzazione per il dolore o in seguito alla formazione dell'ematoma che stimola la formazione del callo osseo[4] oppure se una non corretta manovra di trazione al momento della riduzione possa favorire l'intrappolamento nel ventre muscolare stesso.
Tutti gli articoli, comunque, sottolineano l'importanza dell'incitazione alla mobilizzazione delle dita subito dopo il trattamento e sulla diagnosi differenziale con una sindrome compartimentale a cui può assomigliare (in molti casi viene citata come *"pseudo Volkmann"* in quanto descritta come l'impossibilità a estendere le dita per un intrappolamento meccanico in assenza dei segni tipici dell'ischemia) [5].
Se identificata precocemente, si può avviare un trattamento riabilitativo per liberare i tendini intrappolati che risulta efficace soprattutto in fratture localizzate nel terzo prossimale, (dove si trova il ventre muscolare, senza il rischio di danneggiare i tendini) e negli intrappolamenti parziali [6].
I casi che non rispondono o quelli identificati tardivamente richiedono un trattamento chirurgico che spesso da ottimi risultati in termini di recupero.

Figura 4. Clinica post-operatoria.

Conclusione

L'intrappolamento del flessore profondo delle dita nel callo osseo di una frattura biossea di avambraccio in età pediatrica è una rara ma possibile complicanza.
Il caso clinico che ci si è presentato, analogo ai pochi descritti in letteratura, sottolinea l'importanza della valutazione, iniziale e successiva all'intervento dei pazienti e del confezionamento di un'immobilizzazione adeguata nonché della corretta esecuzione delle manovre riduttive con adeguata trazione che permetta l'allontanamento dei due monconi di frattura.
Se insorge il sospetto, in caso di mancata risposta al trattamento riabilitativo, è indicata la ripresa chirurgica al fine di evitare complicanze tardive e permettere un recupero completo della funzionalità.

Bibliografia

1 Diaphyseal radius and ulna fractures. In: Rockwood and Wilkins': Fractures in children. 9th ed. Philadelphia: Wolters Kluwer ed. 2020.

2 Koluacik S, Yilmaz O, Aslanturk O. Treatment of a neglected flexor digitorum profundus entrapment after closed reduction of both bone forearm fracture: a case report. Jt Dis Relat Surg 2021;32:810-813. https://doi.org/10.52312/jdrs.2021.389

3 Brogan K, Nicol S. Flexor digitorum profundus entrapment in paediatric forearm fractures. J Surg Case Rep 2014;15:rju038. https://doi.org/10.1093/jscr/rju038

4 Thione A, Cavadas P, Rubi CG. Entrapment of the flexor digitorum profundus in the callus after a closed distal radial fracture. Plast Reconstr Surg Glob Open 2016;21;4:e687. https://doi.org/10.1097/GOX.0000000000000674

5 Geissler J, Westberg J, Stevanovic M. Pseudo-Volkmann contracture: a case report and review of the current literature. J Am Acad Orthop Surg Glob Res Rev 2018;2:e031. https://doi.org/10.5435/JAAOSGlobal-D-18-00031

6 Toga A, Balaji A, Matsumoto T, Fujimaru A, Murakami H, Katoh S. Flexor tendon entrapment of the index finger after monteggia fracture in a pediatric patient. Orthop Res Rev 2020;12;189-193. https://doi.org/10.2147/ORR.S284278

CASO CLINICO

Rivista Italiana di CHIRURGIA della MANO
2023;60:89-92
https://doi.org/10.53239/2784-9651-2023-14

Long-term follow-up of non-vascularized fibular autograft for diaphyseal radial reconstruction: case report and literature overview

Follow-up a lungo termine di autoinnesto fibulare non vascolarizzato per ricostruzione radiale diafisaria: case report e panoramica della letteratura

Landino Cugola
Clinica "S. Francesco", Verona

Summary
For the treatment of important loss of bone substance, different surgical methods can be used (autologous vascularized or non-vascularized grafts, bank bone grafts or bone transports with external fixator). This article reports a case of bone loss of 10 cm radius treated with autograft from the contralateral fibula with a 35-year follow-up.

Key words: loss of bone substance, upper limb trauma, vascularized and non-vascularized autograft

Riassunto
Per il trattamento di importanti perdite di sostanza ossea, differenti metodiche chirurgiche possono essere utilizzate (innesti autologhi vascolarizzati o non vascolarizzati, innesti ossei da banca o trasporti ossei con fissatore esterno). In questo articolo è riportato un caso di perdita di sostanza ossea di radio di 10 cm, trattato con innesto autologo da perone controlaterale con un follow-up a 35 anni.

Parole chiave: *perdita di sostanza ossea, trauma arto superiore, innesto autologo vascolarizzato e non vascolarizzato*

Corrispondenza:
Landino Cugola
landino.c@hotmail.it

Conflitto di interessi
L'Autore dichiara di non avere alcun conflitto di interesse con l'argomento trattato nell'articolo.

Come citare questo articolo: Cugola L. Long-term follow-up of non-vascularized fibular autograft for diaphyseal radial reconstruction:case report and literature overview. Rivista Italiana di Chirurgia della Mano 2023;60:89-92. https://doi.org/10.53239/2784-9651-2023-14

© Copyright by Pacini Editore Srl

OPEN ACCESS

L'articolo è OPEN ACCESS e divulgato sulla base della licenza CCBY-NC-ND (Creative Commons Attribuzione – Non commerciale – Non opere derivate 4.0 Internazionale). L'articolo può essere usato indicando la menzione di paternità adeguata e la licenza; solo a scopi non commerciali; solo in originale. Per ulteriori informazioni: https://creativecommons.org/licenses/by-nc-nd/4.0/deed.it

Introduction

A large diaphyseal, segmental bone defect is a challenging problem in orthopaedic practice. Several surgical methods are available for bridging such defects: bone grafting, free non-vascularized [13] or vascularized fibular grafts [6], or bone transport with an external fixator.
The indication for these procedures are: 1) tumor resection, congenital pseudoarthrosis; 2) severe osteomyelitis; 3) non-union bone; 4) post-traumatic bone loss [1,2,15].

Figure 1. Rx with FE, evident gap 10 cm (left) and (right) filled in compression with non-vascularized fibular graft.

Figure 2. Rx after 35 years.

When the amount of bone loss in the radius must be replaced the orthopaedic surgeons prefere non-vascularized or vascularized fibular autograft. A-vascularized fibula transplants should be used in large segmental defects: this technique has been shown to be effective in treatment of defects more than 6-7 cm [3-6]; B-non-vascularized is generally used to treat defects smaller than 6 cm, when tissue vascularisation is adequate and there is no infection risk.
This article describes a case of reconstruction of the radial diaphysis using 10 cm non-vascularized free autogenous fibular graft (at the time we did not have in our department a microsurgical team), with a much longer period of follow-up than has been previously reported (35 yrs.).

Case report

B.R., a 36-year-old-right-handed farmer, in september 1983 right forearm suffered an open fracture with large radius bone loss. After the soft tissue had healed in the radial diaphysis there was a gap of 11 cm between proximal and distal stump. The forearm kept immobilization in cast until the operation performed on 08-02 1984, when a monolateral external fixator was applied on the radius (Fig. 1) to stabilize in compression the non-vascularised controlateral fibula transposed into the gap. He continued immobilisation with FE for 6 months when radiographs showed that the fibular autograft has united with the radius (Fig. 2). His rx and clinical aspect on 2019 show an excellent appearance of the radius and forearm with 50° of supination and complete pronation and wrist almost stiff (Fig. 3). The patient refused treatment about supination. He has no pain and considers his result satisfying.

Discussion

The use of vascularized or non-vascularized fibular autograft for radius reconstruction has been described in literature. Both these procedures have been shown to be effective in treatment of segmental bone defects. The non-vascularized autograft is preferred when the gap is less than 6-7 cm, also AA. describe cases treated, with success, for radius tumors until 8-13 cm followed for 16-22 years after surgery [7-9]. Patients treated for post-traumatic bone loss have follow-up of 35 years. The main criticism for non vascularized graft is that it is associated with a higher incidence of complications as osteoporosis, progressive absorption, non- union and slow incorporation of the graft.
Vascularized free fibular transfer permits a reconstruction of large defects following trauma with better chance of success and a period to obtain radiographic bone union shorter than in free transfer non-vascularized (4,8 months-range

Figure 3. Clinical pictures after 35 years since operation. Supination 50 degrees, but deficit well tolerated. Pronation complete and wrist almost stiff

2,5-8 *vs* 6-8) [6]. Disadvantages can be: 1) vascularized transfer requires a team skilled in microvascular technique; 2) a long operative time (6-10 hours); 3) requires extensive angiographic studies of the vascular pattern of the limbs and two major vessels need to be sacrificed; 4) difficulty in assessing patency of anastomosis in the immediate post-operative period (however, if free vascularized fibular graft fails, it can be work like non-vascularized!).

For this procedure there are relative controindications as metabolic disease, drugs abuse, alcohol etc.

Although vascularized bone graft have been advocated, the non-vascularised method is a reliable biological treatment to the light of the literature and of our case. The choice of two technique is accompanied by individual advantages and/or disadvantages that should be taken into consideration during the pre-operative planning process. Swamy et al. [10] have reported a case in young people where bone defect was 13 cm: he suggests that ideal method for management should be vascularized bone because offers: many advantages over conventional bone graft as well as it usually heals quickly and fight infection. But non-vascularized fibula offers a handy side to the orthopedic surgeon, being a superficial bone, it is easy to harvest with very low donor site morbidity if peroneal nerve and vessels are protected. Steinlechner et al. [11] also have found non-vascularized fibula graft to be a straight forward technique with a reliable results and were able to salvage the limb in all their patients. The healing rate in reports with non vascularized fibula go from 67% for gaps of 7.5-12.5 cm [12] to 80% in pediatric age group [10] and 92% [14] for gaps 4-10 cm. El-Sayed et al. [8] refer 92% union in 4 months for non-vascularized transplant.

Conclusion

Non-vascularized fibular graft is a simple procedure that is still a valid option to successfully brigde bone defects in selected cases with good vascular bed and soft tissue coverage.

References

1 Noellert RC, Louis DS. Long-term follow-up of nonvascularized fibular autografts for distal radial reconstruction. J Hand Surg Am 1985;10:335-340. https://doi.org/10.1016/s0363-5023(85)80031-9

2 Van Demark RE Jr, Van Demark RE Sr. Nonvascularized fibular autograft to treat recurrent giant cell tumor of the distal radius. J Hand Surg Am 1988;13:671-675. https://doi.org/10.1016/s0363-5023(88)80121-7

3 Weiland AJ, Kleinert HE, Kutz JE, et al. Free vascularized bone grafts in surgery of the upper extremity. J Hand Surg Am 1979;4:129-144. https://doi.org/10.1016/s0363-5023(79)80129-x

4 Yajima H, Tamai S, Ono H, et al. Vascularized bone grafts to the upper extremities. Plast Reconstr Surg 1998;101:727-735; discussion 736-7. https://doi.org/10.1097/00006534-199803000-00022

5 Petrella G, Tosi D, P antaleoni F, et al. Vascularized bone grafts for post-traumatic defects in the upper extremity. Arch Plast Surg 2021;4884-90. https://doi.org/10.5999/aps.2020.00969

6 Adani R, Delcroix L, Innocenti M, et al. Reconstruction of large post-traumatic skeletal defects of the forearm by vascularized free fibular graft. Microsurgery 2004;24:423-429. https://doi.org/10.1002/micr.20067

7 Safoury Y. Free vascularized fibula for the treatment of traumatic bone defects and non-union of the forearm bone. J Hand Surg Br 2005;30:67-72. https://doi.org/10.1016/j.jhsb.2004.09.007

8 El-Sayed M, El-Hadidi M, El-Adl W. Free non vascilarized fibular graft for treatment of post-traumatic bone defects. Acta Orthop Belg 2007;73:70-76.

9 Kubba M. Big forearm bone gap, a report of two cases. Bas J Surg, March 17, 2011.

10 Swamy MKS, Rathi A, Gupta V. Results of non-vascularized fibular grafting in gap nonunion of long bones inpediatric age group. J Clin Orthop Trauma 2013;4:180-184. https://doi.org/10.1016/j.jcot.2013.09.001

11 Steinlechner C, Wand M, Kandawire NC. Non –vascularized fibula transfer in management of defect of long bones after se-

questractomy in children. J Hand Surg Br 2005;87:1259-1263. https://doi.org/10.1302/0301-620X.87B9.15734

12 Enneking WF, Eady JL, Burchardt H. Autogenous cortical bone grafts in the reconstruction of segmental skeletal defects. J Bone Joint Surg Am 1980;62:1039-1058.

13 Madhat M, Ali H. Free non-vascularized fibular graft in treatment of bone defects. Bas J Surg 2007;13:69-75.

14 Patwardhan S, Shyam AK, Mody RA, et al. Reconstruction of bone defects after osteomyelitis with nonvascularized fibular graft: a retrospective study in twenty-six children. J Bone Joint Surg Am 2013;95:e56, S1. https://doi.org/10.2106/JBJS.K.01338

15 Ajit Singh V, Teck Wei K, Haseeb A, et al. Functional outcome following excision of giant cell tumor of the distal radius and reconstruction by autologous non vascularized osteoarticular fibula graft. J Orthop Surg (Hong Kong) 2022;30:23094990221074103. https://doi.org/10.1177/23094990221074103