



# Frattura comminuta del trapezio e sublussazione carpometacarpale del pollice: un quadro raro trattato con fissazione esterna

*Comminuted fracture of the trapezium and thumb carpometacarpal subluxation: a rare pattern treated with external fixation*

**Alessandro Grondona<sup>1</sup>, Davide Greco<sup>2</sup>, Carlo Rossello<sup>2</sup>, Irene Zotta<sup>1,2</sup>, Maria Concetta Rivellino<sup>2</sup>, Matteo Formica<sup>1</sup>, Andrea Zoccolan<sup>2</sup>**

<sup>1</sup> Clinica Ortopedica IRCSS Ospedale Policlinico San Martino Genova, Genova;

<sup>2</sup> Centro Regionale Chirurgia della mano Ospedale San Paolo Savona, Savona

## Corrispondenza

Alessandro Grondona

E-mail: [dott.alessandrogrondona@gmail.com](mailto:dott.alessandrogrondona@gmail.com)

## Conflitto di interessi

Gli Autori dichiarano di non avere alcun conflitto di interesse con l'argomento trattato nell'articolo.

**Come citare questo articolo:** Grondona A, Greco D, Rossello C, et al. Frattura comminuta del trapezio e sublussazione carpometacarpale del pollice: un quadro raro trattato con fissazione esterna. Rivista Italiana di Chirurgia della Mano 2022;59:55-57. <https://doi.org/10.53239/2784-9651-2022-8>

© Copyright by Pacini Editore Srl



OPEN ACCESS

L'articolo è OPEN ACCESS e divulgato sulla base della licenza CC BY-NC-ND (Creative Commons Attribuzione - Non commerciale - Non opere derivate 4.0 Internazionale). L'articolo può essere usato indicando la menzione di paternità adeguata e la licenza; solo a scopi non commerciali; solo in originale. Per ulteriori informazioni: <https://creativecommons.org/licenses/by-nc-nd/4.0/deed.it>

## Riassunto

Le fratture del trapezio sono lesioni non comuni. Presentiamo il trattamento e i risultati a 2 anni di follow-up di un paziente con sublussazione della prima articolazione carpometacarpale associata a una frattura comminuta del trapezio. A nostra conoscenza, questa particolare associazione è stata precedentemente riportata solo una volta nella letteratura indicizzata e mai trattata con fissazione esterna.

**Parole chiave:** trapezio, frattura comminuta, sublussazione, mano, fissatore esterno

## Summary

*Trapezium fractures are uncommon injuries. We present the treatment and results at 2 years follow up of a case of first carpometacarpal joint subluxation associated to a comminuted fracture of the trapezium. To the best of the authors' knowledge, this combination has been previously reported only one time in the indexed literature and never treated with external fixation.*

**Key words:** trapezium, comminuted fracture, joint subluxation, hand, external fixator

## Introduzione

La frattura di trapezio è la terza frattura più comune delle ossa carpali, anche se rappresenta solo il 3-5% di esse <sup>1</sup>. Raramente si verifica in forma isolata e comminuta, con solo sette casi riportati in letteratura <sup>2</sup>. Vi è un solo un report in letteratura sulla gestione della frattura comminuta di trapezio con lussazione dell'articolazione metacarpale associata <sup>3</sup>.

A dispetto delle alternative chirurgiche presentiamo il trattamento di riduzione indiretta tramite ligamentotassi con fissazione esterna effettuato a un paziente con frattura comminuta di trapezio associata a sublussazione della prima articolazione carpo-metacarpale.

## Case report

Presentiamo il caso di un uomo di 29 anni giunto alla nostra attenzione con frattura comminuta del trapezio e sublussazione della prima articolazione carpometacarpale (Fig. 1) della mano dominante, avvenuto per trauma contusivo con carico assiale.

All'esame clinico era presente dolore e tumefazione alla base del primo metacarpo, a livello della tabacchiera anatomica, dolore evocato alla digito pressione alla base del pollice. Non presentava deficit vascolo-nervosi. Dopo l'immobilizzazione in gesso presso la saletta ortopedica del pronto soccorso, è stato ricoverato presso il nostro reparto.

La TC, con ricostruzione 3D, è stata richiesta per un approfondimento del coinvolgimento articolare e la valutazione dell'eventuale dislocazione dei frammenti (Fig. 2).

Sono ipotizzabili varie metodiche per il trattamento della frattura di trapezio<sup>2</sup>: trattamento incruento con tutore per 6 settimane; riduzione incruenta e stabilizzazione con fissazione esterna (FE); riduzione incruenta e stabilizzazione con FE associata a stabilizzazione interna; riduzione cruenta e fissazione interna (ORIF); artrodesi primaria; trapeziectomia con artroplastica in sospensione.

Wendy et al.<sup>4</sup> hanno descritto il trattamento con FE di una frattura di trapezio non comminuta con dislocazione associata. Laura Alonso et al.<sup>3</sup> hanno trattato la frattura comminuta con dislocazione di una paziente anziana a bassa richiesta funzionale con riduzione incruenta e stabilizzazione con 2 fili di K.

A nostra conoscenza questo è il primo caso di frattura comminuta con dislocazione al quale è stato applicato un FE.

Il paziente è stato operato entro le 24 h dal trauma, sotto anestesia plessica, eseguendo profilassi antibiotica con ceftazolin 2 g.

La frattura-sublussazione è stata ridotta indirettamente tramite ligamentotassi e stabilizzata tramite fissazione esterna radio-metacarpale (fissatore esterno MIKAI Mini-Stylo®), 2 fili di Kirschner (K) interframmentari solidarizzati al corpo del FE con morsetto libero e 2 fili di K intermetacarpali (I e II metacarpo sec. Iselin).

A 30 giorni dall'intervento, quando le caratteristiche radiografiche hanno mostrato iniziali segni di consolidazione, il FE e i fili di K. sono stati rimossi. Successivamente è iniziata una graduale ma precoce mobilizzazione inizialmente passiva, poi attiva, senza ausilio di dispositivi di immobilizzazione.

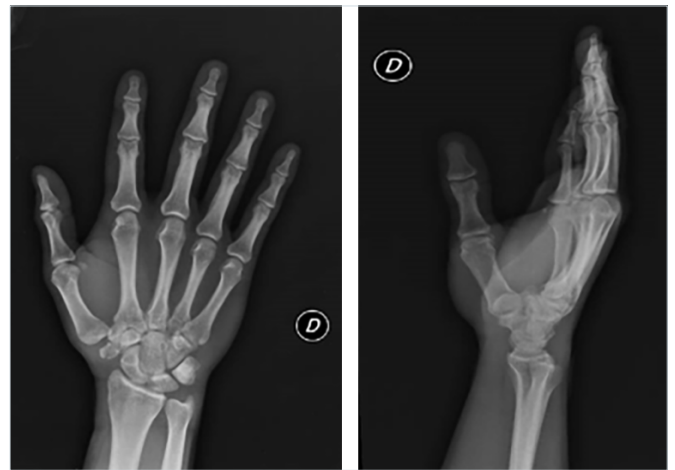


Figura 1. Rx AP e LL.

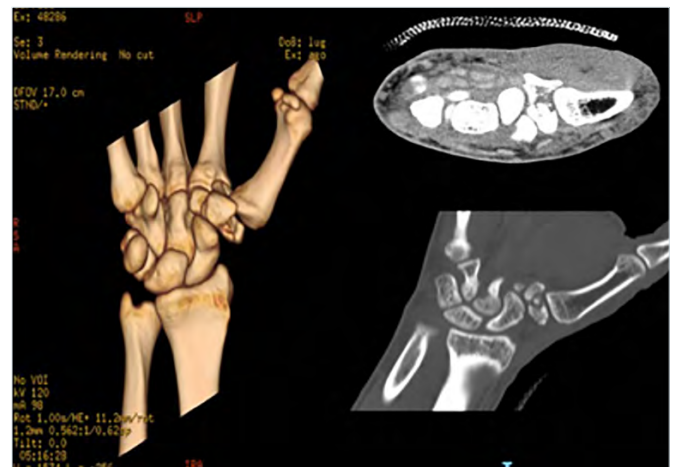

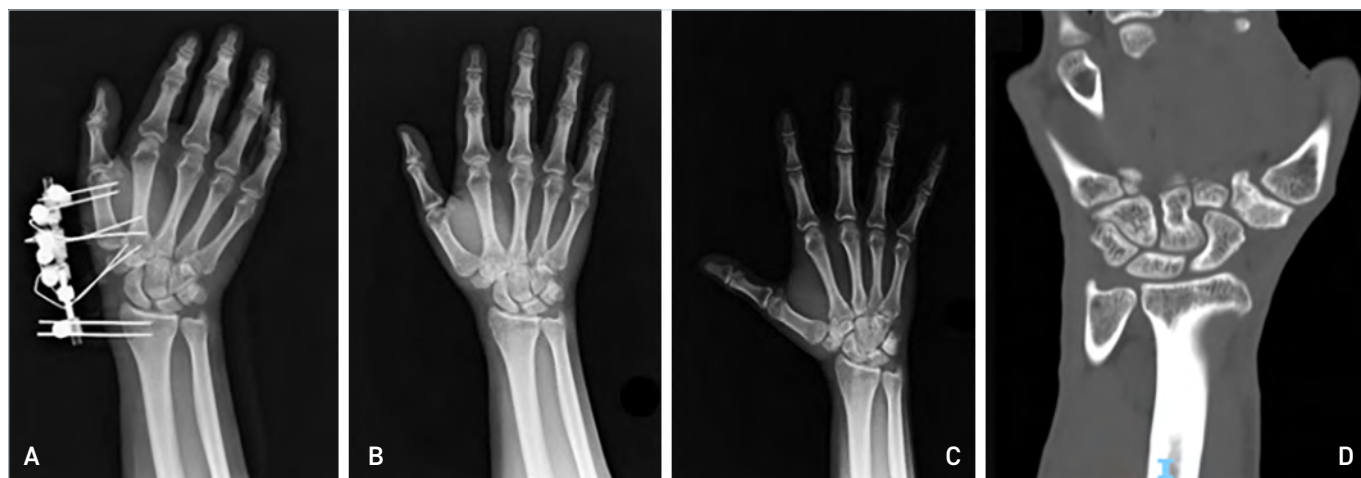Figura 2. TC e ricostruzione 3D.

Non si sono presentate complicanze intraoperatorie né nel decorso post operatorio.

Ai controlli clinici, eseguiti a 1, 3, 12 e 24 mesi post-intervento sono stati rilevati i seguenti parametri clinici: ROM polso, Kapandji score, forza di pinza rispetto al controlaterale, DASH, PRWE e VAS score.

A 3 mesi dall'intervento abbiamo rilevato un recupero completo dei parametri di ROM ed eccellenti valori clinici (Kapandji 10, DASH 2,5, PRWE 9/100, VAS 1, *Pinch Strength Test* 87% rispetto al controlaterale), confermati al controllo a 24 mesi. Gli esami radiografici a 1, 3 e 12 mesi e la TC a 24 mesi post operatori hanno mostrato la completa consolidazione della frattura, mantenimento della superficie articolare con buona congruenza dell'articolazione trapezio metacarpale (Fig. 3A-D).

Il paziente è rientrato al lavoro precedente al trauma e a svolgere autonomamente le proprie attività quotidiane a 3 mesi dall'intervento.



**Figura 3.** A. Rx a 1 mese; B. Rx a 3 mesi. C. Rx a 12 mesi. D. TC a 24 mesi post operatori.

## Discussione

La frattura di trapezio può essere classificata in cinque gruppi secondo Walker<sup>5</sup> (Tab. I).

Secondo la classificazione di Walker, il nostro caso dovrebbe essere classificato come tipo V.

Sebbene le fratture del trapezio siano lesioni rare, il loro riscontro nella pratica clinica è lontano dall'essere eccezionale. Tuttavia la combinazione di una frattura comminuta (tipo V) con una sublussazione dell'articolazione carpometacarpale del pollice è estremamente rara.

Tra le varie possibilità chirurgiche disponibili<sup>2</sup> (FE, FE associata a stabilizzazione interna, ORIF, artrodesi primaria e trapeziectomia con artroplastica in sospensione) si è optato, data la giovane età del paziente, le alte richieste funzionali e le difficoltà della potenziale sintesi interna data l'elevata comminuzione, di ridurre la frattura tramite ligamentotassi. La stabilizzazione con FE ha permesso di mantenere in di-

strazione i frammenti articolari e l'associazione con i fili di Kirschner solidarizzati al corpo del fissatore di aumentarne la stabilità. In questo modo è stata ripristinata un'adeguata altezza del trapezio così da ricostruirne l'anatomia e ripristinare la funzionalità articolare.

Questa tecnica può quindi essere raccomandata come alternativa alle procedure precedentemente citate nelle fratture comminute tipo V con sublussazione della prima articolazione carpo-metacarpale. Sebbene i risultati del follow-up a lungo termine non siano disponibili, i risultati clinici e radiografici a medio termine incoraggiano sull'efficacia della fissazione esterna come metodo di trattamento alternativo in questo tipo di lesioni.

## Bibliografia

- Allieu Y, Benichou M, Touchais S. Fracture des os du carpe. In: Encyclopedie Medico-Chirurgicale (Paris, France), Appareil locomoteur, 14046B10, 1-14, Elsevier 4-1988.
- Arabzadeh A, Vosoughi F. Isolated comminuted trapezium fracture: A case report and literature review. *Int J Surg Case Rep* 2021;78: 363-368. <https://doi.org/10.1016/j.ijscr.2020.12.072>
- Alonso L, Couceiro J. Comminuted fracture of the body of the trapezium and thumb carpometacarpal dislocation: a particular pattern. *Surg J* 2018;4:e34-e36. <https://doi.org/10.1055/s-0038-1632406>
- Parker WL, Czerwinski M, Lee C, et al. First carpal-metacarpal joint dislocation and trapezium fracture treated with external fixation in an adolescent. *Ann Plast Surg* 2008;61:506-510. <https://doi.org/10.1007/s11552-007-9026-6>
- Walker JL, Greene TL, Lunseth PA. Fractures of the body of the trapezium. *J Orthop Trauma* 1988;2:22-28. <https://doi.org/10.1097/00005131-198802000-00006>

**Tabella I.** Classificazione di Walker<sup>5</sup>.

<b>Walker type I</b>	Frattura a decorso orizzontale
<b>Walker type II A</b>	Frattura della tuberosità radiale attraverso l'articolazione carpo metacarpale
<b>Walker type II B</b>	Frattura della tuberosità radiale attraverso l'articolazione scafo trapezoidale
<b>Walker type III</b>	Frattura della tuberosità ulnare
<b>Walker type IV</b>	Frattura a decorso verticale
<b>Walker type V</b>	Frattura comminuta