

Device mininvasivo nell'osteosintesi delle fratture di falangi e metacarpo

The use of mininvasive device in the osteosynthesis of metacarpal and phalangeal fractures

Salvatore Bonfiglio¹, Alessandro Famoso¹, Francesco Nicolosi¹, Fulvio Carluzzo¹, Giovanni Carlo Salvo²

¹ UOSD di Ortopedia e Traumatologia Garibaldi Nesima, Catania;

² UOC di Ortopedia e Traumatologia AO Cannizzaro, Catania

Riassunto

Le fratture delle falangi e dei metacarpi sono traumi molto frequenti che si osservano nella comune pratica clinica. La riduzione percutanea con fili di k necessita spesso come gesto complementare dell'applicazione di uno splint o tutore. Questo determina un aumento del rischio di rigidità legata all'immobilità, maggiori accessi ospedalieri per controllare i mezzi di sintesi al di sotto dello splint stesso, e dunque decorsi postoperatori più problematici con necessità di più o meno lunghi percorsi riabilitativi. Noi presentiamo la nostra esperienza con il "Miros Device", nella quale fili di K dedicati vengono vincolati a un sistema ibrido con delle clips come le fiches di un fissatore esterno, con i vantaggi dei fili che consentono una maggiore libertà nell'applicazione degli stessi, potendo essere piegati e bloccati nei diversi piani, limitando così l'ingombro del sistema e consentendo una precoce mobilizzazione.

Parole chiave: Kirschner, falangi, metacarpi, osteosintesi percutanea, fissatore esterno

Summary

Phalangeal and metacarpal fractures are common skeletal injuries. Closed percutaneous wire fixation of hand fractures frequently requires protection with external splintage. This splintage increases the risk of joint stiffness, prolongs recovery time, and increases therapy input. We present our experience with the "Miros device" in which k-wires are used and fixed in an hybrid system like an external fixator and linked with a special clamps.

Key words: K-wires, phalanges, metacarpus, external fixator, percutaneous fixation

Corrispondenza

Salvatore Bonfiglio

E-mail: salvatore.ortopedia@tim.it

Conflitto di interessi

Gli Autori dichiarano di non avere alcun conflitto di interesse con l'argomento trattato nell'articolo.

Come citare questo articolo: Bonfiglio S, Famoso A, Nicolosi F, et al. Device mininvasivo nell'osteosintesi delle fratture di falangi e metacarpo. Rivista Italiana di Chirurgia della Mano 2022;59:16-21. <https://doi.org/10.53239/2784-9651-2022-1>

© Copyright by Pacini Editore Srl



OPEN ACCESS

L'articolo è OPEN ACCESS e divulgato sulla base della licenza CC BY-NC-ND (Creative Commons Attribuzione - Non commerciale - Non opere derivate 4.0 Internazionale). L'articolo può essere usato indicando la menzione di paternità adeguata e la licenza; solo a scopi non commerciali; solo in originale. Per ulteriori informazioni: <https://creativecommons.org/licenses/by-nc-nd/4.0/deed.it>

Introduzione

Le fratture falangee e metacarpali sono lesioni scheletriche comuni e rappresentano circa il 10% di tutte le fratture e circa il 40% di tutte le lesioni alle mani¹. Il meccanismo traumatico può derivare da una torsione, una caduta, una lesione

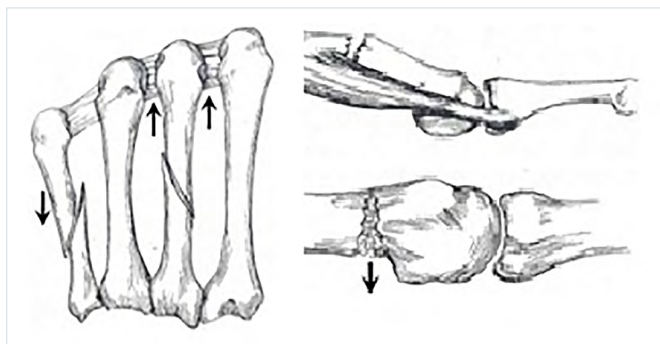


Figura 1. Instabilità e stabilizzazione dei legamenti metacarpi con accorciamento e rotazione su frattura specie su 2° e 5° metacarpo.

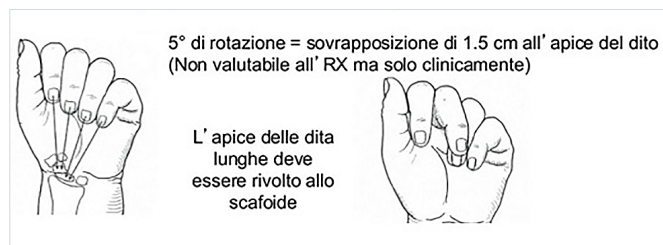


Figura 2. Rotazione delle dita e sovrapposizione per deformità torsionale.

da schiacciamento o traumi da contatto nello sport. Gli incidenti stradali e infortuni accidentali rappresentano le due principali cause di fratture della mano ². Il picco di incidenza è compreso tra 20 e 40 anni ³.

La maggior parte delle fratture della diafisi metacarpale può essere trattata in modo conservativo ⁴.

Numerose, però, oggi sono le indicazioni per il trattamento chirurgico che includono i vizi torsionali, angolazione, accorciamento longitudinale, fratture multiple e fratture con lesioni dei tessuti molli associate o perdita ossea ⁵.

Nello specifico, le fratture multiple dei metacarpi in genere sono instabili a causa della mancata stabilizzazione dei legamenti intermetacarpi. Accorciamento e rotazione sono più accentuate nel 2° e 5° metacarpo (Fig. 1).

Altra indicazione assoluta alla chirurgia è il vizio torsionale, dal momento che già pochi gradi di rotazione determinano una sovrapposizione delle dita (Fig. 2).

Le tecniche chirurgiche prevedono l'utilizzo di ORIF con placche e viti o viti libere, fissatori esterni, l'uso di fili di Kirschner, chiodi intramidollari ecc. ⁶. L'evoluzione delle conoscenze dei principi di biomeccanica della fissazione interna (ORIF) e il miglioramento degli strumentari hanno consentito, negli ultimi decenni, la progressiva estensione dell'osteosintesi interna a questo tipo di fratture. La riduzione a cielo aperto e osteosintesi interna pone, tuttavia, importanti pro-

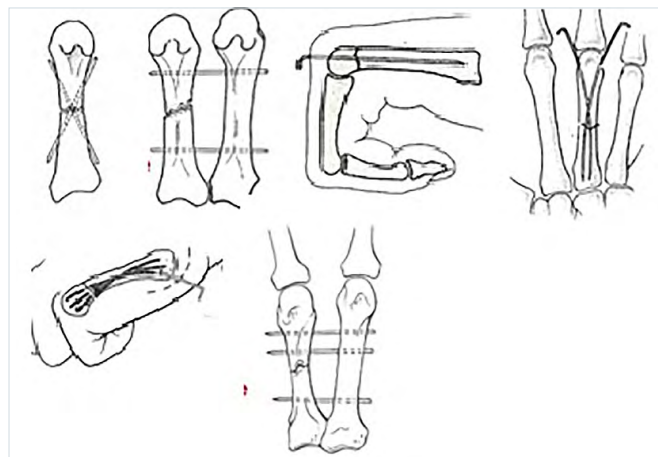


Figura 3. Tipologie di pinning percutaneo.

blematiche legate all'esposizione chirurgica della frattura, alla formazione di tessuto cicatriziale e all'irritazione delle parti molli della mano spesso causa di cattivi risultati.

La fissazione con fili di Kirschner è una tecnica che gode di grande popolarità grazie alla semplicità della procedura e alla minima interferenza con i tessuti molli ⁷.

Nello specifico, il pinning percutaneo è una delle metodiche di trattamento delle fratture di metacarpi e delle falangi in uso da molti anni: si va dall'originario pinning percutaneo e gesso a moltissime tecniche che si sono evolute e sviluppate negli anni proposte da diversi autori, come il pinning trans focale proposto nel 1928 da Lambotte, il pinning trasversale bi-metacarpale di Waugh (1943) e Berkman (1943), il pinning endomidollare retrogrado di Tubiana (1971), il pinning endomidollare retrogrado di Foucher (1976), il pinning endomidollare anterogrado a fascio di bouquet, il pinning endomidollare incrociato (del primo metacarpo) di Paul (1994) e Galanakis (2002), il pinning trasversale doppio distale (Fig. 3).

L'osteosintesi endomidollare percutanea con fili di K, sia essa anterograda o retrograda, proposta in diverse varianti, ha evidenziato dei limiti concettuali (transfissione dell'articolazione e dell'apparato estensore, esposizione chirurgica prossimale, necessità di applicare tutore e a difficoltà applicative, difficoltà al controllo della rotazione, rigidità ecc.).

L'idea di adoperare un morsetto per fissare i fili di k segue il principio di poter utilizzare tutte le tecniche potendole anche ibridare tra loro, al fine di avere un costruito stabile e che eviti l'utilizzo del gesso o tutori, in modo da iniziare una mobilizzazione precoce, avere il controllo della rotazione e della lunghezza, con conseguente migliore risultato funzionale. In questo breve elaborato vogliamo presentare la nostra esperienza nelle fratture dei metacarpi e delle falangi con l'uso di fili K bloccati.

Tabella I. Distribuzione per distretto e tipo di sintesi.

Distretto	Numero fratture trattate	Tipo di sintesi
V metacarpo	12	Sintesi a fascio anterogrado stabilizzato con morsetto e filo di K
II metacarpo	6	Sintesi a fascio anterogrado stabilizzato con morsetto e filo di K
F1 I raggio	1	Sintesi tipo FE con filo di K endomidollare e n. 3 fili come elementi di presa
F1 II raggio	3	Sintesi tipo FE con filo di K endomidollare e n. 3 fili come elementi di presa
F1 V raggio	2	Sintesi tipo FE con filo di K endomidollare e n. 3 fili come elementi di presa
Distacco epifisario base F1 II raggio	1	Sintesi tipo FE con filo di K endomidollare e n. 3 fili come elementi di presa (<i>physis sparing</i>)
Numero totale	25	

Materiali e metodi

Dall'anno 2016 a oggi abbiamo trattato 25 fratture di falange prossimale e metacarpo. L'età media al tempo del trauma è stata di 38 anni (range 13-68 anni). Abbiamo sempre usato fili da 1,5 mm e quasi sempre il sistema a CLIP a doppia molla che accetta i quattro fili.

L'intervento è stato condotto in anestesia plessica o tronculare. Il tempo medio chirurgico è stato 45 minuti.

Al termine dell'intervento la CLIP è stata chiusa con l'apposita chiave assicurando i fili al morsetto e un grano di sicurezza è stato serrato per evitare i disassemblamenti dei fili dalla clip stessa al termine della procedura.

Dei 24 casi trattati, 12 erano fratture del V metacarpo, 6 fratture del II metacarpo, 6 fratture di falange prossimale del I, II e V dito, 1 distacco epifisario della base della falange del II dito (Tab. I).

I fili sono stati inseriti perpendicolarmente nel I, II e V raggio;

solo in caso di fratture del III e del IV raggio si può pensare a un'introduzione a 40-60° rispetto all'asse del dito per evitare conflitti con le altre dita⁸.

Abbiamo sempre utilizzato un montaggio ibrido tipo FE con un filo endomidollare piegato al termine a essere utilizzato come elemento di presa e come sintesi endomidollare, ottenendo sempre risultati soddisfacenti e mobilizzazione precoce (Fig. 4).

Fanno eccezione le fratture del II-V metacarpo, dove è stata utilizzata una tecnica endomidollare anterograda per evitare di trafiggere l'articolazione, stabilizzando i fili con 1 clip e consentendo la mobilizzazione precoce (Figg. 5, 6).

La tecnica chirurgica si avvale di un apposito strumentario fornito dall'azienda costruttrice. I fili di K forniti nel kit insieme alle *clips* sono lanceolati, quindi è fondamentale la loro introduzione a mano e non a motore, per poter guidare la progressione del filo nella posizione desiderata con l'apposi-

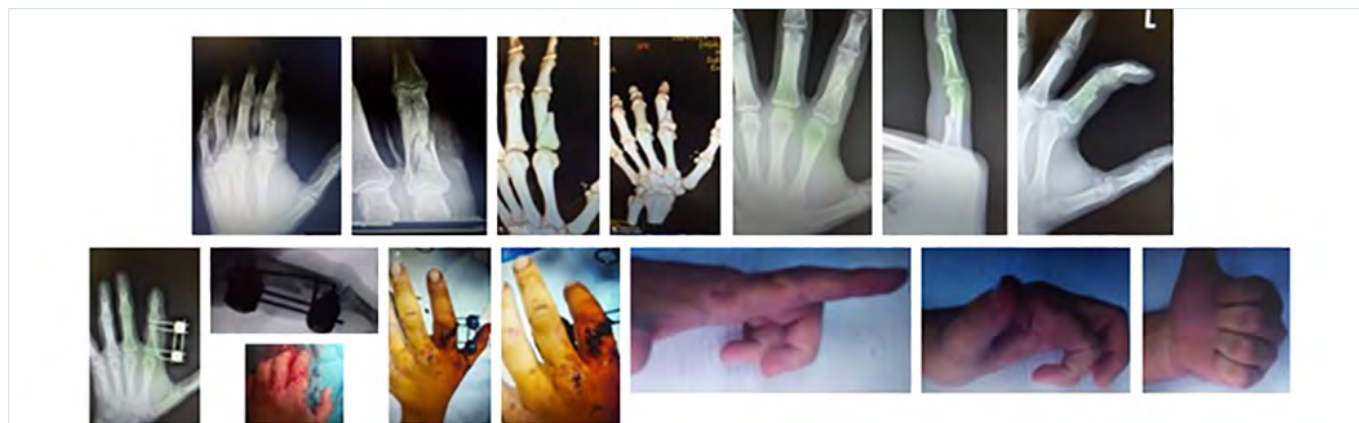


Figura 4. Montaggio ibrido tipo FE in frattura base F1 II raggio.

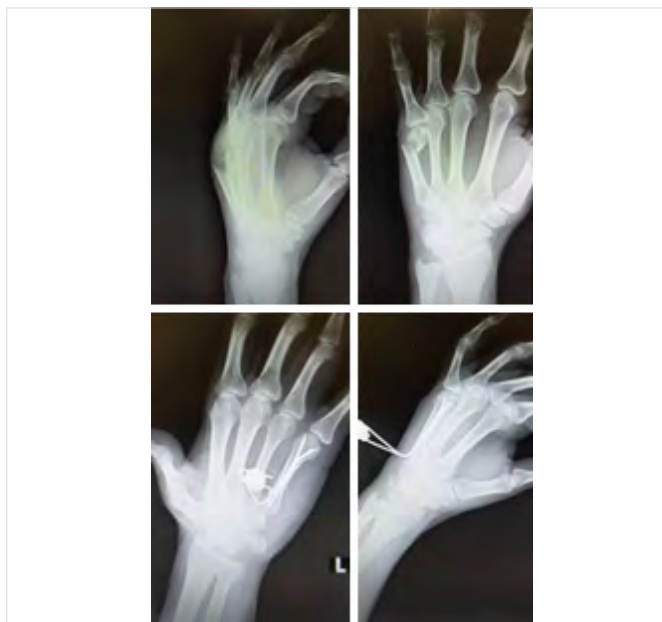


Figura 5. 5 metacarpo con tecnica endomidollare anterograda.

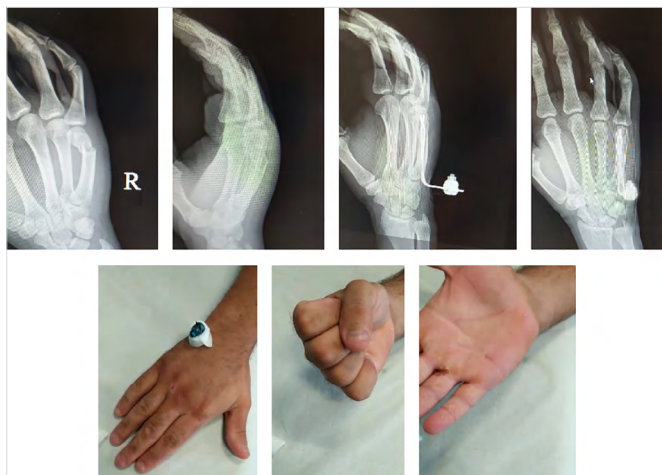


Figura 6. Fili k vincolati da clips nel 5 metacarpo.

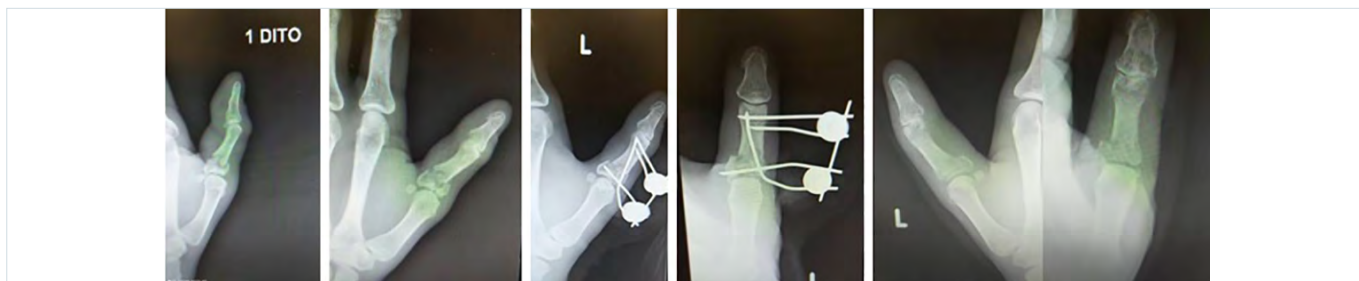

Figura 7. Frattura base F1 I raggio con estensione articolare.

to mandrino anche in considerazione delle dimensioni ridotte del distretto anatomico trattato.

Del resto, essendo i fili di K lanceolati alla loro estremità la loro introduzione a motore determinerebbe una loro progressione eccentrica durante la rotazione e non permetterebbe di governarne la progressione, potendo anche determinare necrosi termica.

Appare fondamentale inoltre rispettare i corridoi di sicurezza nell'introduzione dei fili, evitando di ledere strutture tendinee, nervi o vasi.

Eseguiamo quindi sempre un accesso extra-articolare in qualunque tipo di montaggio, e se è necessario applichiamo un filo endomidollare vicino all'articolazione a trafiggere la capsula articolare. È preferibile farlo nell'articolazione prossimale che è meno mobile, dal momento che ciò potrebbe determinare una certa difficoltà nel movimento.

Tuttavia, è spesso la morfologia e la tipologia della frattura a determinare l'applicazione e la configurazione del montaggio.

Il montaggio "ideale" per questi sistemi è, quindi, quello che prevede un ingresso extra-articolare dei fili e una loro corretta progressione nel canale midollare fino alla parte più distale possibile per aumentare la tenuta dell'impianto⁸.

La tipologia di montaggio che abbiamo usato con maggiore frequenza è quella tipo fissatore esterno, con uno degli elementi di presa usato anche come filo endomidollare: ciò ci ha consentito di controllare rotazione, lunghezza e *telescoping* e ci ha permesso perfino di sintetizzare fratture con estensione articolare (Fig. 7).

Solo nel II-V metacarpo abbiamo utilizzato una tecnica a fascio anterograda.

In nessun caso è stato utilizzato tutore o bendaggio e la mobilizzazione della frattura è cominciata immediatamente.

Non abbiamo riscontrato infezioni o flogosi nei punti di fuoriuscita dei fili di k probabilmente grazie all'esperienza maturata in altri distretti anatomici, il che ci ha consentito di rispettare la cute nel punto in cui questa viene trafitta dal filo di K, che viene piegato per fargli raggiungere la clip, evitando decubiti e conflitti con il mantello cutaneo.

Risultati

I controlli clinici sono stati effettuati a 7, 15 e a 40 giorni per la rimozione del dispositivo in ambulatorio, con una radiografia della mano eseguita nelle proiezioni standard alla rimozione del mezzo di sintesi. I pazienti sono stati valutati clinicamente per valutare il grado di recupero articolare; successivamente laddove non è stato possibile eseguire una valutazione clinica, è stata effettuata una intervista telefonica e videochiamata con utilizzo di social network.

Il recupero dell'articolarietà interfalangea e metacarpo-falangea è stato sempre completo, fatta eccezione per un caso di frattura di una falange prossimale che presentava una lievissima rigidità interfalangea distale. Il questionario DASH⁹ (range 0-6,6) ha evidenziato un alto grado di soddisfazione, con nessuna percezione soggettiva di ridotta forza di presa (Tab. II).

I tempi di guarigione, intesi come tempi di mantenimento dei mezzi di sintesi, si sono rivelati lievemente maggiori per le fratture metacarpali (40-45 giorni in media), rispetto alle fratture falangee e all'unico caso di distacco epifisario (30-35 giorni in media) (Tab. II).

Il risultato cosmetico è stato buono in tutti i casi, con cicatrici chirurgiche piccole, di dimensioni millimetriche (Fig. 8).

Discussione

Il dr. B.B. Joshi¹⁰, uno dei fondatori della società indiana di chirurgia della mano nei primi anni 70, ha ideato nel 1988 il sistema "Jess", un sistema di fissazione esterna della mano costituito da semplici fili di Kirschner collegabili tra loro e bloccati da un semplice morsetto in acciaio. Il dr. A.G. Bathia ha introdotto l'utilizzo di tale sistema nel 1992 in Italia presso l'istituto Gaetano Pini di Milano e presso il Policlinico di Modena. Nel 1994 è stato introdotto il sistema "Epibloc"¹¹, che è un sistema d'osteosintesi dinamica per il trattamento delle fratture metaepifisarie degli arti il cui utilizzo è stato esteso a metacarpi e falangi.

La sintesi è da considerarsi dinamica, ed è un'evoluzione del morsetto di Joshi, che determinava una compressione interframmentaria e stabile. Il tutto per ottenere un'accelerazione del processo di guarigione della frattura per azione favorevole sulle articolazioni direttamente coinvolte dal trauma e su quelle limitrofe, il cui movimento è alla base del trofismo cartilagineo e della ridotta incidenza di rigidità articolare e di artrosi, tant'è che spesso il paziente non necessita di fisioterapia.

Grazie alle geniali intuizioni di un ortopedico Calabrese, il dr. Mario Tangari, nasce il sistema "Miros" nell'anno 2004 (Fig. 9). Questo comprende fili metallici inseribili nell'osso con modalità di sintesi interna o utilizzati come elementi di presa esterna e/o ibrida, stabilizzati da una o più *clips* metalliche. Tale sistema prende spunto dalle esperienze precedenti ed è da consi-

Tabella II. Distribuzione per risultato funzionale e tempo di guarigione.

Distretto	DASH score	T guarigione medi
V metacarpo	1,1 (range 0-1,8)	45 giorni
II metacarpo	1,6 (range 0-2,7)	40 giorni
F1 I-II-V raggio	4,5 (range 3,8-6,6)	35 giorni
Distacco epifisario base F1 II raggio	5	30 giorni

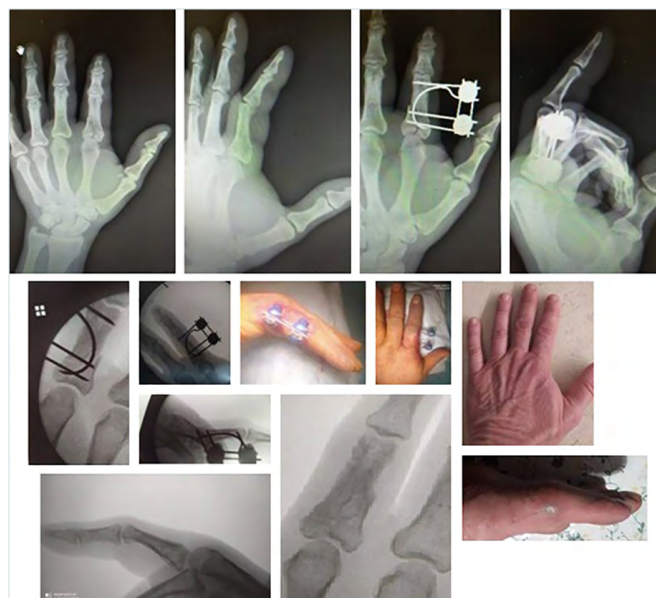

Figura 8. Risultato estetico in esito di frattura base F1 II raggio.



Figura 9. Morsetto "Miros" e poliassialità.

derarsi un'evoluzione, nel tentativo di consentire un'immediata libertà di movimento al paziente traumatizzato, eliminando l'obsoleto concetto di "immobilizzazione a monte e a valle del segmento fratturato" cui era associato il classico apparecchio gessato, non scevro da complicanze (edema, decubiti, rigidità, distrofie cutanee, flebopatie, scomposizioni secondarie ecc.).

Le *clips* sono capaci di assemblare da due a quattro fili di varie dimensioni, rapidamente e in tutte le direzioni dello spazio.

In sostanza, il sistema unisce i vantaggi della fissazione interna a quella esterna, consentendo di ibridare tra loro tutte le tecniche di pinning percutaneo, controllando così la rotazione e il *telescopage*. Con la presenza di *clips* poliassiali e l'uso di fili accessori permette il controllo di terzi frammenti (anche articolari), consentendo così una mobilizzazione precoce del distretto lesso, senza possibilità di migrazione dei fili o mobilizzazione degli stessi. L'uso dei fili di K per l'osteosintesi comunque non è esente da complicanze: i fili metallici, come noto, possono provocare decubiti, infezioni, secrezioni, mentre un montaggio non corretto può favorire l'insorgenza di anomale problematiche di tolleranza, spesso fonte di "algodistrofie" con conseguente necessità di una precoce rimozione dell'impianto.

Tuttavia il sistema Miros, bloccando il filo e il suo scorrimento, limita la possibilità di insorgenza di tali fenomeni, e la plasticità del sistema, con la possibilità di piegare i fili dopo averli inseriti, consente di posizionare la clip ove questa determini il minore ingombro possibile alla successiva mobilizzazione.

In base alla nostra esperienza vogliamo sottolineare i principali vantaggi della metodica tra i quali: una tecnica chirurgica semplice e rapida con necessità di minima dissezione chirurgica; sistema modulare con possibilità di utilizzo in metacarpi e falangi; possibilità di blocco del sistema doppio con riduzione agevole e stabile dei frammenti e buona tollerabilità locale. È indicato sia in fratture chiuse che esposte con minimo effetto distruttivo sul tessuto osseo, minimo ingombro modulabile grazie alla possibilità di piegare i fili e posizionare la clip dove questa non interferisca con la motilità.

Tra gli svantaggi abbiamo: infezioni dei tramiti e conflitti cutanei; esposizione dell'operatore a radiazioni ionizzanti.

Pritsch ed Engel¹² pubblicarono un lavoro nel 1981 dove fratture di metacarpi erano trattate con fili di K uniti a un corpo acrilico, e nel 1991 Shehadi¹³ propose risultati soddisfacenti tra il 70 e il 90% legati alla mobilizzazione precoce con un fissatore con fili K. Nonostante si trattasse di sistemi artigianali, i buoni risultati dimostravano la validità del concetto, ripreso oggi e perfezionato da questo sistema.

Conclusioni

Le fratture di falangi e metacarpi, come altre patologie dei piccoli segmenti della mano, si sono dimostrate altamente suscettibili al trattamento con sistema Miros.

Pertanto l'utilizzo del sistema trova indicazione in tutte le fratture di metacarpi e falangi, comprese le articolari e i distacchi epifisari. Rispetto alla fissazione esterna presenta maggiore versatilità e minori problemi di ingombro legati alla possibilità di posizionare le *clips* in maniera comoda grazie al piegamento dei fili. Alla luce dei risultati ottenuti e tenuto conto delle caratteristiche enunciate, riteniamo che l'uso del Miros sia utile e giustificato in alternativa ad altre metodiche cruenti e incruente.

Bibliografia

- 1 Vanonselon EB, Karun RB, Hang J, et al. Prevalence and distribution of hand fractures. *J Hand Surg* 2003;28:491-495. [https://doi.org/10.1016/s0266-7681\(03\)00103-7](https://doi.org/10.1016/s0266-7681(03)00103-7)
- 2 Kazmi TH, Amir O, Inam SNB, et al. Spectrum of injuries at the emergency department of tertiary care hospital. *J Coll Phy Surg Pak* 2004;14:61.
- 3 Orbay JL, Indriago I, Gonzales E, et al. Percutaneous fixation of metacarpal fractures. *Oper Tech Plast Reconstr Surg* 2003;9:138-142. <https://doi.org/10.1053/j.otpr.2003.09.005>
- 4 Rhee PC, Hillary A, Rizzo B, et al. Update on the treatment of metacarpal fractures. *Curr Orthop Pract* 2012;23:289-295. <https://doi.org/10.1097/BCO.0b013e31825aa1e4>
- 5 Freeland AE, Orbay JL. Extra-articular hand fractures in adults. *Clin Orthop Relat Res* 2006;445:133-145. <https://doi.org/10.1097/01.blo.0000205888.04200.c5>
- 6 Kawamura K, Chung KC. Fixation choices for closed simple unstable oblique phalangeal and metacarpal fractures. *Hand Clin* 2006;22:287-295. <https://doi.org/10.1016/j.hcl.2006.02.018>
- 7 Foucher G. "Bouquet" osteosynthesis in metacarpal neck fractures: a series of 66 patients. *J Hand Surg Am* 1995;20:S86-S90. [https://doi.org/10.1016/s0363-5023\(95\)80176-6](https://doi.org/10.1016/s0363-5023(95)80176-6)
- 8 Drenth DJ, Klasen HJ. External fixation for phalangeal and metacarpal fractures. *J Bone Joint Surg Br* 1998;80:227-230. <https://doi.org/10.1302/0301-620x.80b2.8131>
- 9 Hudak PL, Amadio PC, Bombardier C. Development of an upper extremity outcome measure: the DASH (disabilities of the arm, shoulder and hand) [corrected]. The Upper Extremity Collaborative Group (UECG). *Am J Ind Med* 1996;29:602-608. [https://doi.org/10.1002/\(SICI\)1097-0274\(199606\)29:6<602::AID-AJIM4>3.0.CO;2-L](https://doi.org/10.1002/(SICI)1097-0274(199606)29:6<602::AID-AJIM4>3.0.CO;2-L)
- 10 Bakki SS, Yennapu NR, Chollangi AK, et al. Stabilisation of phalangeal and metacarpal fractures with jess fixation. *J Evid-Based Med* 2017;4:661-668. <https://doi.org/10.18410/jebmh/2017/128>
- 11 Tangari M. Personale tecnica di applicazione del "Sistema Epi-bloc" e considerazioni sull'uso di fili metallici percutanei in traumatologia. *GIOT* 2002;28:2-10.
- 12 Pritsch M, Engel J, Farin I. Manipulation and external fixation of metacarpal fractures. *J Bone Joint Surg Am* 1981;63:1289-1291.
- 13 External fixation of metacarpal and phalangeal fractures. Shehadi SI. *J Hand Surg Am* 1991;16:544-550. [https://doi.org/10.1016/0363-5023\(91\)90030](https://doi.org/10.1016/0363-5023(91)90030)