

# Chirurgia della Mano

CHIRURGIA E RIABILITAZIONE DELLA MANO DELL'ARTO SUPERIORE E MICROCHIRURGIA

Organo ufficiale della Società Italiana di Chirurgia della Mano

  
Edizioni Medico Scientifiche

Necrotizing fasciitis of the upper limb: clinical findings and outcome analysis of a case series

Comparazione fra artroscopia e risonanza magnetica nelle lesioni legamentose del polso (studio retrospettivo)

Utilizzo del joint scaffold nel trattamento della rizoartrosi mediante artroplastica di interposizione: risultati a lungo termine

Artrosi luno-capitata: duplice case report e revisione della letteratura

Un caso di frattura-lussazione radioulnocarpica esposta con interposizione tendinea (Tipo 2 di Dumontier)

Il trattamento chirurgico di un'ernia muscolare sintomatica dell'avambraccio. Case report

Le mani degli scalatori: le lesioni delle pulegge diagnosi e trattamento, report di un caso di lesione acuta della placca volare, analisi degli esiti funzionali

Thumb reconstruction in paediatric traumatology: a case report

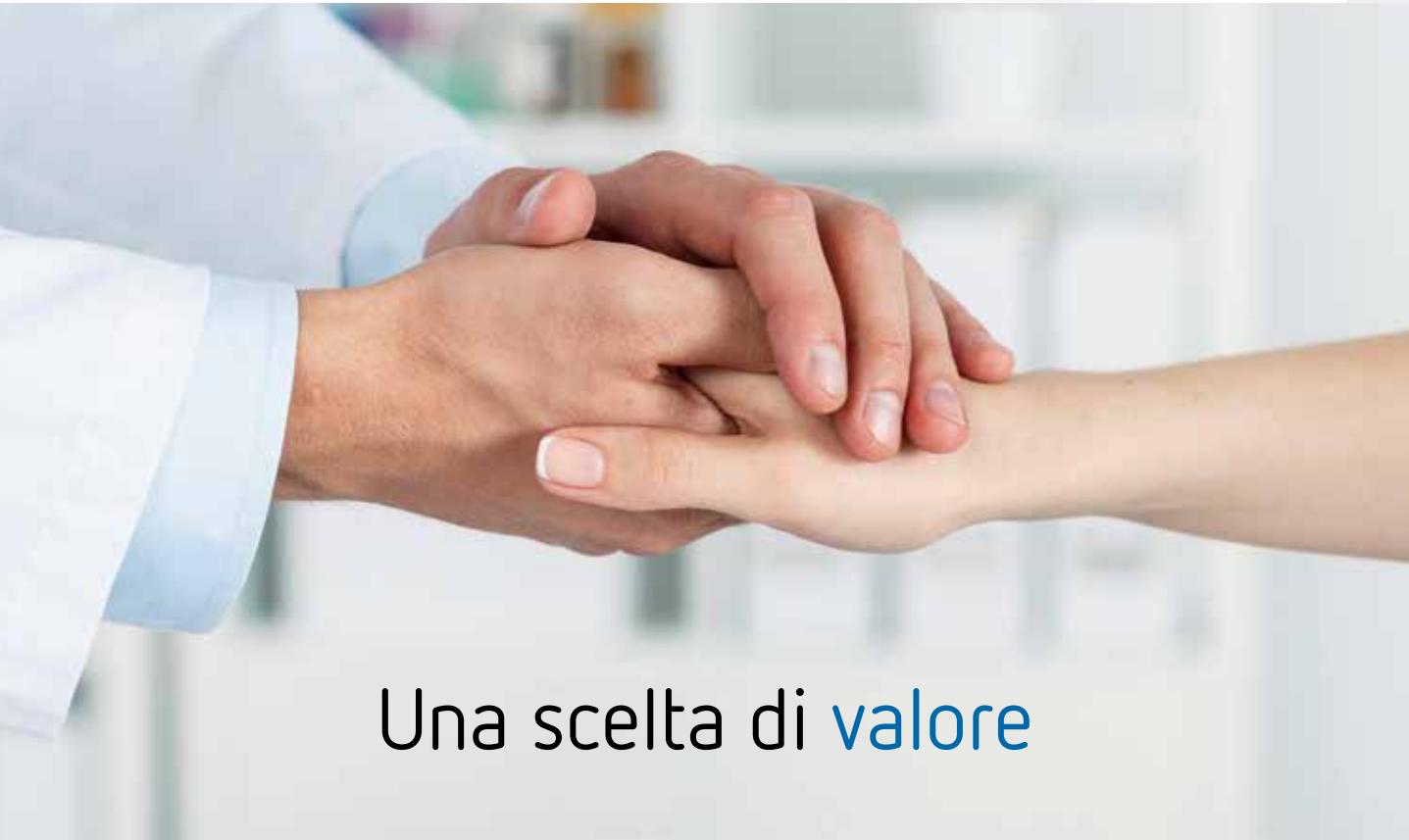Le lesioni dorsali traumatiche del pollice. Confronto tra quattro differenti tecniche ricostruttive

I risultati del trattamento delle lussazioni e delle fratture-lussazioni perilunari delle ossa carpali

Il trattamento chirurgico delle lesioni *Jersey finger* negli atleti. Descrizione di casi clinici

Il protocollo di mobilizzazione attiva precoce nelle lesioni dei tendini flessori della mano in zona 1,2,3: Case Series.





## Una scelta di valore



I-ONE<sup>®</sup> terapia



I-ONE<sup>®</sup> TPC



BIOSTIM



BIOSTIM SPT



OSTEOBIT



OSTEOSPINE



FASTerapia



Efficacia



Semplicità



Sicurezza



# Rivista Italiana di Chirurgia della Mano

CHIRURGIA E RIABILITAZIONE DELLA MANO DELL'ARTO SUPERIORE E MICROCHIRURGIA

Organo ufficiale della Società Italiana di Chirurgia della Mano

## DIREZIONE GENERALE

*Direttore Generale*  
Fabrizio Schieroni

## DIREZIONE EDITORIALE

*Editing Manager*  
Gianpiero Garnero

### *Editing*

Federica Cau

### *Redazione Tecnica*

Creative Mouse

## MARKETING E PUBBLICITÀ

*Direzione Marketing*  
Gianpiero Garnero

### *Responsabile Area ECM*

Federica Cau

## Abbonamento annuo

Italia privati € 35,00  
Estero privati € 40,00  
Istituzioni Italia € 35,00  
Estero Istituzioni € 45,00

Fascicolo singolo € 25,00  
Fascicolo arretrato € 32,00

### online

www.cgems.it - Fax 011/3852750  
Ufficio abbonamenti 011/375738

Finito di stampare il 31/10/2018  
da Jollygraf, Snc - Villanova  
Mondovì (CN)

©2014 by C.G. Edizioni  
Medico Scientifiche s.r.l. con socio  
unico - Torino  
Autorizzazione del Tribunale  
di Padova - n. 890 del 14-05-1985



*C.G. Edizioni Medico Scientifiche*

Via Brissogne, 11 - 10142 Torino  
Tel. 011338507 - Fax 0113852750  
e-mail: cgems.redazione@cgems.it

## COMITATO DI REDAZIONE

*Direttore Responsabile*  
Bruno Battiston

*Responsabile Redazione Scientifica*  
Pierluigi Tos

## COMITATO DI REDAZIONE

Teresa Benigno  
Michele Rosario Colonna  
Riccardo Luchetti  
Andrea Monticelli  
Alessia Pagnotta

## ITALIAN SCIENTIFIC BOARD

Roberto Adani  
Franco Bassetto  
Bruno Battiston  
Massimo Corain  
Michele D'Arienzo  
Augusto Marcuzzi  
Giorgio Pajardi  
Sandra Pfanner  
Pierluigi Tos

## INTERNATIONAL SCIENTIFIC BOARD

C. Dumontier, Francia  
R. Giunta, Germania  
M. Wustner, Germania  
C. Leclercq, Francia  
A.V. Georgescu, Romania  
T. Stamate, Romania  
P.C. Amadio, Stati Uniti  
M. Rizzo, Stati Uniti  
D. Warwick, Gran Bretagna  
D. Lalonde, Canada  
M. Merle, Lussemburgo

## REDAZIONE

Inviare i lavori al seguente indirizzo:  
Redazione "Chirurgia della Mano"  
c/o C.G. Edizioni Medico Scientifiche s.r.l.  
Via Brissogne, 11 - 10142 Torino  
cgems.redazione@cgems.it  
www.cgems.it

## CONSIGLIO DIRETTIVO SICM

*Presidente*  
Bruno Battiston

*Vicepresidente*  
Luciano Cara

*Past President*  
Roberto Adani

*Segreteria Presidente*  
Davide Ciclamini

*Consiglieri*  
Prospero Bigazzi  
Massimo Corain  
Fabio Curini Galletti  
Chiara Novelli  
Ignazio Marcoccio  
Augusto Marcuzzi  
Aurelio Portincasa  
Ombretta Spingardi

*Tesoriere*  
Michele D'Arienzo

*Segretario*  
Giancarlo Caruso

*Proibiviri*  
Maddalena Bertolini  
Sandra Pfanner  
Elisa Rosanda

*Revisori dei Conti*  
Francesco Cannavò  
Andrea Leti Acciaro  
Francesca Toia

*Delegato F.E.S.S.H.*  
Michele Riccio

*Delegato I.F.S.S.H.*  
Pierluigi Tos



Member of the Federation of the European Societies for Surgery  
of the Hand (FESSH)



Member of the International Federation of Societies for Surgery  
of the Hand (IFSSH)

# Sommario

---

## CHIRURGIA DEI TESSUTI MOLLI

- 4 NECROTIZING FASCIITIS OF THE UPPER LIMB: CLINICAL FINDINGS AND OUTCOME ANALYSIS OF A CASE SERIES  
*Stefano Artiacco, Giulia Colzani, Federico Fusini, Arman Sard, Pierluigi Tos, Bruno Battiston*

## CHIRURGIA ARTICOLARE

- 11 COMPARAZIONE FRA ARTROSCOPIA E RISONANZA MAGNETICA NELLE LESIONI LEGAMENTOSE DEL POLSO (STUDIO RETROSPETTIVO)  
*Sergio De Santis, Alessandro Fagetti, Roberto Cozzolino, Riccardo Luchetti*
- 18 UTILIZZO DEL JOINT SCAFFOLD NEL TRATTAMENTO DELLA RIZOARTROSI MEDIANTE ARTROPLASTICA DI INTERPOSIZIONE: RISULTATI A LUNGO TERMINE  
*Carlo Verdecchia, Andrea Leti Acciario, Augusto Marcuzzi, Norman Della Rosa, Antoni Landi*

## CHIRURGIA PROTESICA

- 24 ARTROSI LUNO-CAPITATA: DUPLICE CASE REPORT E REVISIONE DELLA LETTERATURA  
*Augusto Marcuzzi, Filippo Pantaleoni, Roberto Adani*

## CASI CLINICI

- 30 UN CASO DI FRATTURA-LUSSAZIONE RADIOULNOCARPICA ESPOSTA CON INTERPOSIZIONE TENDINEA (TIPO 2 DI DUMONTIER)  
*Gregorio Greco, Antonio Crescibene, Alessio Cristiano*
- 36 IL TRATTAMENTO CHIRURGICO DI UN'ERNIA MUSCOLARE SINTOMATICA DELL'AVAMBRACCIO. CASE REPORT  
*Pierluigi Cosentino, Serena Maria Chiara Giardina, Sebastiano Mangano, Giulio Bruno, Vito Pavone, Giuseppe Sessa*
- 40 LE MANI DEGLI SCALATORI: LE LESIONI DELLE PULEGGE DIAGNOSI E TRATTAMENTO, REPORT DI UN CASO DI LESIONE ACUTA DELLA PLACCA VOLARE, ANALISI DEGLI ESITI FUNZIONALI  
*David Espen, Massimo Rigoni, Fabrizio Cortese*
- 48 THUMB RECONSTRUCTION IN PAEDIATRIC TRAUMATOLOGY: A CASE REPORT  
*Chiara Arrigoni, Alessandro Crosio, Stefania Vanni, Elisa Dutto, Davide Ciclamini, Ernesta Magistroni, Matteo Ferrero, Bruno Battiston*

## CHIRURGIA RICOSTRUTTIVA CON LEMBI

- 53 LE LESIONI DORSALI TRAUMATICHE DEL POLLICE. CONFRONTO TRA QUATTRO DIFFERENTI TECNICHE RICOSTRUTTIVE  
*Roberto Adani, Giovanna Petrella, Martina Rocchi, Giulia Colzani*

## **TRAUMATOLOGIA**

- 61 I RISULTATI DEL TRATTAMENTO DELLE LUSSAZIONI E DELLE FRATTURE-LUSSAZIONI PERILUNARI DELLE OSSA CARPALI

*Giancarlo Caruso, Silvia Sargenti, Laura Martini, Lorenzo Prezioso, Andrea Vitali*

## **CHIRURGIA TENDINEA**

- 69 IL TRATTAMENTO CHIRURGICO DELLE LESIONI *JERSEY FINGER* NEGLI ATLETI. DESCRIZIONE DI CASI CLINICI

*Pierluigi Cosentino, Salvatore Costa, Serena Maria Chiara Giardina, Emanuele Salvatore Marchese, Giacomo Papotto, Giulio Bruno, Giuseppe Sessa*

## **RIABILITAZIONE**

- 75 IL PROTOCOLLO DI MOBILIZZAZIONE ATTIVA PRECOCE NELLE LESIONI DEI TENDINI FLESSORI DELLA MANO IN ZONA 1,2,3: CASE SERIES

*Ivan Malavolta, Greta Culicchia, Elisabetta Filistad, Matteo Tegon, Giorgio Pajardi*

- 85 **STATUTO**

- 89 **CODICE ETICO**

- 91 **NORME EDITORIALI**

- 94 **ADVICE TO CONTRIBUTORS**

# NECROTIZING FASCIITIS OF THE UPPER LIMB: CLINICAL FINDINGS AND OUTCOME ANALYSIS OF A CASE SERIES

Stefano Artiaco, Giulia Colzani\*, Federico Fusini, Arman Sard, Pierluigi Tos°, Bruno Battiston

SC Ortopedia e Traumatologia 2 ad indirizzo Chirurgia della Mano ed Arto Superiore, Ospedale CTO Torino

\* SC Chirurgia della Mano, Policlinico di Modena

° SC Chirurgia della Mano e Microchirurgia Ricostruttiva, Istituto Ortopedico Gaetano Pini, Milano

## Referente:

Stefano Artiaco – SC Ortopedia e Traumatologia 2 ad indirizzo Chirurgia della Mano ed Arto Superiore, Ospedale CTO Torino

## LA FASCITE NECROTIZZANTE DELL'ARTO SUPERIORE: ASPETTI CLINICI ED ANALISI DEI RISULTATI DI UNA SERIE CASISTICA

### SUMMARY

Necrotizing fasciitis (NF) is a dramatic challenge for orthopedic surgeons. Early diagnosis with immediate surgical and medical treatment is mandatory for this life threatening condition. Surgical debridement and/or amputation together with adequate antibiotic therapy are mandatory to achieve limb and patient survival. Despite this, sometimes even appropriate treatment could be ineffective. In our series, we report the history of four patients with NF treated in our institutions. Objective exam, results of laboratory data, surgical and medical therapy were recorded. Two patients achieved good clinical results after radical debridement and antibiotic therapy, one patient survived after amputation and one patient died after amputation. Our series showed how serious are consequences of NF and the need for a time sparing decision scheme in order to promptly start a correct surgical treatment.

**Keywords:** necrotizing fasciitis, upper limb, surgical debridement, antibiotic therapy.

### SINTESI

La fascite necrotizzante (NF) è un problema drammatico per i chirurghi ortopedici. La diagnosi precoce con immediato trattamento è necessaria per questa gravissima patologia. Il *debridement* chirurgico e/o l'amputazione insieme con un'adeguata terapia antibiotica sono fondamentali per cercare di preservare l'arto e la vita del paziente. Nonostante ciò, anche un trattamento appropriato può risultare inefficace. Nella nostra serie clinica riportiamo la storia di quattro pazienti trattati per NF. L'esame obiettivo, i risultati di laboratorio ed il trattamento medico e chirurgico sono stati registrati. Due pazienti hanno ottenuto un risultato favorevole con guarigione dopo *debridement* radicale e terapia antibiotica. Un paziente è sopravvissuto dopo amputazione ed uno è deceduto dopo amputazione. La nostra esperienza dimostra quanto gravi siano le conseguenze della NF ed evidenzia la necessità di uno schema decisionale efficace allo scopo di attuare scelte terapeutiche rapide ed adeguate.

**Parole chiave:** fascite necrotizzante, arto superiore, *debridement* chirurgico, terapia antibiotica.

### INTRODUCTION

Necrotizing fasciitis (NF) is a dramatic challenge for orthopaedic surgeons. Despite growing understanding of sepsis, diagnostic methods and technical care improvement, this condition is still fearful and

dangerous with high risk of morbidity and mortality. Furthermore, NF is rare preventing large clinical studies and evidence-based standard of diagnosis and surgical care. At present there is agreement that early surgical debridement and/or amputation are

mandatory to achieve limb and patient survival but limited clinical experience, the variability of clinical presentation and the differences in disease course make it difficult to define a clear and reproducible treatment protocol.

From the epidemiological point of view the incidence of NF is about 0.4-0.5 cases/year per 100000 population, the male/female ratio is 2/1 and the average age of clinical presentation is 45 years (range 5-88 years) (Angoules, Sarani, Tang). As well as for other infectious diseases, risk factors for NF included host conditions related to immunodeficiency. Diabetes mellitus, obesity, peripheral vascular disease, cardiac disease, intravenous drug and alcohol abuse, smoking, malnutrition, age, chronic non-steroidal anti-inflammatory and chronic steroidal therapy have been variably associated with NF (Kanarakis). The aetiological agents of NF may include aerobic/anaerobic, gram positive/negative or even fungi alone or in variable combinations. From the aetiological point of view it is possible to distinguish NF in three types according to the microbial cause (Bellapianta). Type I is caused by poly microbial agents (Gram positive cocci, Gram negative rods, Anaerobes), representing about 55-75% of NF showing high mortality. Type II is caused by mono microbial agents (Streptococcus Pyogenes, Staphylococcus species, Clostridia), representing about 8-10% of NF showing moderate mortality. Type III is caused by mono microbial aggressive agents (Vibrio species, Gram negative Klebsiella, Escherichia Coli *et al.*), representing about 2-5% of NF showing highest mortality.

NF of the upper limb are not common. In a large systematic review of the literature including NF of the upper and lower extremities, the upper limb was involved in 102 out of 458 cases (32%). Few papers investigated selectively NF of the upper limb (Gonzalez, Forli, Pirela-Cruz). At present, there is no available data able to identify specific differences among upper and lower limb NF as regard for aetiological agents, clinical presentation and prognosis. Nonetheless, drug abuse and multiple local injections that are considered the most common predisposing factor for NF (33% of total cases) could be even more frequent in the upper limb as reported by Gonzalez who identified in his series 9 out of 12 patients affected by NF after recent drug injection (Gonzalez).

In this study we reviewed a series of 4 patients with NF of the upper limb primary treated or referred on

emergency basis in our institutions. We analyzed clinical history, laboratory data, surgical and medical therapy and compared our findings to recent literature data to better focus critical points of diagnosis and treatment of NF in clinical practice.

## MATERIALS AND METHODS

Four patients with NF of the upper limb were found in our medical charts and retrospectively evaluated. The series included two women and two men with a mean age of 58.25 years (range 42-77). The right arm was affected in all the patients. Two patients were admitted for primary treatment in our hospitals and two were referred to our institutions for surgical treatment after detection of sepsis and clinical suspect of NF of the upper limb. All the patients presented with typical clinical features of NF (pain, swelling, edema, erythema, vesicles) and underwent wide spectrum antibiotic therapy and early surgical treatment (Fig. 1). Two patients (case 1-4) performed diagnostic ultrasound (US) before surgical treatment and two patients (case 2-3) were operated on the basis of clinical findings and laboratory exams as emergency because of severe general conditions and life threatening risk. Three patients underwent primary radical debridement (Fig. 2) and one underwent arm amputation. One patient required secondary arm amputation after initial ineffective primary radical debridement.

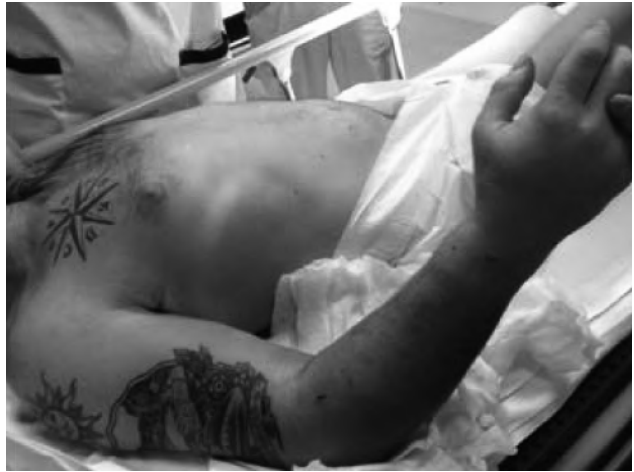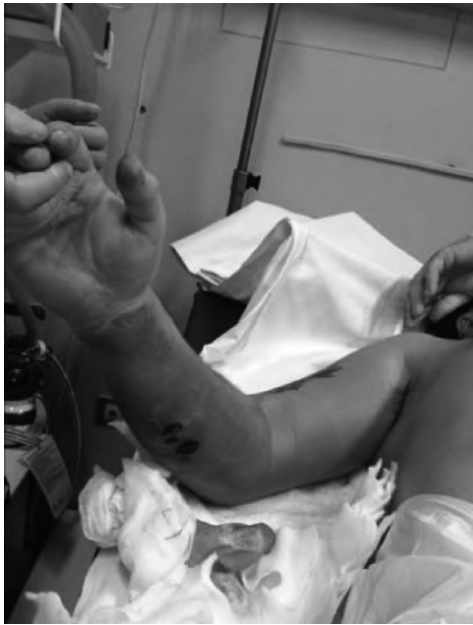## RESULTS

Three patients survived (case 1-3-4) and one patient died (case 2). All the patients underwent clinical observation in IC Unit and prolonged wide spectrum antibiotic therapy because in no case microbiological agents were found from swab and histological cultures. Two patients (case 1-3) experienced a good functional recovery (Fig. 3). One patient (case 4) showed a non painful stump after amputation. Considering the life threatening risk all the survived patients were satisfied about the results of the salvage procedure.

The characteristics of each patient (Age, Sex, Comorbidities, History, Clinical presentation, LRINEC score, Diagnostic, Medical treatment, Surgical treatment, Clinical result, Culture) were reported in Table 1.

## DISCUSSION

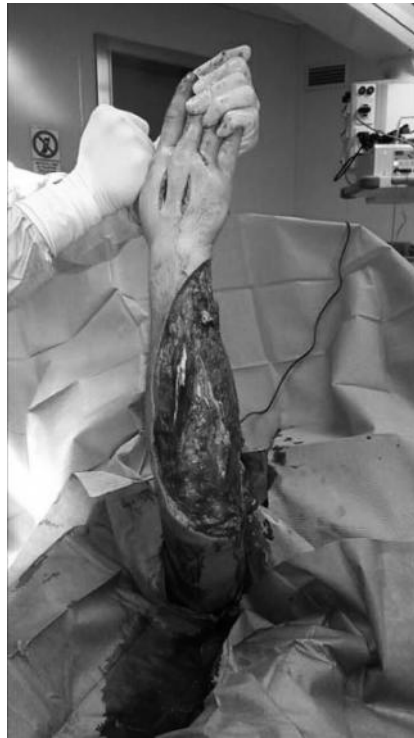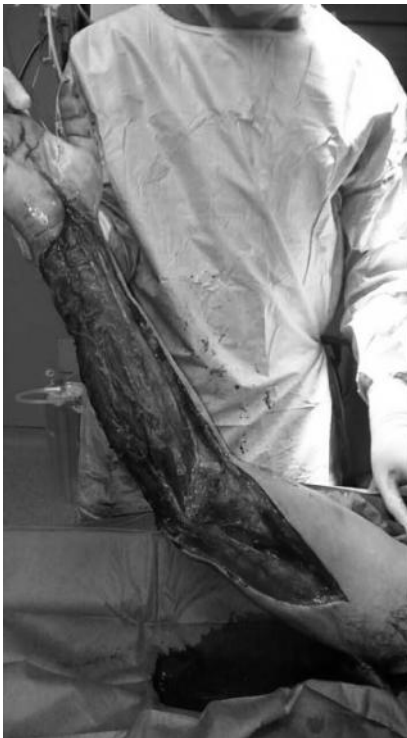NF is a severe uncommon infection of superficial fascia and surrounding tissues with a potentially rapid evolution and concrete risk of death. Most of



**A**

**B**

**Figure 1.** Case 3. M 44 Years. Clinical presentation Courtesy G.C.

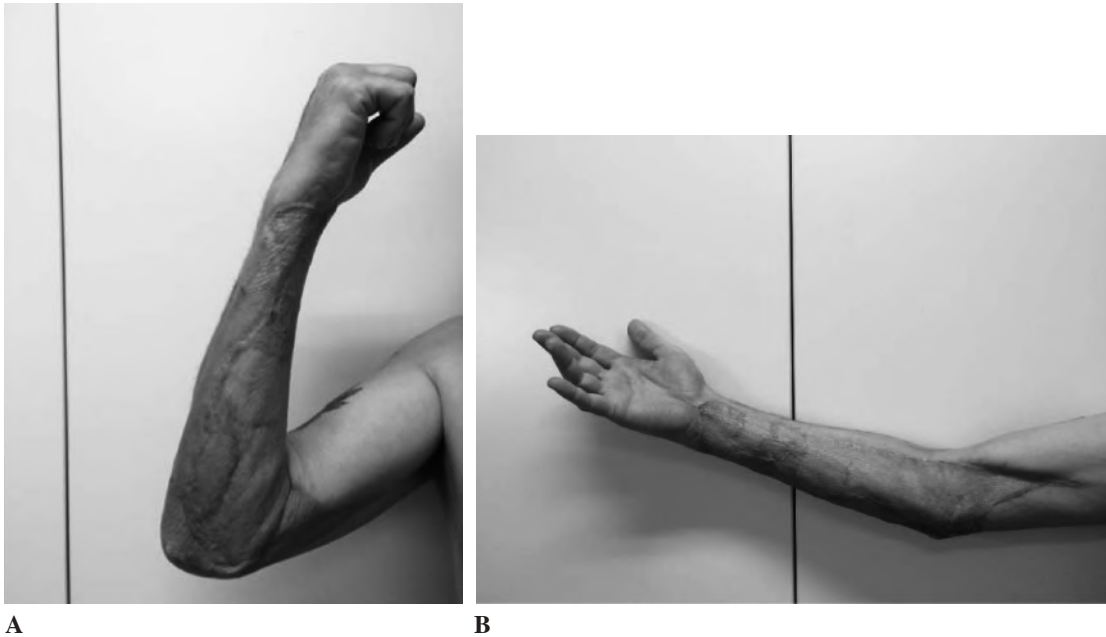


**A**

**B**

**Figure 2.** Case 3. M 44 Years. Radical debridement Courtesy G.C.





**Figure 3.** Case 3. M 44 Years. Clinical outcome Courtesy G.C.

the NF are located in the trunk (48%) or present with an association of trunk and limb involvement (36%) while NF located in the upper or lower limb without trunk involvement are less common (14%) (van Stigt). Among these, isolated NF of the extremities involving the upper arm are recognized in about one third of cases (Angoules). For this reason case series and review focusing on NF of the upper limb have been rarely reported in the literature (Gonzalez, Forli, Pirela-Cruz).

Our clinical observations have been in agreement with those previously reported in the literature. NF of the upper limb confirmed to be a severe condition with high risk of complication leading up to death. In our series sepsis healed in 2 out of 4 patients after early radical debridement, in 1 out of 4 patients primary debridement was ineffective and sepsis healed after secondary amputation. Unfortunately, death was observed in the worst case despite arm amputation in the only patient who came to our attention with established state of sepsis and critical general conditions.

It is noteworthy that in our series only one patient had microbiological positive cultures despite multiple intra operative samples. However, the overall rate of positive wound cultures was 76.5 and the overall rate of positive blood culture was only

32.5%, and in a consistent group of patients causative agent remains undiagnosed (Goh). In our series 3 out of 4 patients reported a local traumatic injury before development of NF confirming the common finding that even minor lesion or closed trauma can be the trigger event for the development of NF and that in 45% of cases no skin entry portal can be detected (Bellapianta, Mulla). The lack of local injury and minor trauma can be confounding factors in initial clinical presentation of NF contributing to the delay in diagnosis. The characteristics of clinical history in patients with NF of the upper arm are not different from other localization except for the common findings of intravenous drug abuse reported in the literature (Gonzalez). Increasing pain, erythema, edema of the limb, crepitus and vesicles are common findings at the time of primary observation and should alert about the risk of NF. These signs have been investigated in two large studies on NF showing the following rate of presentation: pain (63-100%), erythema (73-95%), edema of the limb (49-82%), crepitus (7-25%) vesicles (15-16%). Fever  $>38.0^{\circ}$ - $38.5^{\circ}$  was observed in 15-70% (Angoules, Childers). Rapid extension of involved area is often observed and skin marking and strict surveillance of expanding inflammatory limb surface may be an useful tool for decision making process. When

**Table 1.** Demographic characteristic, clinical score, diagnostic procedure, antimicrobial therapy, results of intraoperative culture and final result of patients included in the case series.

Patient	Age	Comorbidity	History/clinical presentation	LRINEC score	Diagnostic	Medical treatment	Surgical treatment	Culture	Final result
1	70	None	Recent biceps brachii muscle strain. Primary treatment and clinical control in emergency department - increasing pain, swelling, edema, erythema, vesicle	7	US	Wide spectrum antibiotic therapy	Primary radical debridement - daily control IC unit - clinical improvement	Negative	Healed
2	77	Rheumatoid Arthritis, corticosteroid therapy	No local trauma reported. Referred as emergency from other institution - sepsis, pain, swelling, edema, erythema, vesicles	7	None	Wide spectrum antibiotic therapy	Primary amputation - daily control IC unit - clinical worsening	Negative	Death (amputation)
3	44	Drug abuse, diabetes	Recent drug injection. Primary treatment in emergency department - swelling, edema, erythema, vesicles	5	None	Wide spectrum antibiotic therapy	Primary radical debridement - daily control IC unit - clinical improvement	Polymicrobial (MRSA, Pseudomonas Aeruginosa)	Healed
4	42	None	Recent soft tissue surgery. Referred as emergency from other institution - pain, swelling, edema, erythema	8	US	Wide spectrum antibiotic therapy	Primary radical debridement - daily control IC unit - clinical worsening - secondary amputation	Negative	Healed (amputation)

the disease is progressive a systemic involvement leading to septic shock may be observed with fever, tachycardia, hypotension, renal failure, coagulopathy, acute respiratory distress syndrome and multiple organ failure (Kanakakis).

Emergency laboratory tests should include complete Cell Blood count, White Blood Cell count, Hemoglobin, C Reactive Protein, Serum electrolytes including Sodium, Creatinine, and Glucose. Given these data the Laboratory Risk Indicator for Necrotizing Fasciitis (LRINEC) may be calculated and support clinical suspect of NF (Table 2). This score developed by Wong *et al.* after a retrospective analysis of a large case series of patient affected by NF has been widely used to predict the risk of disease since the introduction in clinical practice (Wong). The stratification of NF risk according to LRINEC score is the following: low risk of NF for values equal or less than 5 points; moderate risk of NF for 6-7 points; high risk of NF for values equal or more than 8 points. These risk groups correspond to a probability of developing necrotizing soft tissue infections of <50%, 50-75%, >75% respectively (Wong). A further study highlighted the significance of clinical symptoms particularly when a LRINEC

value suspect for NF is associated with the finding of pain out proportion (Borschitz). Nonetheless, it should keep in mind that 10% of patients with NF had a LRINEC score less than 6, and that there have been no prospective trials validating the LRINEC score. Subsequent validation study has not replicated the numbers observed in the original article and suggested that the LRINEC score might not be an accurate tool for NF risk stratification and differentiation between cellulitis and NF in Emergency Department setting (Neeki). For this reason in a recent systematic review of the literature, Bechar supported the use of a modified LRINEC score system including clinical parameters according to Borschitz investigation, but also these criteria require validation in the next future (Bechar, Borschitz).

Imaging may support clinical suspect of NF of the upper limb in doubtful cases. Radiographic exam can show bullae or gas on plain X-Ray (Goh). Subcutaneous air, edematous soft tissue, and complex fluid collection deep to the superficial fascia may be seen on sonography that can be helpful as initial management test to make a rapid diagnosis of NF (Castleberg, Shyy). MRI is the most useful imaging modality in the diagnosis of necrotizing fasciitis.

**Table 2.** LRINEC score for necrotizing fasciitis.

Laboratory Parameters	Value	Point
<b>C Reactive Protein (CRP)</b>	< 150 (mg/L)	0
	> 150 (mg/L)	4
<b>White Blood Cell Count (WBC)</b>	< 15 (x10,000/ $\mu$ L)	0
	15-25 (x10,000/ $\mu$ L)	1
	> 25 (x10,000/ $\mu$ L)	2
<b>Hemoglobin (Hgb)</b>	> 13,5 (g/dL)	0
	11-13,5 (g/dL)	1
	> 11 (g/dL)	2
<b>Sodium (Na<sup>+</sup>)</b>	> 135	0
	< 135	2
<b>Creatinine (Crea)</b>	< 1,6 mg/dL	0
	> 1,6 mg/dL	2
<b>Glucose (Gluc)</b>	< 180 mg/dL	0
	> 180 mg/dL	1
<b>Total score</b>		
LRINEC (Laboratory Risk Indicator for Necrotizing fasciitis) score for necrotizing fasciitis. The score considers C Reactive protein (CRP), White Blood Cell Count (WBC), Hemoglobin (Hgb), Sodium (Na <sup>+</sup> ), Creatinine (Crea) and Glucose (Gluc). If high suspicion for necrotizing fasciitis through clinical history and physical exam is present, do not calculate a LRINEC score and perform operative debridement. A LRINEC score $\geq 6$ is a reasonable cut-off to rule in necrotizing fasciitis, but a LRINEC < 6 does not rule out the diagnosis.		

The presence of thick (> 3mm) hyperintense signal in the deep fascia (particularly intermuscular fascia) on fat-suppressed T2 weighted or short tau inversion–recovery images is an important marker for necrotizing fasciitis (Ali).

However, in most severe cases there is no time for diagnostic exams and an immediate surgical treatment is mandatory. Radical surgical debridement is the cornerstone of treatment of NF. Surgery should remove all tissues involved by infection (skin, fascia, and muscle) reaching a viable bleeding soft tissue bed and allowing subsequent healing. Abundant washing and secondary debridement can be also performed after daily clinical control when further extension of infectious process is detected. Amputation may be established as primary treatment in case of aggressive infection or a secondary treatment af-

ter previous debridement when progression of sepsis occurred.

Post operative wound care is of paramount importance. Wound should be evaluated daily in order to check local healing or to plan secondary surgical treatment in case of worsening. Wound should also be protected from secondary infection with advanced dressing (alginate and/or hydrogel) absorbing inflammatory exudates. Vacuum Assisted Closure therapy may be used to reduce edema, absorb exudates inducing the formation of a granulating tissue bed (Bellapianta). Skin flap or graft can finally be performed for wound closure when infection is eradicated and wound bed is healthy and viable. Finally, as adjunctive therapies Intra Venous Immunoglobulin G (IVIG) and Hyperbaric oxygen therapy (HBO) has been sometimes used in the treatment of

NF of the upper limb. From the theoretical point of view both treatments may help response to sepsis by inhibiting the activation of T-cells and the activity of streptococcal antigens and by increasing partial oxygen pressure with improved host response to infection respectively. Nonetheless, the role of these adjunctive therapies in the course of NF is still unclear and deserves further clinical studies (Bellapianta, Kanakaris).

## CONCLUSION

Clinical presentation of NF may be insidious and together with typical symptoms this disease may present in initial phase with limited progressive clinical onset inducing a dangerous delay in diagnosis and appropriate treatment. Despite continuous improvement in diagnostic and therapeutic tools, NF of the upper limb remains one of the most severe and challenging diseases addressed in clinical practice with a substantial incidence of complication. Maybe, further studies will help to understand the basic mechanisms of the disease but at present, a high index of suspicion and immediate treatment is still the most important factor that can be limb and life saving in NF.

The Authors do not have any conflicts of interest to declare.

## BIBLIOGRAPHY

1. Ali SZ, Srinivasan S, Peh WCG. MRI in necrotizing fasciitis of the extremities. *Br J Radiol.* 2014;87:20130560.
2. Angoules AG, Kontakis G, Drakoulakis E, et al. Necrotising fasciitis of upper and lower limb: a systematic review. *Injury.* 2007;38 Suppl 5:S19-26.
3. Bechar J, Sepehripour S, Hardwicke J, et al. Laboratory risk indicator for necrotising fasciitis (LRINEC) score for the assessment of early necrotising fasciitis: a systematic review of the literature. *Ann R Coll Surg Engl.* 2017; 99: 341-346.
4. Bellapianta JM, Ljungquist K, Tobin E, Uhl R. Necrotizing fasciitis. *J Am Acad Orthop Surg.* 2009;17:174-82.
5. Borschitz T, Schlicht S, Siegel E, et al. Improvement of a Clinical Score for Necrotizing Fasciitis: 'Pain Out of Proportion' and High CRP Levels Aid the Diagnosis. *PLoS ONE.* 2015, 10(7): e0132775.
6. Castleberg E, Jenson N, Dinh VA. Diagnosis of Necrotizing Fasciitis with Bedside Ultrasound: the STAFF Exam. *West J Emerg Med.* 2014;15(1):111-113.
7. Childers BJ, Potyondy LD, Nachreiner R, et al. Necrotizing fasciitis: A fourteen-year retrospective study of 163 consecutive patients. *Am Surg.* 2002;68:109-116.
8. Forli A. Necrotizing soft tissue infection of the upper limb. *Chirurgie de la Main.* 2012, 31(6):271-286.
9. Goh T, Goh LG, Ang CH, Wong CH. Early diagnosis of necrotizing fasciitis. *BJS.* 2014; 101: e119-e125.
10. Gonzalez MH, Kay T, Weinzwieg N, et al. Necrotizing fasciitis of the upper extremity. *J Hand Surg.* 1996;21A:689-692.
11. Kanakaris NK, Giannoudis PV. Necrotising fasciitis. In: G. Bentley (ed.), *European Surgical Orthopaedics and Traumatology*, EFORT 2014, DOI 10.1007/978-3-642-34746-7 73.
12. Mulla ZD. Treatment options in the management of necrotising fasciitis caused by group A streptococcus. *Expert Opin Pharmacother.* 2004;5:1695-1700.
13. Neeki MN, Dong F, Au C, et al. Evaluating the Laboratory Risk Indicator to Differentiate Cellulitis from Necrotizing Fasciitis in the Emergency Department. *West J Emerg Med.* 2017;18(4):684-689.
14. Pirela-Cruz MA, Dunn JC, McCriskin B, et al. Necrotizing Fasciitis of the Upper Extremity. *OKOJ.* 2014, 12(9) doi: 10.5435/OKOJ-12-9-1.
15. Sarani B, Strong M, Pascual J, Schwab CW. Necrotizing fasciitis: current concepts and review of the literature. *J Am Coll Surg.* 2009;208:279-88.
16. Shyy V, Knight S, Goldstein R, et al. Sonographic Findings in Necrotizing Fasciitis. Two Ends of the Spectrum. *J Ultrasound Med.* 2016; 35:2273-2277.
17. van Stigt, de Vries J, Bijker JB, et al. *World Journal of Emergency Surgery.* 2016; 11:21
18. Tang WM, Ho PL, Fung KK, et al. Necrotising fasciitis of a limb. *J Bone Joint Surg Br.* 2001;83:709-14.
19. Wong CH, Khin LW, Heng KS, et al. The LRINEC (Laboratory Risk Indicator for Necrotizing Fasciitis) score: a tool for distinguishing necrotizing fasciitis from other soft tissue infections. *Crit Care Med.* 2004;32:1535-41.

# COMPARAZIONE FRA ARTROSCOPIA E RISONANZA MAGNETICA NELLE LESIONI LEGAMENTOSE DEL POLSO (STUDIO RETROSPETTIVO)

Sergio De Santis<sup>1</sup>, Alessandro Fagetti<sup>2</sup>, Roberto Cozzolino<sup>3</sup>, Riccardo Luchetti<sup>3</sup>

<sup>1</sup> UC Ortopedia e Traumatologia, ASST Lodi

<sup>2</sup> UC Ortopedia e Traumatologia, ASST Settelaghi Varese

<sup>3</sup> Centro di Chirurgia e Riabilitazione della Mano e dell'Arto Superiore Rimini

Referente:

Sergio De Santis – Via Largo Donatori di Sangue 1, 26900 Lodi – E-mail: desantissergio@libero.it

## COMPARISON BETWEEN ARTHROSCOPY AND MAGNETIC RESONANCE IN WRIST LIGAMENTS INJURIES (RETROSPECTIVE STUDY)

### SINTESI

Tra il 2007 e il 2014 sono stati sottoposti a RMN e artroscopia diagnostica di polso 146 pazienti che riferivano dolore persistente conseguente a trauma. I referti di RMN sono stati confrontati retrospettivamente con i risultati ottenuti in artroscopia. Abbiamo comparato i risultati determinando i valori di sensibilità, specificità, valore predittivo positivo (VPP) e valore predittivo negativo (VPN) della RMN rispetto all'artroscopia di polso. Nel rilevare le lesioni del legamento scafo-lunato (SL) la RMN ha evidenziato una sensibilità del 50%, specificità di 87,5%, VPP 97% e VPN 17%. Nel rilevare le lesioni del legamento luno-piramidale (LP) sensibilità 30%, specificità 50%, VPP 60%, VPN 22%. Nel rilevare le lesioni della fibrocartilagine triangolare (TFCC) la RMN ha dimostrato una sensibilità del 67%, specificità del 35%, VPP 59% e VPN 42%. Abbiamo inoltre analizzato l'accuratezza della RMN nel rilevare le lesioni parziali e le lesioni complete dello SL. La RMN è affidabile nel rilevare le lesioni complete ( $p < 0.001$ ) ma non è in grado di discriminare le lesioni parziali dall'assenza di lesione ( $p < 0.4567$ ).

In base ai risultati ottenuti possiamo affermare che un risultato negativo della RMN non permette di escludere la possibilità di un danno clinicamente rilevante del legamento SL, LP e della TFCC.

I risultati ottenuti confermano quanto emerso in studi precedenti ovvero che la RMN non è affidabile nella diagnosi delle lesioni legamentose di polso.

**Parole chiave:** artroscopia, RMN 1,5 T, polso, legamento scafolunato, legamento lunopiramidale, TFCC.

### SUMMARY

Between 2007 and 2014, 146 patients with persistent wrist pain after injury underwent to MRI and wrist arthroscopy. The MRI results were compared retrospectively with the arthroscopy. Sensitivity, specificity, positive predictive value (VPP) and negative predictive value (VPN) of the MRI were compared to wrist arthroscopy. In detecting scapho-lunate (SL) ligament injuries, MRI showed a sensitivity of 50%, specificity of 87.5%, VPP 97% and VPN 17%. In detecting luno-triquetral (LP) ligament lesions sensitivity was 30%, specificity 50%, VPP 60% and VPN 22%. In detecting triangular fibrocartilage (TFCC) lesions, MRI demonstrated a sensitivity of 67%, specificity 35%, VPP 59% and VPN 42%.

We also analyzed the accuracy of MRI in detecting partial lesions and complete SL lesions. MRI is reliable in detecting complete lesions ( $p < 0.001$ ) but is not able to discriminate partial lesions from the absence of injury ( $p < 0.4567$ ). According to these results, we can confirm that negative MRI results does not exclude the presence of possible damage of the SL, LP and TFCC ligaments. The results obtained confirm the findings of previous studies: RMN is unreliable in the diagnosis of wrist ligament injuries.

**Keywords:** arthroscopy, 1,5 T MRI, wrist, scapholunate ligament, lunotriquetral ligament, TFCC.

## INTRODUZIONE

I traumi del polso sono evenienze comuni che non devono essere sottovalutati in termini di conseguenze funzionali. A differenza delle lesioni ossee, le lesioni legamentose del polso passano spesso misconosciute in quanto la diagnosi è complessa soprattutto nella fase acuta.

Le lesioni legamentose più frequentemente riscontrate coinvolgono il legamento scafo-lunato (SL), luno-piramidale (LP), noti anche come i legamenti intrinseci, e la fibrocartilagine triangolare (TFCC). Queste lesioni possono portare alla progressiva instabilità carpale o della radio ulnare distale (RUD) e al secondario deterioramento artrosico delle articolazioni del polso.

Il percorso diagnostico per poter effettuare una corretta valutazione della lesione è costituito dalla raccolta anamnestica dettagliata, da un esame clinico approfondito e dall'esame radiografico. Ulteriori indagini, comunque, sono spesso necessarie per evidenziare le lesioni dei tessuti molli [1]. Tra le modalità di "imaging" la RMN è quella più spesso utilizzata perché è un esame ormai ampiamente disponibile, relativamente poco costoso, non invasivo ed evita la necessità di una anestesia.

L'artroscopia di polso è una procedura chirurgica specializzata che viene eseguita solo da un numero relativamente piccolo di chirurghi della mano. L'artroscopia di polso permette la visualizzazione diretta dell'articolazione radiocarpale, della mediocarpica e della RUD e ha la possibilità di fornire al chirurgo uno strumento non solo diagnostico ma anche terapeutico. Essa, però, ha l'inconveniente di essere una procedura chirurgica, con piccoli rischi associati e la necessità di un'anestesia regionale o generale.

Questo studio valuta la sensibilità e la specificità della RMN rispetto all'artroscopia di polso nel rilevare le lesioni dei legamenti intrinseci del polso (SL e LP) e della TFCC.

## MATERIALI E METODI

Mediante uno studio retrospettivo abbiamo analizzato un campione di 532 pazienti proveniente da diverse regioni d'Italia, con dolore persistente di polso sottoposto ad artroscopia di polso tra il 2007 e il 2014.

Sono stati selezionati solo i pazienti che giungevano alla procedura chirurgica artroscopica con sospetto clinico di lesione dei legamenti intrinseci di polso SL, LP o della TFCC.

Sono stati inclusi nello studio i pazienti che avevano:

- dolore conseguente a un trauma;
- sospetto clinico di lesione del legamento SL, o LP o della TFCC;
- età fra i 18 e i 60 anni;
- eseguito indagine RMN (1,5 T).

Sono stati esclusi dallo studio i pazienti che, oltre a non sottostare ai criteri di inclusione sopra esposti, presentavano: 1) segni di lesioni osteo-condrali degenerative alla indagine radiografica; 2) assenza di indagine RMN con referto radiologico; 3) pregressa procedura chirurgica di riparazione/ricostruzione legamentosa al polso.

Tutte le valutazioni cliniche pre-operatorie sono state condotte da chirurghi esperti nella patologia del polso.

La valutazione clinica comprendeva la raccolta anamnestica del tipo di trauma: alta/bassa energia, il meccanismo di lesione, la valutazione delle caratteristiche del dolore: sede, intensità, durata, se il dolore era fisso o solo durante un specifico arco di movimento. La valutazione clinica comprendeva la somministrazione di test clinici per evidenziare o escludere il sospetto di lesione legamentosa.

Prima di sottoporsi alla procedura artroscopica tutti i pazienti avevano eseguito un'indagine radiografica mirata e una RMN.

Provenendo da diverse regioni d'Italia non è stato possibile rendere omogenea la metodica strumentale di indagine pertanto sono stati selezionati solo i pazienti che avevano eseguito indagine RMN 1,5 T. Tutti i referti di RMN definiti "dubbi" sono stati considerati negativi per lesione.

La procedura artroscopica è stata effettuata in tutti i pazienti in anestesia regionale con tourniquet alla radice dell'arto mediante trazione al 2° e 3° dito e controtrazione al gomito di 3 kg e con video artroscopio da 1,9 mm.

L'articolazione radio carpica è stata esplorata con i portali 3/4, 6R, 6U e l'articolazione medio carpica mediante i portali MC radiali e ulnari.

Tutte le artroscopie diagnostiche sono state condotte dal medesimo operatore (RL) con tecnica asciutta (*dry arthroscopy*) [2,3].

Le lesioni del leg SL e LP sono state classificate in accordo con la classificazione di Geissler [4]:

Stadio 1: Rottura parziale del leg SL o LP, angoli normali, palpatore che non penetra nello spazio SL o LP;

Stadio 2: Rottura del leg SL o LP, modifiche degli angoli tra scafoide e semilunare, passaggio della punta del palpatore nello spazio SL o LP;

Stadio 3: Rottura del leg SL o LP, malallineamento SL o LP, passaggio del palpatore nello spazio SL o LP;

Stadio 4: Rottura massiva del leg SL o LP e malallineamento SL o LP, passaggio dell'artroscopio dalla radiocarpica alla mediocarpica e viceversa attraverso lo spazio SL o LP.

Le lesioni traumatiche della TFCC sono state classificate in accordo con i criteri di Palmer [5]:

1A. centrale;

1B. avulsione ulnare;

1C. lesione ulno carpici;

1D. avulsione radiale.

Le lesioni 1 tipo B, C, D possono determinare una instabilità della radio ulnare distale e quindi determinare una grossa limitazione funzionale oltre che dolore. Le lesioni della TFCC di tipo 1B possono essere ulteriormente suddivise in altri sottotipi in accordo con la descrizione di Atzei [6,7]. Stabilire il grado di lesione del TFCC in questa sede è di estrema importanza, perché ciascuna componente, vale a dire della sua componente distale (dc-TFCC) e della componente prossimale (pc-TFCC), può essere coinvolta separatamente oppure in associazione. Sono possibili, quindi, tre diversi tipi di lesione: distale, prossimale e combinata. Le lesioni che danno maggiore instabilità sono quelle con distacco foveale quindi le prossimali e le combinate.

In base al sospetto clinico: lesione SL, lesione LP e lesione TFCC, il campione è stato suddiviso nei rispettivi tre sottogruppi.

Sono state considerate positive tutte le artroscopie che rilevavano una lesione coerente con il quesito clinico iniziale.

I risultati dell'artroscopia messi in comparazione con quelli ottenuti dalla RMN hanno permesso di fornire sensibilità, specificità, VPP, VPN di quest'ultima (RMN) per ogni legamento lesionato (SL, LP, TFCC).

Seguendo i criteri classificativi di Geissler per le sole lesioni del leg SL, il campione è stato suddiviso successivamente in 2 gruppi: lesioni complete (grado 4) e lesioni parziali (grado 1-3).

Abbiamo confrontato l'accuratezza della RMN nel distinguere le lesioni parziali dalle complete e dai sani.

La sensibilità è stata calcolata nel seguente modo: il numero di veri positivi / (numero di veri positivi / numero di veri positivi + falsi negativi) x 100%. La specificità è stata definita come numero di veri negativi / (numero di veri negativi / numero veri negativi + numero di falsi positivi) x 100%.

Il valore predittivo positivo è stato calcolato come numero di veri positivi / (numero di veri positivi + numero di falsi positivi) x 100%. Il valore predittivo negativo corrispondeva al numero di veri negativi / (numero veri negativi + numero di falsi negativi) x 100%.

È stata infine calcolato il valore ponderato di K per la concordanza tra i risultati della RMN e dell'artroscopia.

## RISULTATI

Applicando i criteri di inclusione ed esclusione si è ottenuto un campione di 146 pazienti di età media di 38 aa. Il campione era composto da 84 maschi e 62 femmine. Il polso destro era coinvolto in 86 casi e il sinistro in 41 (Tabella 1).

Il campione era composto da 76 pazienti con sospetta lesione di SL, 14 pazienti con sospetta lesione LP e 56 pazienti con sospetta lesione di TFCC.

Nei 76 casi di sospetta lesione di SL, 68 avevano una lesione riscontrata in artroscopia (Tabella 2).

Di questi, solo 34 avevano RMN positiva per lesione e pertanto la RMN ha permesso una corretta diagnosi di lesione solo nel 50% dei casi con una sensibilità del 50%, specificità di 87,5%, VPP 97, VPN 17 (Tabella 3).

Suddividendo questo campione in base alla gravità di lesione abbiamo ottenuto un campione composto da 37 pazienti con lesione parziale dello SL e 31 con lesione completa.

La RMN nelle lesioni parziali ha individuato correttamente solo 10 lesioni rispetto alle 37 riscontrate in artroscopia. Nelle lesioni complete invece la RMN ha individuato correttamente 25 lesioni rispetto alle 31 dell'artroscopia (Tabella 4).

Eseguendo l'analisi statistica si evince che la RMN è in grado di discriminare le lesioni complete dalle

**Tabella 1.** Dettaglio campione.

Numero pazienti	146
Età media (range)	38 aa (18-54)
Maschi	84
Femmine	62
Polso destro	85
Polso sinistro	41

**Tabella 2.** Sintesi dei risultati: esame clinico risonanza magnetica e artroscopia.

	Sospetto clinico	Artroscopia positiva	RMN positiva
Lesione SL	76	68	34
Lesione LP	14	10	3
Lesione TFCC	56	33	23

**Tabella 3.** Sensibilità, Specificità, VPP e VPN della RMN.

	Sensibilità (%)	Specificità (%)	VPP (%)	VPN (%)
Lesioni dello SL	50	87,5	97	17
Lesioni del LP	30	50	60	22
Lesioni della TFCC	67	35	59	42

**Tabella 4.** Campione lesione SL.

	Sani	Lesioni parziali	Lesioni complete	Totale lesioni
RMN positiva	1	9	25	34
RMN negativa	7	28	6	34
Totale	8	37	31	68

lesioni parziali e dai sani in maniera statisticamente significativa  $p < 0.001$ . Non è altresì in grado di discriminare le lesioni parziali dai sani  $p < 0.4567$  (Tabella 5).

Nei 14 casi di sospetto clinico di lesione del legamento LP, solo 10 pazienti avevano un riscontro di

lesione in artroscopia e di questi solo 3 avevano una lesione riscontrata alla RMN. La sensibilità della RMN per la diagnosi delle lesioni del legamento LP era del 30%, specificità 50%, VPP 60%, VPN 22% (Tabella 3).

Nel campione di 56 pazienti con sospetto clinico di lesione del TFCC, 33 avevano una lesione riscontrata in artroscopia e di questi solo 23 avevano una RMN positiva per lesione. La sensibilità della RMN nel rilevare le lesioni della TFCC era del 67%, specificità del 35%, VPP 59% e VPN 42% (Tabella 3). Per ogni tipo di lesione indagata non è stata riscontrata una concordanza statisticamente significativa tra le 2 metodiche di indagine.

**Tabella 5.** Confronto Lesione SL.

	Chi2	p
Sani vs malati	4.0516	<0.05
Sani vs lesioni parziali	0.5321	ns
Sani vs lesioni complete	13.28883	<0.001
Parziali vs complete	21.4019	<0.001

## DISCUSSIONE

La mancata valutazione delle lesioni legamentose del polso può avere delle conseguenze funzionali



importanti per il paziente perchè può portare alla progressiva instabilità con conseguente degenerazione artrosica delle articolazioni del polso. Inoltre, il riconoscimento di una lesione legamentosa in acuto permette il suo trattamento nell'ambito della lesione complessiva e anche in maniera riparativa, mentre il suo riconoscimento tardivo può non permettere la riparabilità diretta richiedendo una ricostruzione legamentosa con risultato clinico sicuramente inferiore. La diagnosi delle lesioni legamentose del polso spesso è complessa e per questo motivo rappresenta una sfida per il chirurgo.

Gli strumenti di valutazione clinica [8] e strumentale a tutt'oggi non offrono un'affidabilità elevata.

La RMN è una metodica non invasiva e ormai largamente disponibile pertanto viene spesso utilizzata come indagine di secondo livello per evidenziare le lesioni legamentose post-traumatiche laddove la clinica e le indagini radiografiche non hanno portato a formulazione di una diagnosi precisa.

In letteratura diversi studi hanno comparato il potere diagnostico della RMN rispetto alla artroscopia nelle lesioni legamentose del polso [8-14].

I risultati della RMN 1,5 T riportati in letteratura sono piuttosto variabili: a seconda degli Autori la sensibilità per la diagnosi delle lesioni complete varia dall'11% al 57% per le lesioni del legamento SL (10,14), dal 44% al 93% per la TFCC [10,12] e addirittura da 0 all'82% per le lesioni del legamento LP [8,9,14].

Il campione utilizzato nel nostro studio ha una numerosità maggiore per ogni tipo di lesione rispetto a quelli riportati in letteratura.

Mediante uno studio prospettico Morley [10] ha indagato 54 pazienti con dolore di polso e sospetto di lesioni dello SL e della TFCC. I pazienti di questo studio erano stati sottoposti a RMN 1,5 T che non utilizzava bobina dedicata per il polso e successivamente venivano sottoposti ad artroscopia. L'Autore, nel suo studio, non specifica la causa del dolore di polso, degenerativa vs traumatica, né il sospetto clinico rispetto al quale i pazienti erano stati sottoposti alle procedure diagnostiche. Nel nostro studio sono stati inclusi solo pazienti con dolore persistente di polso conseguente a trauma e che giungevano alla procedura artroscopica con un sospetto clinico e/o radiologico preciso.

Nello studio delle lesioni del legamento SL, Morley riporta una sensibilità dell'11% e una specificità del 30% della RMN. Come conclude lo stesso Autore,

l'uso della RMN senza utilizzo di bobine dedicate per lo studio del polso non è affidabile nella diagnosi delle lesioni legamentose del polso.

De Smet [11] ha condotto uno studio retrospettivo per indagare il potere diagnostico della RMN nelle lesioni della TFCC confrontando i risultati della RMN e dell'artroscopia in 35 pazienti con dolore ulnare di polso. Nel suo campione la RMN ha dimostrato una sensibilità del 61% e una specificità dell'88%.

Come nel nostro studio anche nello studio pubblicato da De Smet i pazienti arruolati avevano eseguito la RMN in ospedali diversi e con protocolli diversi di indagine. I risultati ottenuti sono sovrapponibili ai nostri per quanto riguarda la sensibilità e la VPP.

Kato [12], mediante uno studio retrospettivo, ha indagato il grado di accuratezza della RMN 1,5T e della RMN HR per le lesioni della TFCC con dolore ulnare di polso di tipo cronico. Le immagini sono state valutate da 3 esperti chirurghi della mano. L'Autore, in base ai risultati ottenuti dal suo campione, ha stimato una sensibilità della RMN standard pari all'83%, e una specificità del 67%.

Il nostro studio ha evidenziato risultati inferiori di sensibilità e specificità della RMN. Sicuramente il nostro risultato è influenzato in maniera negativa dalla variabilità degli strumenti di RMN e dei radiologi esaminatori, nonché dall'aver scelto di considerare negative tutte le RMN il cui referto era dubbio. Blazar [13] ha condotto uno studio retrospettivo per valutare il ruolo dell'esperienza del radiologo per la valutazione delle lesioni della TFCC. Lo studio è stato condotto su 51 pazienti sottoposti ad artroscopia e a RMN. Due radiologi con differente grado di esperienza dovevano valutare le immagini RMN. In base ai suoi risultati l'Autore stima una sensibilità dell'86% vs 80% e specificità di 96% vs 80% a seconda del grado di esperienza del radiologo. Questo studio evidenzia come la sensibilità e specificità siano positivamente influenzate dal grado di esperienza dell'esaminatore.

La valutazione delle lesioni parziali con la risonanza magnetica e in particolare dei legamenti intrinseci del carpo (SL e LT) è sicuramente ancor più complessa. Solo due studi indagano l'utilizzo della RMN nella valutazione delle lesioni parziali [13, 14].

Nel nostro campione si è evidenziata una grossa disparità tra la capacità di riscontro della RMN nell'identificare le lesioni complete dello SL rispetto alle parziali: la RMN discrimina in maniera statisticamente significativa lesioni complete rispetto ai sani e alle lesioni parziali. Nella nostra serie si evince un

altro dato estremamente importante ovvero che la RMN non sa discriminare le lesioni parziali dai sani. Un grosso limite di questo studio è quello di aver incluso pazienti che erano stati sottoposti ad esame RMN in luoghi diversi, con strumenti e radiologi esaminatori diversi. Per aumentare l'omogeneità del campione abbiamo scelto di selezionare i pazienti sottoposti a indagine RMN 1,5 T.

Se da un lato la nostra scelta rende difficoltoso paragonare i nostri risultati con quelli delle altre serie in cui sono riportate casistiche dove l'esame RMN è stato condotto in un solo centro, dall'altro rispecchia la quotidianità del lavoro dell'ortopedico ovvero il dover valutare esami provenienti da centri diversi.

È ragionevole supporre che l'accuratezza diagnostica della RMN per lesioni legamentose del polso migliorerà in futuro. In letteratura, infatti, è stato appurato che utilizzando RMN 3 o 7-T, con bobine di superficie microscopiche o RMN 3D-THRIVE (3-dimensionale T1 *high-resolution* esame isovolumetrico) [9,15,16], l'accuratezza diagnostica aumenta.

L'utilizzo artro RMN migliora l'accuratezza della diagnosi delle lesioni legamentose del polso. Come per la RMN anche per artro RMN in letteratura vi sono risultati molto variabili: Moser [15] riporta una sensibilità del 59% nel rilevare le lesioni parziali e del 100% per le lesioni totali dello SL; del 56% nelle lesioni parziali e del 100% nelle lesioni totali del LP; del 75% nel rilevare le lesioni centrali della TFCC e del 100% delle lesioni ulnari. Magee [9] riporta una sensibilità e specificità del 100% dell'artro RMN nel rilevare le lesioni dello SL, LP e TFCC. Mahmood [17] riporta una sensibilità del 90% nel rilevare le lesioni della TFCC, del 91% per le lesioni dello SL, e del 100% del LP.

Hafezi-Nejad [18] ha condotto una revisione sistematica con l'obiettivo di valutare l'accuratezza diagnostica dell'artro RMN in confronto alla RMN 3T e 1,5T. In base ai risultati ottenuti l'Autore conclude che l'artro RMN offre risultati superiori in termini di sensibilità sia alla RMN 3T che 1,5T ma ottiene risultati inferiori in termini di specificità comparata alla RMN 3T.

I nostri risultati confermano che la RMN 1,5 T non è affidabile nel rilevare le lesioni dei legamenti del polso. L'accuratezza diagnostica della RMN migliora sensibilmente quando deve individuare le lesioni complete dello SL, ma la sua performance risulta decisamente inferiore quando deve individuare le lesioni parziali.

La RMN inoltre, non può caratterizzare la qualità del tessuto dei legamenti interossei o della TFCC, non può rilevare il grado di instabilità, né il potenziale di riducibilità e neppure il suo potenziale di guarigione se sottoposto a reinserimento.

In conclusione, la risonanza magnetica non può essere utilizzata per stimare la prognosi, la capacità di guarigione e per stabilire il tipo di trattamento che dovrebbe essere raccomandato per ciascun tipo e grado di lesione legamentosa.

L'artroscopia a tutt'oggi rappresenta il solo mezzo diagnostico certo delle lesioni legamentose del polso (gold standard) perché è il solo metodo che permette di valutare le lesioni direttamente e dinamicamente, di stabilirne il grado e il potenziale riparativo.

Gli Autori dichiarano l'assenza di conflitto di interessi.

## BIBLIOGRAFIA

1. Cerofolini E, Luchetti R, Pederzini L, Soragni O, Colombini R, D'Alimonte P, Romagnoli R. "MR Evaluation of Triangular Fibrocartilage Complex Tears in the Wrists. Comparison with Arthrography and Arthroscopy". *J Comput Assist Tomogr.* 14(6): 963-967, 1990.
2. Atzei A, Luchetti R. Set-up portals and normalexplo-ration in wrist arthroscopy. *Chir Main.* 2006 Nov.
3. del Piñal F. Dry arthroscopy of the wrist: surgical technique. *J Hand Surg.* 2007; 32A: 119-123.
4. Geissler WB, Freeland AE, Savoie FH, McIntyre LW, Whipple TL: Intra-articular fracture of the distal end of the radius. *J Bone Joint Surg* 78A:357-365, 199.
5. Palmer AK. Triangular fibro cartilage complex lesions: a classification. *J Hand Surg Am.* 1989; 14:594.
6. Atzei A, Rizzo A, Luchetti R, et al. Arthroscopic foveal repair of triangular fibrocartilage complex peripheral lesion with distal radioulnar joint instability. *Tech Hand Up Extrem Surg.* 2008;12:226-35. 21.
7. Atzei A. New trends in arthroscopic management of type 1-B TFCC injuries with DRUJ instability. *J Hand Surg Eu.* 2009;34:582-91.
8. Prosser R. Provocative wristtests and MRI are of limited diagnostic value for suspected wrist ligament injuries: a cross-sectional study. *Journal of Physiotherapy.* 2011 Vol. 57; 247-253.
9. Magee T. Comparison of 3-T MRI and Arthroscopy of Intrinsic Wrist Ligament and TFCC Tears *AJR.* 2009; 192:80-85.
10. Morley J. A comparison of the finding of wrist arthroscopy and Magnetic resonance imaging in the investigation of wrist pain. *Journal of Hand Surgery Br.* 2001 26B: 6: 544-546.

11. De Smet L. Magnetic resonance imaging for diagnosing lesions of the triangular fibrocartilage complex. *Acta Orthop Belg.* 2005; 71, 396-398.
12. Kato H. Does high-resolution MR imaging have better accuracy than standard MR imaging for evaluation of the triangular fibrocartilage complex? *J Hand Surg Br.* 2000 Oct;25(5):487-91.
13. Blazar PE. The effect of the observer experience on magnetic resonance imaging interpretation and localization of the fibrocartilage complex lesions. *J Hand Surg Am.* 2001; 26: 742-748.
14. Manton GL, Schweitzer ME, Weishaupt D, et al. Partial interosseous ligament tears of the wrist: Difficulty in utilizing either primary or secondary MRI signs. *J Comput Assist Tomogr.* 2001;25:671-676.
15. Moser T, Dosch JC, Moussaoui A, Dietemann JL. Wrist ligament tears: evaluation of MRI and combined MDCT and MR arthrography. *AJR Am J Roentgenol.* 2007 May;188(5):1278-86.
16. Lee YH. Intrinsic ligament and TFCC tears of the wrist: comparison of isovolumetric 3 D-Thrive sequence MR arthrography and conventional MR image at 3T. *Magn Reson Imaging.* 2013; 31: 221-226.
17. Mahmood A. Wrist MRI Arthrogram v Wrist Arthroscopy: What are we Finding? *The Open Orthopaedics Journal.* 2012, 6, 194-19.
18. Hafezi-Nejad N. Scapholunate Interosseous Ligament Tears: Diagnostic Performance of 1.5 T, 3 T MRI, and MR Arthrography—A Systematic Review and Meta-analysis. *Acad Radiol.* 2016 Sep;23(9):1091-103.

# UTILIZZO DEL JOINT SCAFFOLD NEL TRATTAMENTO DELLA RIZOARTROSI MEDIANTE ARTROPLASTICA DI INTERPOSIZIONE: RISULTATI A LUNGO TERMINE

Carlo Verdecchia, Andrea Leti Acciario, Augusto Marcuzzi, Norman Della Rosa, Antoni Landi

Struttura complessa di Chirurgia della Mano e Microchirurgia, Azienda Ospedaliera – Policlinico di Modena

Referente:

Carlo Verdecchia – Via XX settembre 10, Pineto (Teramo) – Tel. +39 320 86 51 755 – E-mail: carloverdecchia80@gmail.com

## USE OF JOINT SCAFFOLD IN THE TREATMENT OF FIRST CARPO-METACARPAL JOINT OSTEOARTHRISIS: LONG TERM OUTCOMES

### SINTESI

**SCOPO:** Sulla base di un precedente studio, lo scopo di questo lavoro è quello di comparare i risultati clinici, radiologici e funzionali di un innovativo dispositivo biosostituibile per il trattamento dell'artrosi trapezio-metacarpale rispetto all'artroplastica in sospensione mediante utilizzo del tendine abdotore lungo.

**MATERIALI E METODI:** Gli Autori hanno eseguito 42 interventi di trapeziectomia in pazienti affetti da rizoartrosi con 25 impianti di scaffold, secondo una tecnica personale, e 17 ligamento plastiche con abdotore lungo del pollice nel gruppo di controllo. Abbiamo rivisto 10 dei 25 pazienti trattati con lo scaffold in acidopoli-L,D-lattico a distanza di 9 anni, valutando i risultati dei test clinici, il livello di dolore e le immagini radiografiche.

**RISULTATI:** I risultati a lungo termine hanno mostrato un miglior recupero funzionale e un più basso livello di dolore mentre risultati più scadenti sono emersi dalle immagini radiografiche dove, a seguito del riassorbimento dello scaffold, il 50% dei pazienti ha mostrato un completo collasso della base del primo metacarpo.

**DISCUSSIONE:** Sulla base di questi ultimi risultati lo scaffold potrebbe essere una valida alternativa nel trattamento dell'artrosi trapezio-metacarpale. Gli scadenti risultati radiografici non corrispondono comunque ai risultati clinici, che sono invece incoraggianti. Ulteriori studi sono comunque necessari per completare l'analisi di tutto il gruppo di pazienti.

**Parole chiave:** rizoartrosi, artroplastica di interposizione, materiali articolari biosostituibili.

### SUMMARY

**PURPOSE:** Following a past study, the aim of this paper is to compare the clinical, radiological and functional results of an innovative bioreplaceable small joint scaffold for the correction of destructed first carpo-metacarpal joint in the rheumatoid arthritis and osteoarthritis versus abductor pollicis longus suspension arthroplasty

**MATERIALS AND METHODS:** The authors performed 42 trapeziectomies following osteoarthritis of the I CMCj, adding a poly-L,D-lactide copolymer scaffolds in 25 cases, according to a personal surgical technique, and the abductor pollicis longus arthroplasty in the 17 cases of the controlled group.

We have reviewed 10 of 25 patients treated with poly-L,D-lactide copolymer scaffolds in 9 years follow up, considering clinical tests results, level of pain and radiographyc images.

**RESULTS:** The long term outcomes showed better results in the function recovery and level of pain while poor results emerged regarding radiographyc images, where following scaffold reabsorption the 50% of patients showed a complete collapse of first metacarpal base.

**CONCLUSION:** Starting from these last results the joint scaffold could be a valid alternative in the treatment of first carpo-metacarpal joint in the arthritis. The poor results in radiographic images anyway don't corresponds to clinical outcomes, that are instead good. Furthermore studies needed to complete the review of all patient's group.

**Keywords:** CMCj osteoarthritis, interposition arthroplasty, bioreplaceable joint scaffold.

## INTRODUZIONE

L'artrosi dell'articolazione trapezio-metacarpale rappresenta la seconda forma di artrosi della mano più diffusa nella popolazione, che colpisce soprattutto il sesso femminile ed è responsabile di dolore e disfunzione della mano, con conseguenti difficoltà nello svolgere le attività lavorative e le normali attività quotidiane.

Diverse e non ancora chiare sono le teorie eziologiche, alcune delle quali prendono anche in considerazione fattori ormonali [1-3].

Il trattamento incruento viene adottato nelle fasi iniziali mentre quello chirurgico trova spazio negli stadi avanzati o quando il trattamento incruento si è rivelato inefficace [4,5].

Le tecniche chirurgiche sviluppatesi sono numerose e vanno dalla semplice trapeziectomia fino ai più recenti impianti protesici [6,7].


Il progetto dimostrativo Europeo "joint scaffold" nasce nel 2003 con l'idea di produrre uno studio che paragonasse i risultati dell'impiego di uno scaffold biorassorbibile con le protesi di silicone a livello delle metacarpo-falangee e metatarso-falangee nell'artrite reumatoide e con la ligamentoplastica dopo trapeziectomia nell'artrite reumatoide e nell'osteoartrosi primaria [8].

Lo scaffold è un multifilamento di fibre costituito da 4 capi assemblati insieme ed arrotolati a costituire una struttura continua cilindrica (Fig. 1).


I cilindri assemblati presentano diverse misure in diametro, da 8 a 20 mm e spessore da 3,6 a 5 mm (Fig. 2).

Ogni fibra è costituita da un co-polimero poroso biosostituibile di acido poli-L,D-lattico con un L:D monomero ratio di 96:4 (PLDLA96:4).

Sulla scia di tale progetto il nostro studio vuole valutare l'evoluzione clinica e radiografica a lungo termine dei pazienti trattati con scaffold analizzando i risultati dei test clinici quali Jamar e pinch tests per la forza di presa e pinza, la scala VAS di valutazione soggettiva del dolore ed il Kapandji test per la fun-



**Figura 1.** Particolare del tessuto intrecciato.



**Figura 2.** Varie misure delle scaffold.

zione del I raggio. L'evoluzione radiografica è stata valutata misurando l'indice di altezza dello spazio articolare a livello dell'articolazione trapezio-metacarpale.

## MATERIALI E METODI

Presso la struttura complessa di Chirurgia Della Mano del P.O. policlinico di Modena si è eseguita la randomizzazione di 42 casi di rizoartrosi primaria. Sono stati trattati, dal Novembre 2004 al Giugno 2006, 42 pazienti di sesso femminile con una età media di 59,2 anni (minimo 40, massimo 75), 21 casi operati all'arto destro e 21 sinistro (arto dominante in 25 pazienti su 42). In entrambi i gruppi l'indice di Larsen medio era 3, con una durata media della

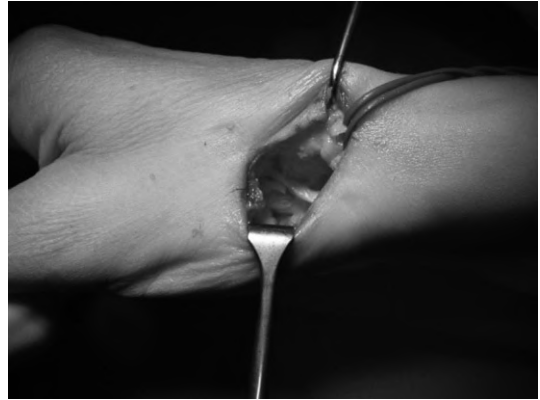patologia di 5 anni. In 25 pazienti è stata utilizzata lo scaffold come artroplastica di interposizione dopo trapeziectomia, nei restanti 17 casi del gruppo di controllo è stata eseguita la ligamentoplastica con abduuttore lungo del pollice.

La tecnica chirurgica selezionata prevede un mini-accesso al dorso del I raggio centrato sulla TM (Fig. 3) con sezione a lembo distale della capsula (Fig. 4) e trapeziectomia totale (Fig. 5), sezione del I canale carpale per ridurre il rischio di Tendinite di De Quervain secondari.

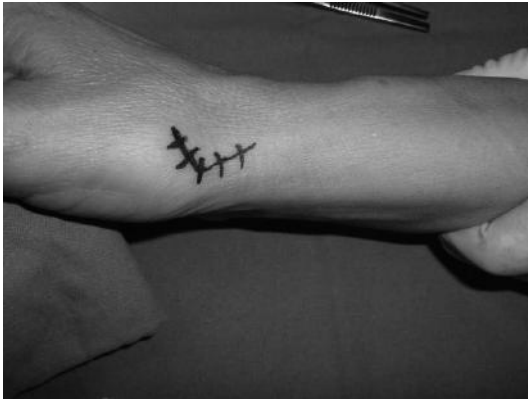Lo scaffold viene inserito e stabilizzato mediante ancoretta metallica al polo distale dello scafoide e passaggi trans-ossei dorsalmente alla base del I metacarpale (Fig. 6-7).

La capsula viene suturata in giusta tensione. Tale tecnica, secondo gli Autori, permette di incrementare la stabilità del primo metacarpale riducendo la tendenza alla sublussazione ed alla prossimalizzazione.

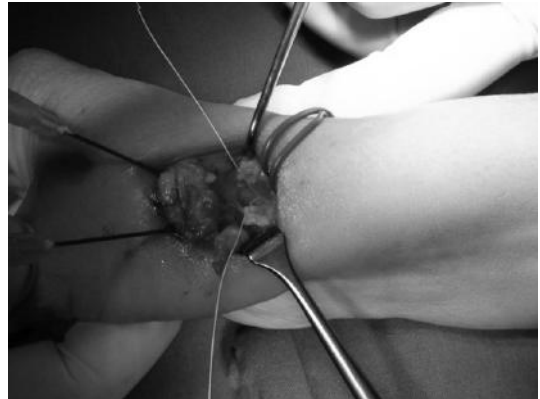
La rieducazione postoperatoria segue le stesse indicazioni che il nostro servizio di Rieducazione ha fissato per l'artroplastica con ancoretta metallica.



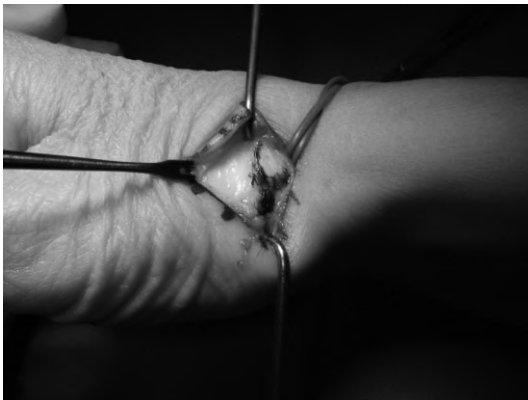**Figura 5.** Trapeziectomia totale.



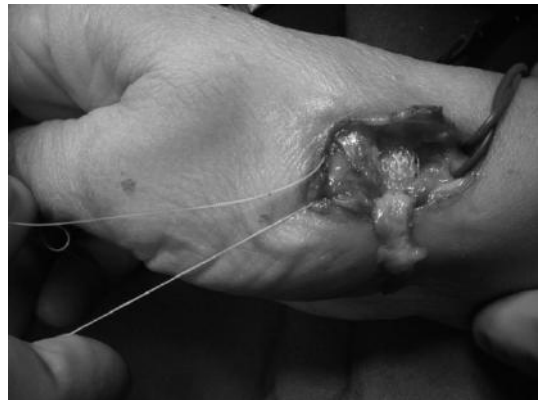**Figura 3.** Incisione centrata sulla TM.



**Figura 6.** Posizionamento dell'ancoretta al polo distale dello scafoide.



**Figura 4.** Sezione a lembo distale della capsula.



**Figura 7.** Posizionamento dello scaffold.

Un preliminare studio aveva già confrontato i risultati clinici osservati nei due gruppi evidenziando come i pazienti trattati con scaffold avessero mostrato un significativo incremento [8].

Il nostro studio ha invece analizzato i risultati radiografici e clinici osservati solo in una parte dei pazienti appartenente al gruppo trattato con scaffold, confrontando i valori ottenuti nel preoperatorio con quelli osservati ad una distanza di tempo media di 9 anni dall'intervento.

## RISULTATI

Dei 25 pazienti trattati con scaffold ne sono stati rivalutati 10 con un follow-up medio di 9 anni (Tab. 1). L'analisi degli indici di outcome selezionati ha evidenziato un notevole miglioramento e nello specifico il jamar test ha presentato un incremento della forza del 42,8% passando da un valore medio di 16,8 Kg del pre-operatorio a 24 Kg nel controllo a 9 anni. Il pinch test ha mostrato un aumento del 29% nella pinza laterale, passando da un valore medio di 4,2 Kg nel pre-operatorio ad un valore di 5,42 Kg nel controllo a 9 anni, ed un incremento del 14,2% nella pinza apicale, passando da un valore medio di 2,8 Kg nel pre-operatorio ad un valore di 3,2 Kg nel controllo a 9 anni.

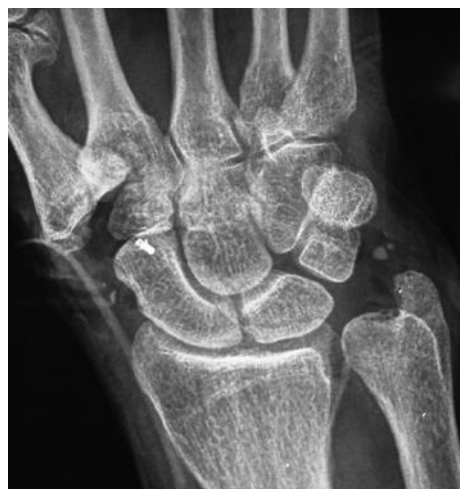Anche il Test di Kapandji è migliorato passando da una media di 7,6 nel pre-operatorio all' 8,2 del controllo a 9 anni.

Il risultato più incoraggiante è quello della scala VAS del dolore soggettivo, passata da un valore medio di 7,5 nel pre-operatorio ad un valore medio di 2,3 nel controllo a 9 anni.

Il risultato peggiore lo si è avuto nella valutazione radiografica dove la misurazione in mm dello spazio articolare compreso tra la base del primo metacarpo ed il polo distale dello scafoide ha mostrato una perdita media di altezza dell' 82,4%, passando da un valore medio di 5,4 mm, registrato nell'immediato post-operatorio ad un valore medio di 1 mm nel controllo a 9 anni, ed un collasso completo nel 50% dei pazienti (Fig. 8-11).

## DISCUSSIONE

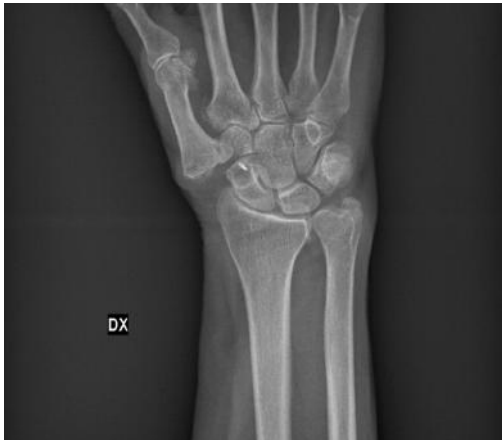Estremamente diffusa la rizoartrosi è spesso causa di dolore e disabilità della mano, soprattutto nel sesso femminile.



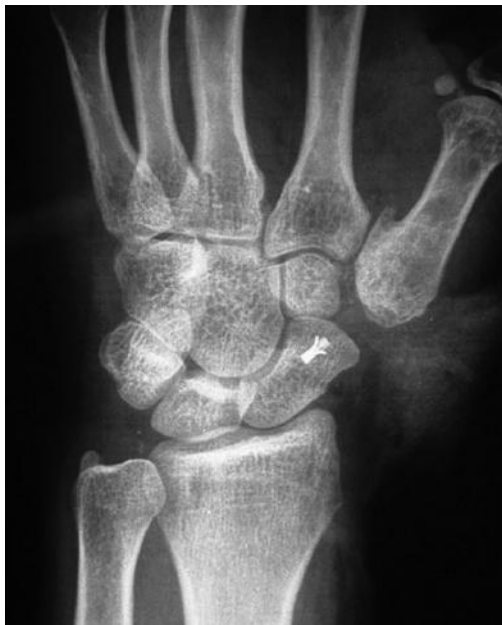**Figura 8.** Controllo radiografico post-operatorio.

**Tabella 1.** Risultati clinici e radiografici del gruppo di pazienti rivalutati.

	Pre-op.	Follow-up 9 aa.	%
<b>JAMAR (KG)</b>	16,8	24	+42,8
<b>KEY (KG)</b>	4,2	5,42	+29
<b>TIP (KG)</b>	2,8	3,2	+14,2
<b>KAPANDJI</b>	7,6	8,2	+7,8
<b>VAS</b>	7,5	2,3	-30
<b>ALTEZZA SPAZIO ARTICOLARE</b>	post-op: 5,4 mm	Follow-up 9 aa.: 1 mm	-82,4
Altezza spazio articolare: misura dello spazio compreso tra la base del primo metacarpo ed il polo distale dello scafoide dopo trapeziectomia			

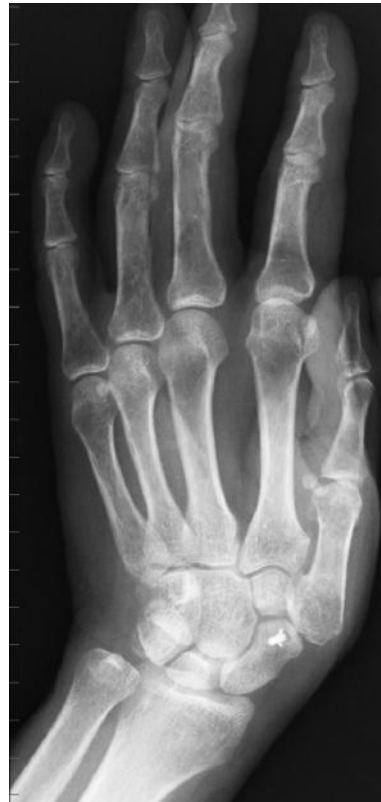

**Figura 9.** Controllo radiografico a 9 anni.



**Figura 10.** Controllo radiografico post-operatorio.

Riguardo l'eziologia diverse teorie sono state formulate e sebbene le cause non siano ancora chiare alcune strutture anatomiche sono state individuate come punti chiave della biomeccanica ed obiettivo del trattamento chirurgico, in particolar modo il legamento obliquo anteriore ed il compartimento legamentoso dorsale. Un ruolo è stato in via ipotetica attribuito anche alle influenze ormonali come causa di maggiore lassità legamentosa e conseguente instabilità.



**Figura 11.** Controllo radiografico a 9 anni.

Il trattamento si avvale inizialmente di procedure in-cruente in cui trovano spazio l'utilizzo di tutori, la fisioterapia e la terapia infiltrativa con maggior peso terapeutico dell'acido ialuronico rispetto ai cortisonici.

Le opzioni chirurgiche sviluppatasi nel tempo sono ormai numerosissime, andando dalle procedure più conservative che mirano a ripristinare la stabilità articolare nelle fasi iniziali della patologia, quando ancora non si sono instaurate le lesioni degenerative, fino alle procedure più invasive le quali prevedono la trapeziectomia completa o parziale, associata o meno ad interposizione biologica o sintetica, l'artrodesi, la protesizzazione.

Con il progredire della tecnologia nel campo dei materiali si sono sviluppati presidi in grado di essere utilizzati con iniziale funzione strutturale per poi essere biorassorbiti dall'organismo.

Tali presidi iniziano a trovare impiego anche nella chirurgia della mano dove vanno a sostituire l'utilizzo di tessuti quali tendini o osso in precedenza



prelevati dallo stesso paziente con aumento della comorbilità.

Lo scaffold oggetto del nostro studio rientra in questa filosofia con lo scopo di ridurre l'utilizzo dei tendini come stabilizzatori e spaziatori dell'articolazione per prevenire il collasso carpo-metacarpale.

I risultati clinici ottenuti sono in linea con quelli del precedente studio e confermano un miglioramento nella motilità e nella funzione della mano in generale e del primo raggio in particolare, con il recupero delle prese di forza e dei movimenti fini in opposizione del pollice.

Notevole si conferma il miglioramento del dolore soggettivo con un assestamento della scala VAS intorno ai valori più bassi.

Invece è risultata deludente l'analisi radiografica nella quale si è constatato un collasso quasi completo della base metacarpale sul polo distale dello scafoide in oltre l'80% dei pazienti, a dimostrazione del fatto che l'ipotetica riabilitazione dello scaffold da parte del tessuto circostante, anche se verificatasi, non ha garantito la formazione di un tessuto cicatriziale permanente in grado di sostenere il I metacarpo dopo il riassorbimento dello stesso scaffold.

Tale dato negativo non corrisponde però ad un uguale risultato clinico che invece mostra un buon recupero funzionale in assenza di dolore.

Inoltre lo scivolamento della base metacarpale, sebbene di entità più ridotta, si osserva anche nelle tecniche chirurgiche che prevedono l'interposizione o la sospensione tendinea [9,10].

Dai risultati finora ottenuti emerge che l'utilizzo dello scaffold può rappresentare una valida alternativa come spaziatore/stabilizzatore nel trattamento della rizoartrosi al pari delle altre tecniche chirurgiche.

Miglioramenti andrebbero però presi in considerazione relativamente alla capacità dello scaffold di consentire la formazione di un neo-tessuto in grado di ridurre lo scivolamento del primo metacarpo.

Inoltre per confermare i dati ottenuti lo studio andrà completato con un campione più numeroso, rivalutando il totale dei pazienti trattati con scaffold e con artroplastica in sospensione, in modo da poter analizzare e confrontare i risultati clinici e radiografici

all'interno di ciascun gruppo e tra i due gruppi con lo stesso follow-up.

Gli Autori dichiarano l'assenza di conflitto di interessi.

## BIBLIOGRAFIA

1. Kapila S, Wang W, Uston K. Matrix metalloproteinase induction by relaxin causes cartilage matrix degradation in target synovial joints. *Ann N Y Acad Sci*. 2009; 1160:322-328.
2. Badia A. Trapeziometacarpal arthroscopy: a classification and treatment algorithm. *Hand Clin*. 2006 May;22(2):153-63.
3. Edmunds JO. Current Concepts of the Anatomy of the Thumb Trapeziometacarpal Joint. *J Hand Surg Am*. 2011 Jan;36(1):170-82.
4. Spaans AJ, van Minnen LP, Kon M, et al. Conservative treatment of thumb base osteoarthritis: a systematic review. *J Hand Surg Am*. 2015 Jan;40(1):16-21.
5. Berggren M, Joost-Davidsson A, Lindstrand J, et al. Reduction for the need for operation after conservative treatment of osteoarthritis of the first carpometacarpal joint: a sevenyearprospective study. *Scand J Reconstr Hand Surg*. 2001;35(4).
6. Vermeulen GM, Slijper H, Feitz R, et al. Surgical management of primary thumb carpometacarpal osteoarthritis: a systematic review. *J Hand Surg Am*. 2011 Jan;36(1):157-69.
7. Wolfe SW, Hotchkiss RN, Pederson WC, et al. *Green's operative hand surgery* (6nd ed.), Vol 1, Churchill-Livingstone, New York. 1988;412-418.
8. Leti Acciaro A, Marcuzzi A, Della Rosa N, et al. Progetto europeo "joint scaffold": sviluppo e valutazione clinica dell'impiego di innovativi impianti biosostituibili nel trattamento della rizoartrosi mediante artroplastica di interposizione struttura complessa di chirurgia della mano e microchirurgia, AO, Policlinico di Modena. *Riv Chir Mano*, Vol. 43 (3) 2006;355-359
9. Ferrière S, Mansat P, Rongièrès M, et al. Trapézectomie totale avec tendinoplastie de suspension et d'interposition dans le traitement de la rhizarthrose: résultats à 6,5 ans de reculmoyen. *Chirurgie de la main* 29. 2010;16-22.
10. Moineau G, Richou J, Liot M, et al. Prognostic factors for the recovery of hand functionfollowing trapeziectomy with ligamentoplasty stabilization. *Orthop Traumatol Surg Res*. 2009;95(5):352-358.

# ARTROSI LUNO-CAPITATA: DUPLICE CASE REPORT E REVISIONE DELLA LETTERATURA

*Augusto Marcuzzi, Filippo Pantaleoni, Roberto Adani*

*SC Chirurgia della Mano e Microchirurgia, Azienda Ospedaliero-Universitaria di Modena*

Referente:

Augusto Marcuzzi – Ospedale Policlinico di Modena – Unità Operativa di Chirurgia della Mano

E-mail: marcuzzi.augusto@policlinico.mo.it

## *LUNO-CAPITATE OSTEOARTHRITIS: TWO CASE REPORTS AND REVIEW OF THE LITERATURE*

### **SINTESI**

Gli Autori descrivono due casi di artrosi luno-capitata post-traumatica trattata mediante resezione della testa del capitato ed interposizione di uno spaziatore in pirocarbonio Pi2 con risoluzione completa della sintomatologia dolorosa e buon recupero della funzionalità del polso in entrambi i casi nel follow-up a medio termine.

**Parole chiave:** artrosi luno-capitata, protesi Pi2, pirocarbonio.

### **SUMMARY**

The isolated luno-capitate osteoarthritis is a rare disease whose treatment is similar to that proposed for avascular necrosis of the proximal pole of the capitate.

It is described only a modest number of cases and they often recognize a post-traumatic etiology.

The Authors report two cases of isolated luno-capitate osteoarthritis treated with capitate head resection and placement of pyrocarbon prosthesis (Pi2).

Our data show an increase in wrist function without pain in a follow-up to 2-5 years with complete resumption of previous work activity.

**Keywords:** luno-capitate osteoarthritis, Pi2 prosthesis, pyrocarbon.

## **INTRODUZIONE**

La artrosi dell'articolazione luno-capitata è una patologia di raro riscontro il cui trattamento è analogo a quello proposto per la necrosi del polo prossimale del grande osso [1,2].

In Letteratura è descritto un modesto numero di casi, spesso ad eziologia post-traumatica [3,4].

Gli Autori riportano l'esperienza di due pazienti affetti da artrosi luno-capitata trattata mediante resezione della testa del capitato e posizionamento di spaziatore Pi2 con successiva scomparsa della sintomatologia dolorosa e buon recupero della funzionalità del polso in entrambi i casi.

## **CASO I**

A.B. di anni 53, cuoca destrimane, all'età di 20 anni in seguito ad un trauma al polso destro riporta una frattura del radio distale, della stiloide ulnare e lesione parziale del legamento scafolunato. Giunge alla Nostra osservazione 30 anni dopo con importante dolore (VAS 8), impotenza funzionale (ROM flessione/estensione 55°) e ridotta forza di presa che le impediscono di svolgere la propria mansione di cuoca. Gli RX e la RMN del polso destro evidenziano artrosi della articolazione luno-capitata con lieve DISI (Fig. 1, 2).

Si procede alla esecuzione di intervento chirurgico con accesso dorsale al polso e di resezione parziale

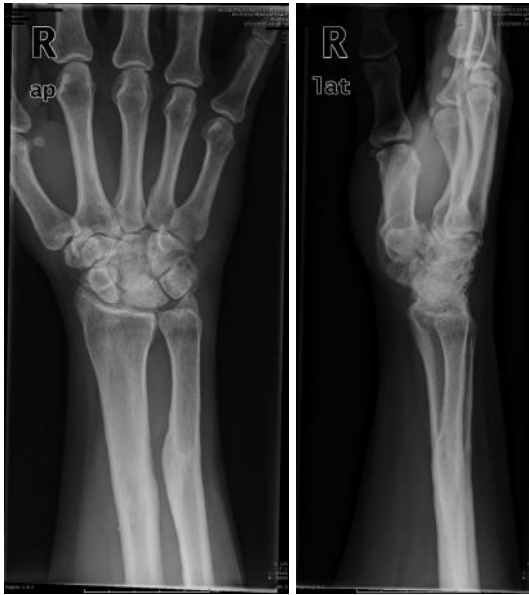

Figure 1, 2. RX pre-operatori.

della testa del capitato, neurtomia della branca terminale del NIP, posizionamento della protesi Pi2 ed immobilizzazione con valva gessata per 3 settimane. Al controllo clinico dopo 2 anni, la paziente presenta una articolari  in flessione/estensione del polso destro di 92° in assenza di dolore (VAS 0) ridotta rispetto alla controlaterale (140°).

La paziente ha ripreso la propria attivit  lavorativa di cuoca.

Al controllo RX la protesi   in sede, pur permanendo la modesta DISI, come mostrano i controlli radiografici (Fig. 3, 4, 5, 6).

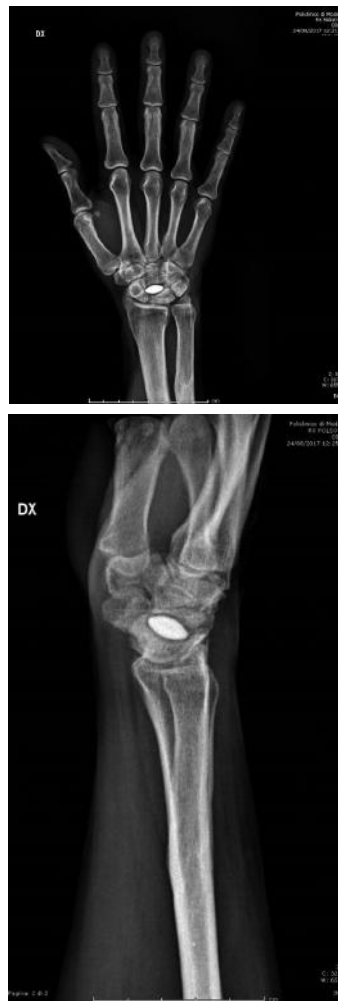

Figure 3, 4. RX post-operatori.

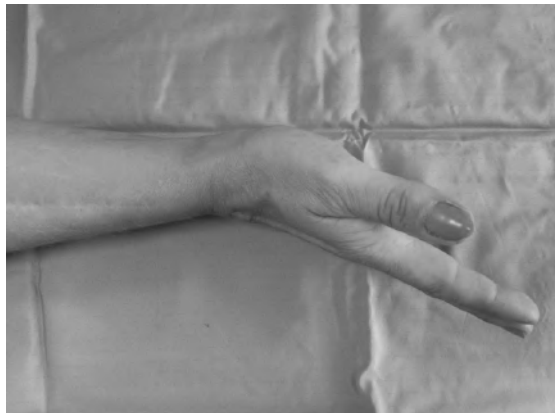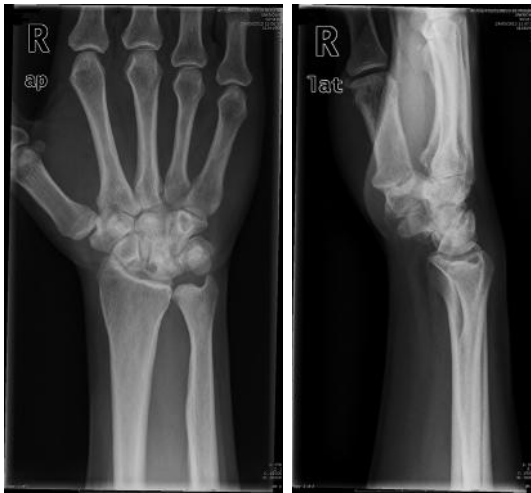


Figure 5, 6. Controllo clinico post-operatorio

**CASO II**

N.A. di anni 51, commerciante, viene coinvolto all'età di 40 anni in un incidente stradale ad alta energia riportando un trauma al polso destro. Giunge alla Nostra osservazione 11 anni dopo con marcata riduzione della articularità in flessione/estensione del polso destro (ROM 63°) e notevole dolore (VAS 7) con difficoltà a svolgere le normali attività quotidiane.

Agli RX del polso destro si evidenzia quadro avanzato di artrosi a carico della articolazione luno-capitata confermata dalla RMN (Fig. 7, 8).



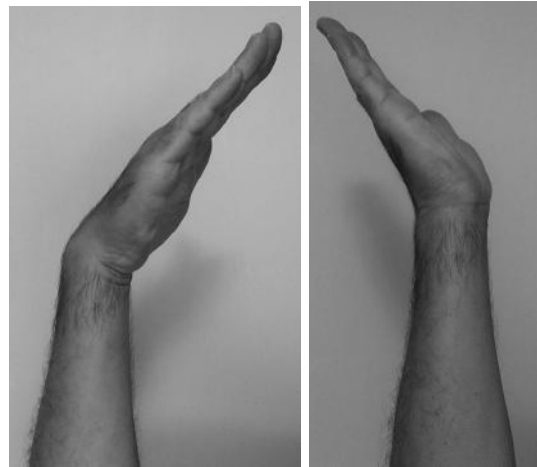
**Figure 7, 8.** RX pre-operatori

Il paziente viene sottoposto a trattamento chirurgico di asportazione della testa del capitato e posizionamento dello spaziatore Pi2, successiva immobilizzazione per 3 settimane con valva gessata.

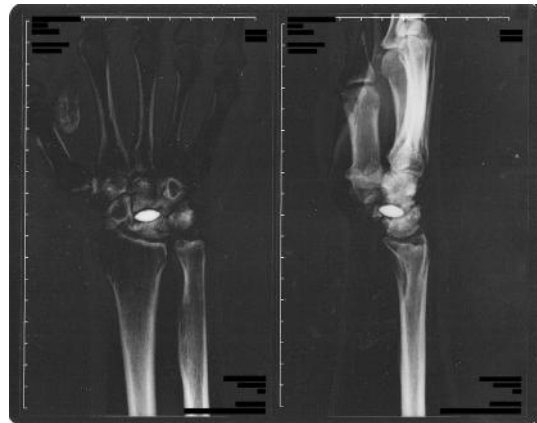Poiché il paziente non è venuto alla visita di controllo a causa della lontananza del suo domicilio è stato contattato telefonicamente per raccogliere le informazioni necessarie allo studio. Ha riferito di aver ripreso a svolgere le attività quotidiane, lavorative e addirittura sportive giocando a tennis. L'articularità in flessione/estensione del polso destro è 78° in assenza di algia (VAS 0), ridotta rispetto alla controlaterale (96°) (Fig. 9, 10). Ci ha inviato gli RX di controllo che, pur non essendo di buona qualità, mostrano che la protesi è in sede (Fig. 11, 12).

**DISCUSSIONE**

L'artrosi isolata dell'articolazione luno-capitata è una patologia di raro riscontro clinico, l'eziologia può essere idiopatica, metabolica o traumatica [5].



**Figure 9, 10.** Controllo clinico post-operatorio.



**Figure 11, 12.** RX post-operatori.

La eziologia traumatica è la più frequente e sono spesso presenti alterazioni della anatomia ligamentosa intrinseca intercarpale e mediocarpale [6-8].

Il trattamento chirurgico è analogo a quello proposto per la necrosi della testa del capitato [2].

L'artrosi parziale delle articolazioni luno-capitato, scafo-capitato o dei quattro angoli è una soluzione definitiva, stabile con buona riduzione del dolore, tuttavia tale tipologia d'intervento determina una limitazione della articularità del polso [9-11].

In Letteratura viene consigliato come primo tentativo di eseguire una resezione parziale della testa del capitato e successivamente sono descritti quattro principali modi di procedere: effettuare micro perfo-

razioni del capitato lasciando un gap tra semilunare e grande osso, interporre un tendine, posizionare uno spaziatore in silicone o in pirocarbonio.

Tutte queste tecniche permettono un immediato miglioramento del quadro clinico sebbene le prime tre possibilità si siano però dimostrate problematiche nel lungo periodo.

La resezione parziale, seguita dal mantenimento dello spazio osseo e le microperforazioni svolte da Murakami, nel follow-up ad un anno di distanza mostra già una traslazione laterale della filiera distale ed una iniziale artrosi [3].

La interposizione tendinea è stata realizzata da Kimmel con il palmare lungo (il controllo clinico e radiologico a 8 mesi mostra un ottimo mantenimento del risultato post-chirurgico) e da Lapinsky con l'estensore lungo del quarto dito del piede (poi revisionato con una artrodesi parziale a 6 mesi) [12,13].

L'impiego di uno spaziatore in silicone, svolto sia da Bolton-Maggs sia da Milliez, conferisce un buon recupero della articolarietà ai primi controlli, ma successivamente determina una massiva risposta infiammatoria tissutale con conseguente perdita di funzionalità della mano [5,14].

Per quanto concerne la protesi in pirocarbonio, sono descritte due principali tipologie di impianti: la RCPI e la Pi2. Il pirocarbonio, utilizzato da più di 40 anni nelle valvole cardiache, presenta una biocompatibilità ottimale, una elasticità ed una densità paragonabili a quelle dell'osso corticale e non vi è osteointegrazione [15-17].

La RCPI, descritta da Dereudre, è stata impiegata dalla Nostra Unità Operativa anche nel trattamento della sindrome di Fenton cronica (*naviculo-capitate fracture syndrome*) con buoni risultati [18-21].

Tuttavia è stato evidenziato ai controlli radiografici dopo i 20 mesi che, in alcuni casi, mostra una tendenza a traslare dorsalmente la filiera distale (nei nostri controlli tale problematica non è al momento documentata) [22].

Poiché l'RCPI è stata inizialmente disegnata per rivestire la testa del capitato dopo resezione della prima filiera, è stato supposto che possa non avere la stessa adattabilità alle forze che agiscono su di essa quando la prima filiera viene invece conservata [2].

La Pi2 (Tornier Bioprofile, Grenoble, France) è nata come spaziatore con l'intento di rimpiazzare il trapezio ma in seguito è stata impiegata anche per sostituire la testa del capitato, come ben documentato da Bellemere ed Al-Shawi, al fine di mantenere la *carpal height* fisiologica. Ai follow-up dopo 3-5 anni,

al momento, non sono ancora documentate complicanze [2,23].

Recentemente, nei casi di necrosi della testa del capitato, sono stati eseguiti innesti vascolarizzati dalla cresta iliaca (Burger), dai metacarpi (Moriya) o dal radio distale (Hattori) pro testa del capitato con risultati incoraggianti, ma è opportuno considerare la morbilità del sito donatore, la complessità dell'operazione, la durata dell'intervento e dell'ospedalizzazione (costo/beneficio del trattamento); inoltre non si dispone di controlli a lungo termine [24,25].

Tutte le tecniche chirurgiche con accesso posteriore possono essere associate alla neurtomia della branca terminale del NIP, tuttavia tale procedura secondo alcuni Autori riduce la sensibilità sia epicritica dolorifica sia propriocettiva alterando quindi i meccanismi di controllo fisiologicamente funzionanti. [26,27]

In Letteratura sono descritti quattro interventi chirurgici con protesi Pi2 posizionate rispettivamente in due casi per artrosi luno-capitata e in altri due casi per necrosi del grande osso [23,2].

Il Nostro studio ha aggiunto all'impianto di spaziatore Pi2 la neurtomia della branca terminale del NIP per entrambi i pazienti trattati.

Il miglioramento del ROM (flex/ext) in seguito all'intervento va dal 19% al 40%, il ROM (flex/ext) finale comparato al controlaterale va dal 66% all'81%.

La *carpal height ratio* misurata pre e post chirurgia mostra una normalizzazione nel range fisiologico  $0.54 \pm 0.03$  [28] (Tab. 1).

Radiograficamente non si apprezzano alterazioni ossee che non fossero già documentate prima del tempo chirurgico.

Il trattamento è mini-invasivo e ripristina l'altezza carpale, la via di accesso dorsale permette di svolgere l'intervento chirurgico senza difficoltà. È consigliato ripristinare la capsula articolare dorsale al fine di ridurre il rischio di lussazione dell'impianto protesico (posizionato previa iperestensione del semilunare).

Sulla base della nostra esperienza, anche se rappresentata da soli due casi, supportata dai dati presenti in Letteratura, riteniamo che l'impiego della protesi Pi2 per il trattamento della artrosi luno-capitata possa rappresentare una valida tecnica per trattare chirurgicamente tale patologia con buoni dati prognostici.

Ci auguriamo sia possibile aumentare la casistica con un follow-up più lungo.

Tabella 1.

	Paziente 1	Paziente 2
<b>Età al momento dell'intervento chirurgico</b>	52	52
<b>Sesso</b>	F	M
<b>Lateralità e dominanza</b>	Dx (mano dominante)	Dx (mano dominante)
<b>Lavoro</b>	Cuoca	Commerciante
<b>APR</b>	Trauma 30 anni prima	Trauma 11 anni prima
<b>VAS</b>	8 → 0	7 → 0
<b>FLEX/EXT</b>	25°/30° → 42°/50°	30°/33° → 40°/38°
<b>RD/UD</b>	25°/40° → 25°/30°	5°/25° → 5°/35°
<b>Carpal height</b>	0.48 → 0.51	Manca RX post

Gli Autori dichiarano l'assenza di conflitto di interessi.

### BIBLIOGRAFIA

1. Ichchou, Amine e Hajjaj-Hassouni. Idiopathic avascular necrosis of the capitate bone: a new case report. *Clinical Rheumatology*. 2008, Vol. 27, p. 47-50.
2. Ferrand e Bellemere. Pyrocarbon interposition after capitate head resection. *Journal of Wrist Surgery*. 2013, Vol. 2, p. 351-354.
3. Murakami e Nakajima. Aseptic necrosis of the capitate bone in two gymnasts. *The American Journal of Sports Medicine*. 1984, Vol. 12, 2, p. 170-173.
4. Murakami, Nishida e Shimamura. Revascularization of avascular necrosis of the capitate bone. *American Journal of Roentgenology*. 2002, p. 664-666.
5. Bolton-Maggs, Helal e Revell. Bilateral avascular necrosis of the capitate. *Journal of Bone and Joint surgery*. 1984, Vol. 66, 4, p. 557-559.
6. Wollstein, Werner e Gilula. Isolated lunocapitate osteoarthritis - an alternative pattern of osteoarthritis. *Journal of Wrist Surgery*. 2014, Vol. 3, p. 139-142.
7. Gilula e Weeks. Post-traumatic ligamentous instabilities of the wrist. *Radiology*. 1978, Vol. 129, p. 641-651.
8. Brunet, Bacle e Laulan. Isolated or predominant capitulunate osteoarthritis is the consequence of lunotriquetral dissociation. X-ray analysis of 22 consecutive cases. *Hand Surgery and Rehabilitation*. 2016, Vol. 35, p. 4-9.
9. Lowry e Cord. Traumatic avascular necrosis of the capitate bone - Case report. *Journal of Hand Surgery American Volume*. 1981, p. 245-248.
10. Peters, Degreef e De-Smet. Avascular necrosis of the capitate: report of six cases and review of the literature. *The Journal of Hand Surgery European volume*. 2014, Vol. 40, p. 520-525.
11. Whiting e Rotman. Scaphocapitolunate arthrodesis for idiopathic avascular necrosis of the capitate: a case report. *The Journal of Hand Surgery American Volume*. 2002, p. 692-696.
12. Kimmel e O'Brien. Surgical treatment of avascular necrosis of the proximal pole of the capitate - Case report. *Journal of Hand Surgery American*. 1982, Vol. 7, 3, p. 284-286.
13. Lapinsky e Mack. Avascular necrosis of the capitate: a case report. *Journal of Hand Surgery American*. 1992, Vol. 17, 6, p. 1090-1092.
14. Milliez, Allieu e Thomine. Osteonecrose aseptique essentielle du grand os. Revue de la litterature a propos de 3 nouveaux cas. *International Orthopaedics*. 1991, Vol. 15, 2, p. 85-94.
15. Bellemere e Ardouin. Pi2 Spacer pyrocarbon arthroplasty technique for thumb basal joint osteoarthritis. *Techniques in Hand and Upper extremity Surgery*. 2011, Vol. 15, 4, p. 247-252.
16. Gott, Diane e Cameron. Mechanical heart valves: 50 years of evolution. *The Society of Thoracic Surgeons*. 2003, Vol. 76, p. 2230-2239.
17. Cook, Beckenbaugh e Linscheid. Long-term follow-up of pyrolytic carbon metacarpophalangeal implants. *The Journal of Bone and Joint Surgery*. 1999, Vol. 81, p. 635-648.
18. Marcuzzi, Ozben e Petit. Chronic transscaphoid, transcapitate perilunate fracture dislocation of the wrist: Fenton's syndrome. *Chirurgie de la main - Journal*. 2013, Vol. 32, p. 100-103.

19. Marcuzzi, Chirila e Landi. Transcaphoid-transcapitate perilunate fracture dislocations of the wrist: Fenton's syndrome. *Giornale Italiano di Ortopedia e Traumatologia*. 2008, Vol. 34, p. 205-210.
20. Trail. Commentary on Marcuzzi et al. The use of a pyrocarbon capitate resurfacing implant in chronic wrist disorders. *Journal of Hand Surgery European Volume*. 2014, Vol. 39, pp. 619-620.
21. Fenton. The naviculo-capitate fracture syndrome. *The Journal of Bone and Joint Surgery*. 1956, Vol. 38, p. 681-684.
22. Dereudre, Kaba e Pansard. Osteonecrose aseptique du grand os et traitement: a propos d'un cas et d'une revue de la litterature. *Chirurgie de la Main - Journal*. 2010, Vol. 29, 3, p. 203-206.
23. Jagodzinski, Taylor e Al-Shawi. Pyrocarbon interposition arthroplasty for proximal capitate avascular necrosis. *Journal of Hand Surgery American Volume*. 2014.
24. Hattori, Doi e Akhundov. Vascularized pedicled bone graft for avascular necrosis of the capitate: case report. *Journal of Hand Surgery American Volume*. 2009, Vol. 34, p. 1303-1307.
25. Moriya, Yoshizu e Maki. Long-term follow-up of a vascularized metacarpal bone graft in the treatment of idiopathic avascular necrosis of the capitate. *Plastic Surgery Case Studies*. 2015, Vol. 1, p. 7-8.
26. Braga-Silva, Roman e Padoin. Wrist denervation for painful conditions of the wrist. *Journal of Hand Surgery American Volume*. 2011, Vol. 36, p. 961-966.
27. Walker. Avascular necrosis of the capitate. *The Journal of Hand Surgery American Volume*. 1993, Vol. 17, p. 1129.
28. Wolfe, Hotchkiss e Cohen. *Green's Operative Hand Surgery*. VII. 2016. p. 373-696. Vol. I.

# UN CASO DI FRATTURA-LUSSAZIONE RADIOULNOCARPICA ESPOSTA CON INTERPOSIZIONE TENDINEA (TIPO 2 DI DUMONTIER)

Gregorio Greco\*, Antonio Crescibene°, Alessio Cristiano°

\* *Incarico di alta specializzazione in Chirurgia della Mano e Microchirurgia presso UOC Ortopedia-Traumatologia Azienda Ospedaliera Annunziata Cosenza*

° *Dirigente medico UOC Ortopedia- Traumatologia Azienda Ospedaliera Annunziata Cosenza*

Referente:

Gregorio Greco – Via A. Volta 36, 87036 Rende – Tel.: + 39 340 80 71 276 – E-mail: grecogregorio1@gmail.com

## *OPEN RADIOULNOCARPAL FRACTURE DISLOCATION WITH TENDON INTERPOSITION (DUMONTIER'S TYPE 2)*

### SINTESI

La frattura-lussazione radiocarpica è una rara lesione che interessa, perlopiù, pazienti politraumatizzati con altre comorbidità per traumi ad alta energia. Dalla revisione della letteratura la contestuale presenza di una esposizione ossea è eccezionale. Ancora di più lo è l'interposizione di parti molli (tendini flessori). Inoltre i risultati riportati in letteratura per le fratture-lussazioni radiocarpiche sono spesso mediocri a causa della complessità della lesione.

Tali prerogative giustificano, a nostro avviso, segnalare il presente "case report" e discutere le caratteristiche della lesione, il trattamento da praticare, pur in assenza di linee-guida sull'argomento per esiguità di casistiche con adeguati follow-up e risultati spesso controversi.

Trattandosi di un case report con un breve follow-up non si possono riportare vere e proprie conclusioni ma solo considerazioni conclusive.

**Parole chiave:** frattura-lussazione radioulnocarpica, frattura esposta polso, interposizione tendinea del flessore delle dita, tipo 2 di Dumontier.

### SUMMARY

Radioulnocarpal fracture dislocation is a relatively rare lesion due to high energy traumas that regards mainly politraumatized patients suffering from others comorbidities. As reported in literature, the co-occurrence of such fracture-dislocation with an open fracture is uncommon. Even more infrequent is the interposition of soft parts (flexor tendons) Furthermore, the results of the radiocarpal dislocations reported in literature are frequently mediocre.

Since no official guidelines exist regarding this kind of lesion, due to low number of cases with an adequate follow-up reported in literature, the discussion of the present case report, the main characteristics of the lesion and the most adequate treatment could be useful.

Since the present case report has a limited follow-up no conclusions can be reached but only conclusive considerations.

**Keywords:** radioulnocarpal fracture dislocation, open wrist fracture, flexor digitorum interposition, Dumontier's type 2.



## INTRODUZIONE

La lussazione radiocarpica è una rara lesione che consiste in una perdita dei rapporti tra il complesso radioulna distale e le ossa carpali: infatti, quando il radio perde i rapporti col carpo, frequentemente si associano la perdita dei rapporti della estremità distale dell'ulna col piramidale. Inoltre, quando oltre alla perdita di tali rapporti articolari si associa la perdita di quelli tra il radio e l'ulna distali (radioulnare distale- RUD), è probabilmente più corretto definirla lussazione radioulnocarpale.

Classicamente secondo il tipo di dislocazione si riconoscono un tipo di lussazione volare, una dorsale, una mediale (o ulnare) e una laterale (o radiale).

È generalmente riconosciuto che trattasi di patologia rara (0,2% sul totale delle lussazioni) e consegue quasi sempre a traumi ad alta energia in cui altre priorità dominano la scena clinica.

Per tali ragioni spesso esse sono trattate in urgenza differita ed a volte, addirittura, molto tardivamente, perché inizialmente misconosciute.

Tra le classificazioni riportate in letteratura [1], quella di Dumontier distingue un tipo 1 che consiste in una lussazione pura o con piccolo distacco osseo ed un tipo 2 con grosso frammento di stiloide di grandezza maggiore di un terzo rispetto alla larghezza della faccetta scafoidea del radio [1,2].

In letteratura oltre ai fondamentali lavori sull'argomento di Moneim e coll. [1] e Dumontier e coll. [2] con le loro relative proposte classificative, riscontriamo quello molto interessante di patomeccanica di Graham [3], di Mourikis e coll. [4] e ulteriori lavori retrospettivi di Mudgal e coll. [5], Lahtaoui e coll. [6], Girard e coll. [7], Lahrach e coll. [8], Yuan e coll. [9], Spiry e coll. [13].

Sei di tali lavori riportano casistiche superiori ad 8 casi, essendo quello di Spiry [13] (41 casi), Dumontier [2] (27 casi) e di Yuan [9] (26 casi) i più consistenti.

Nel lavoro di Nyquist e Stern [14] vengono riportati 10 casi di frattura-lussazione esposte, mentre in quello di Laharache e coll. [8] viene fatta menzione di una lesione esposta volare associata a frattura.

L'interposizione di parti molli (tendini flessori) è segnalata come case report, ma in assenza di esposizione ossea, in pochi lavori (Fernandez DL [10], Sumner JM e Khuri SM [11]).

Pertanto ci è parso meritevole di essere considerato come "case report" una frattura-lussazione radioulnocarpica e radioulnare distale con ampia esposizione (Dumontier tipo 2), associata ad interposizione dei tendini flessori.

## MATERIALI E METODI

Giunse alla nostra osservazione un paziente giovane che riportò un trauma ad alta energia per essere caduto dalla moto e successivamente essere stato investito da un'automobile in transito e che, a causa del trauma, riportò una contusione polmonare con pneumotorace apicale, fratture costali, frattura branca ileo ed ischio pubica, frattura ala sacrale e frattura di 2 apofisi trasverse lombari.

Il paziente fu ricoverato in ambiente chirurgico per concomitante patologia polmonare e fu trattato in urgenza, a distanza di circa 12 ore, per il suddetto motivo, dall'arrivo presso il nostro nosocomio.

Alla nostra osservazione il paziente presentava una frattura-lussazione radioulnocarpale, come evidente dagli Rx eseguiti in Pronto Soccorso (Fig. 1) con esposizione del radio del tipo 2 secondo la classificazione di Gustilo-Anderson per una ferita lacero-contusa dal lato ulnare della porzione distale dell'avambraccio (Fig. 2A, 2B).

Stante l'importanza del frammento stiloide radiale fratturato tale frattura-lussazione ci parve appartenere al tipo 2 di Dumontier.

A causa dell'impossibilità di ridurre la lesione, si era costretti ad ampliare prossimalmente la ferita traumatica reperendo un'interposizione delle parti molli e, precisamente, dei tendini flessori che impedivano la riduzione della lussazione e che avvolgevano il moncone radiale a spirale.

Una volta liberati i flessori, era possibile ottenere la riduzione e si procedeva alla sintesi della stiloide radiale con due fili di Kirschner ed alla sintesi dell'ulna con 1 filo di Kirschner.

Inoltre, si procedeva alla stabilizzazione delle articolazioni scafolunata e della lunopiramidale con fili di Kirschner a cielo chiuso (Fig. 3).

Avendo ottenuto una buona congruenza della radioulnare distale (RUD) con l'osteosintesi dell'ulna

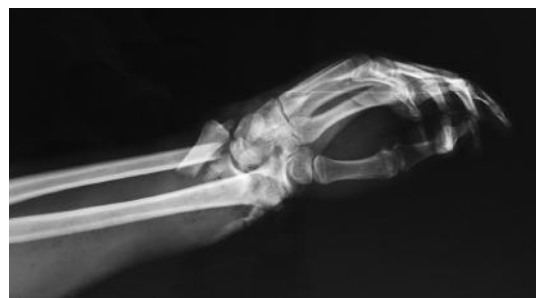
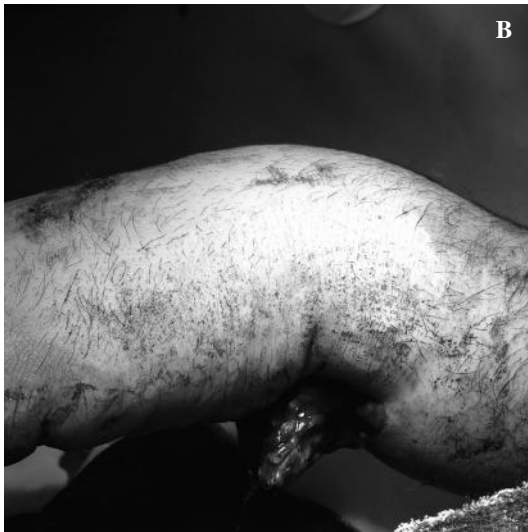
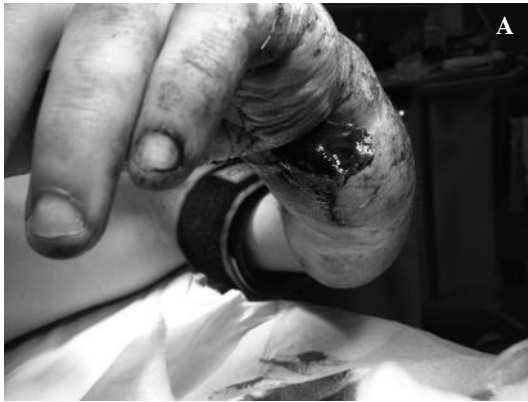Figura 1.



**Figura 2.**

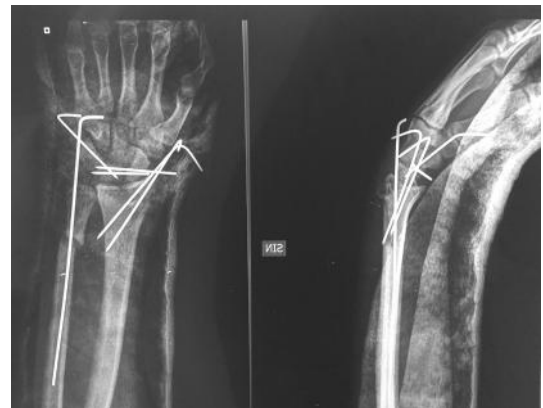si preferiva astenersi dall'impiantare ulteriori mezzi di sintesi in un distretto altamente contaminato e pertanto quest'ultima articolazione non veniva stabilizzata.

Il paziente fu poi controllato sia dal punto di vista clinico che radiografico dopo 35 giorni (Fig. 4), furono rimossi i mezzi di sintesi dopo 40 giorni ed a 2 mesi di nuovo sottoposto a controllo clinico radiografico (Fig. 5).


Fu prescritto un programma di intensa fisiochinesiterapia e a 7 mesi fu eseguito un nuovo controllo clinico (Fig. 6A, 6B, 7A, 7B).

### DISCUSSIONE

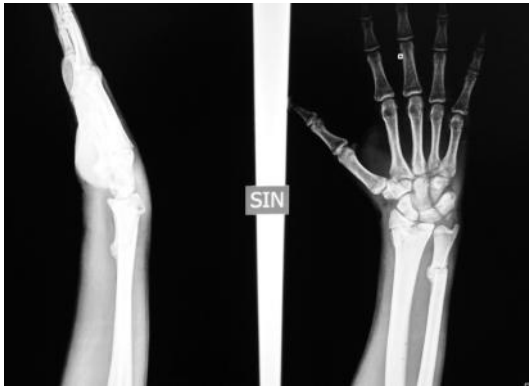
Il lavoro di patomeccanica di Graham [3] ipotizza come meccanismo traumatico quello conseguente ad una forza in senso lateromediale con due potenziali conseguenze: quella di una lesione legamentosa pura



**Figura 4.**



**Figura 3.**



**Figura 5.**

del legamento collaterale radiale od associata a piccolo distacco della stiloide da strappo e quella della frattura della stiloide (da impatto contro il condilo carpale) con linea di frattura che corre obliquamente in quella zona che durante l'accrescimento era la cartilagine articolare.

Anche in considerazione di tale teoria il primo provvedimento per ripristinare l'anatomia dei legamenti radiocarpici estrinseci è la osteosintesi della stiloide radiale che nella gran parte dei casi è una procedura sufficiente allorquando, come spesso accade, non vi

è avulsione dei legamenti radio carpali volari. (Graham [3], Dumontier e coll [2], Mourikis e coll. [4]) Anche Mudgal e coll. [5] nella loro analisi di 12 pazienti con frattura lussazione radiocarpica sottolineano la necessità del ripristino anatomico delle stiloidi radiale ed ulnare per il recupero della stabilità del polso.

Nel caso riportato era evidente sia una lussazione della radiocarpica per perdita dei rapporti del radio e dell'ulna col massiccio carpale che una lussazione della radioulnare distale.

In tale contesto si poteva presumere anche una potenziale lesione dei legamenti carpalici estrinseci oltre che intrinseci (radioscafocapitato, radio lunato lungo, radio lunato breve, scafolunato e lunotriquetro). I legamenti radio carpali estrinseci (collaterale radiale e radioscafocapitato), tuttavia, sembravano ben ritensionati dopo la riduzione e l'osteosintesi delle stiloidi con fili di Kirschner, mentre per l'eventuale contestuale lesione degli intrinseci si procedeva alla stabilizzazione, anche a scopo solo preventivo, della scafolunata e della lunopiramidale.

al fine di prevenire instabilità in DISI o VISI, in accordo con Pilato [12] sulla non obbligatorietà della riparazione degli intrinseci.

I risultati a lungo termine riportati in letteratura non ci consentono di esprimerci con una sicura una pre-

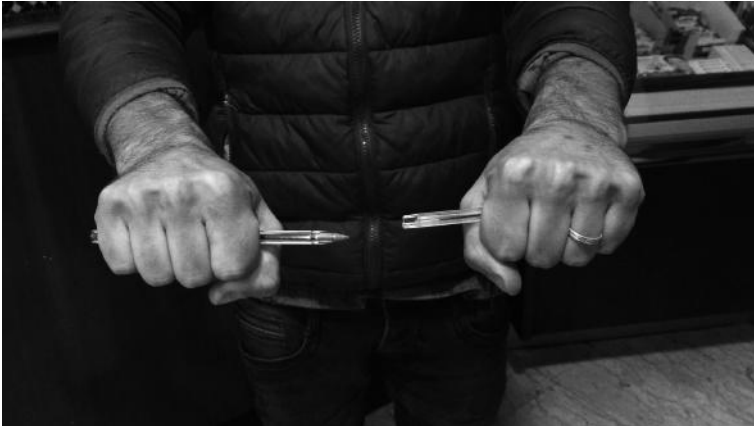

**A**

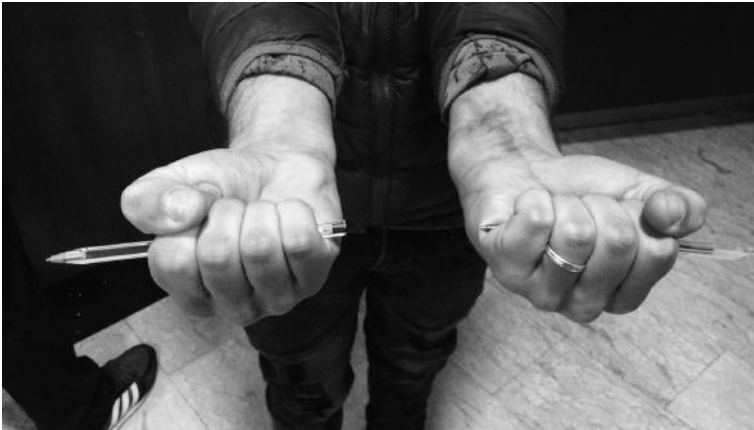

**B**

**Figura 6.**



A



B

**Figura 7.**

dittività prognostica sul presente case report, anche se, nelle casistiche più ampie, i risultati favorevoli correlano con un'effettiva riduzione e stabilizzazione radio carpale [13].

### CONCLUSIONI

Il presente case report ci consente di formulare alcune considerazioni conclusive: riteniamo che, avendo dovuto trattare il caso in urgenza differita, stante la presenza di importante politrauma, il *debridement* della lesione ci ha consentito, con un ampliamento della ferita traumatica, di procedere anche alla risoluzione di una altrimenti irriducibile interposizione

dell'apparato tendineo flessore; la successiva osteosintesi a minima, col proposito di ridurre, come ben illustrato dai lavori di Dumontier e coll., la stiloide radiale ed il conseguente ritensionamento dei legamenti radio carpali estrinseci, abbia costituito un'ottima soluzione, alla luce dell'ottimo risultato clinico radiografico ottenuto, seppure dopo un ancor breve follow-up. Una scelta opportuna ci è parsa anche il pinning della scafo lunata e della lunopiramidale anche solo a scopo preventivo.

Gli Autori dichiarano l'assenza di conflitto di interessi.

**BIBLIOGRAFIA**

1. Moneim MS, Boiger JT, Omer GE. Radiocarpal dislocation classification and rationale for management. *Clin Orthop Relat Res.* 1985; (192): 199-209.
2. Dumontier C, Meyer zu Reckendorf G, Sautet A *et al.* Radiocarpal dislocations: classification and proposal for treatment. A review of twenty-seven cases. *J Bone Joint Surg Am.* 2001 Feb; 83\_A (2):212-8.
3. Graham TJ. The inferior arc injury: an addition to the family of complex carpal fracture-dislocation patterns. *Am J Orthop.* 2003;32 (9 suppl). 10-19.
4. Mourikis A, Rebello G, Villafuerte J *et al.* Radiocarpal dislocations: Review of the literature with case presentations and a proposed treatment algorithm. *Orthopedics.* April 2008;31(4):386.
5. Mudgal CS, Psenica J, Jupiter JB. Radiocarpal fracture-dislocation. *J Hand Surg (Br).* 1999; 24(1) 92-98.
6. Lahtaoui A, Bardouni EI, Ismael F *et al.* Les luxations-fractures radiocarpiales posterieures (a propos de huit cas). *Chirurgie de la Main*; vol.21, Issue 4,2002, pag.252-257.
7. Girard J, Cassagnaud X, Maynou *et al.* Radiocarpal dislocation: twelve cases and a review of the literature. *Rev Chir Orthop Reparatrice Apper Mot.* 2004 Sep; 90 (5):426-33.
8. Lahrach K, Almoubaker S, Ammoumri O. *et al.* Les fractures-luxations radiocarpiales : a propos d' une serie de 10 cas et revue de la litterature. *Journal de Traumatologie du Sport.* 2014 Sep; vol.31; Issue 3: 133-136.
9. Yuan BJ, Dennison DG, Elhassan BT *et al.*: Outcomes after radiocarpal dislocation: a retrospective review. *Hand (NY).* 2015 Sep; 10(3) 367-73.
10. Fernandez DL. Irreducible radiocarpal fracture-dislocation and radioulnar dissociation with entrapment of the ulnar nerve, artery and flexor profundus II-V. case report. *J Hand Surg (Am).* 1981; 6 (5) :456-461.
11. Sumner JM, Khuri SM. Entrapment of the median nerve and flexor pollicis longus tendon in an epiphyseal fracture-dislocation of the distal radioulnar joint: a case report. *J Hand Surg (Am).* 1984,9 (5):711-714.
12. Pilato G, Baldo F, Bini A. Lussazioni perilunari del carpo. Risultati del trattamento chirurgico. *Riv Chir Mano* vol. 39 (1) 2002:48-57.
13. Spiry C, Bacle G, Marteau e, Charruau B, Laulan J. Radiocarpal dislocations and fracture-dislocations : Injury types and long-term outcomes. *J Orthop Traumatol Surg.* 2018 Apr; 104 (2):261-266.
14. Nyquist SR, Stern PJ. Open radiocarpal fracture-dislocations. *J Hand Surg (Am).* 9(5):707-710.

# IL TRATTAMENTO CHIRURGICO DI UN'ERNIA MUSCOLARE SINTOMATICA DELL'AVAMBRACCIO. CASE REPORT

*Pierluigi Cosentino, Serena Maria Chiara Giardina, Sebastiano Mangano, Giulio Bruno, Vito Pavone, Giuseppe Sessa*

*Clinica Ortopedica - Azienda Ospedaliero Universitaria "Policlinico - Vittorio Emanuele" - Catania*

Referente:

Pierluigi Cosentino - V.le S. Candurapal c, 93100 Caltanissetta - Italia - Tel.: + 39 328 45 68 927

E-mail: pierluigi-cosentino@hotmail.it

## ***SURGICAL TREATMENT OF A SYMPTOMATIC FOREARM MUSCLE HERNIATION. A CASE REPORT***

### **SINTESI**

Un'ernia muscolare è una condizione clinica caratterizzata dalla protrusione del ventre di un muscolo, attraverso la fascia che lo riveste, per la presenza di un difetto congenito o per una lesione traumatica secondaria. Le ernie muscolari sintomatiche sono più comuni negli arti inferiori, mentre sono estremamente rare nell'avambraccio e solitamente interessano il sesso maschile. Il trattamento chirurgico consiste nell'eseguire una sutura diretta della breccia presente nella fascia muscolare, o una fasciotomia con innesto di fascia lata, o una riparazione della lesione mediante apposizione di un meshgraft. In questo articolo viene descritto il caso di un'ernia muscolare dell'avambraccio, in una giocatrice di pallavolo di 28 anni, trattata con successo mediante apposizione di un *meshgraft*.

**Parole chiave:** erniazione muscolare, *meshgraft*, ernia dell'avambraccio, sutura fascia muscolare.

### **SUMMARY**

A muscle hernia is a clinical condition characterized by a protrusion of the muscle belly through a primary congenital fascial defect or secondary to fascial traumatic ruptures. Symptomatic muscle hernias are much more common in the lower extremity, while are extremely rare in the forearm, and usually involve male sex. Surgical treatment consists of fasciorrhaphy, fasciotomy with fascial lata inlay, onlay, repair with mesh graft. This article describes a successful repair of a 28-year-old volleyball player woman's ventral forearm herniation with mesh graft.

**Keywords:** muscle herniation, mesh graft, forearm hernia, fasciorrhaphy.

### **INTRODUZIONE**

L'ernia muscolare è una protrusione del ventre di un muscolo attraverso un difetto acquisito o congenito della fascia che lo riveste [1]. Sforzi fisici ripetitivi possono portare ad una ipertrofia muscolare con aumento della pressione compartimentale che, nel tempo, determina l'erniazione delle fibre del compartimento muscolare più profondo attraverso zone di debolezza della fascia [2]. I difetti acquisiti sono il

risultato di lacerazioni della fascia secondari a ferite penetranti dirette o a traumi da brusca contrazione muscolare [2]. Le ernie muscolari degli arti inferiori sono molto più frequenti rispetto a quelle degli arti superiori [3], e la presenza di un'ernia muscolare sintomatica dell'avambraccio è una evenienza molto rara con solo pochi casi descritti in letteratura [4-8]. Le ernie muscolari degli arti superiori si verificano prevalentemente nei soggetti di sesso maschile, in

letteratura sono stati riportati solamente due casi verificatisi nel sesso femminile [7-8]. La diagnosi è prevalentemente clinica, palpando direttamente il ventre muscolare erniato attraverso il difetto fasciale, e valutandone l'aumento di dimensione in seguito alla contrazione del muscolo [9]. L'esame ecografico dinamico può essere eseguito prima e dopo la contrazione muscolare per confermare la presenza dell'ernia [10]. La Risonanza Magnetica viene utilizzata come diagnostica di secondo livello per valutare l'estensione del difetto fasciale, le dimensioni dell'ernia e le strutture muscolari coinvolte [10-12]. Il trattamento dei casi asintomatici consiste nel concedere un periodo di riposo funzionale, con astensione da sforzi fisici ripetitivi, associato a cicli di fisiochinesiterapia adeguata. Numerosi sono i trattamenti chirurgici descritti in letteratura, dalla sutura diretta della fascia fino alla fasciotomia con o senza innesto di fascia lata [3-5,13]. Descriviamo il caso di un'ernia muscolare sintomatica a livello dell'avambraccio, trattata chirurgicamente con riparazione del difetto della fascia muscolare mediante sutura diretta e apposizione di *meshgraft*.

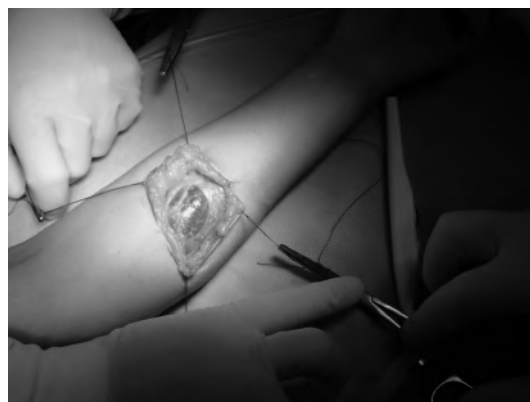### CASO CLINICO

Una paziente di 28 anni, giocatrice di pallavolo, si presentava nell'ambulatorio della nostra struttura per la comparsa in regione volare e prossimale dell'avambraccio sinistro, di una neoformazione dolente da circa 3 mesi. La paziente riferiva di non avere avuto traumi diretti sull'avambraccio negli ultimi anni, ma presentava in anamnesi una progressiva frattura biossea di radio e ulna trattata conservativamente da bambina. All'esame obiettivo si evidenziava una neoformazione di circa 1,5 cm di diametro, nella zona di passaggio tra il muscolo flessore radiale del carpo e il muscolo palmare lungo. La paziente riferiva dolore ingravescente con aumento visibile della grandezza della neoformazione durante la contrazione muscolare contro resistenza del polso. Dopo un trattamento conservativo iniziale, mediante un periodo di riposo funzionale, astensione dall'attività sportiva e sedute di terapia fisica strumentale, non avendo una regressione della sintomatologia algica, la paziente sceglie di essere sottoposta a trattamento chirurgico. La paziente è stata sottoposta dunque ad approfondimento diagnostico mediante Risonanza magnetica, per valutare l'effettiva grandezza del difetto fasciale, le dimensioni del muscolo protruso e le strutture interessate. A distanza di 6 mesi la paziente veniva sottoposta a trattamento

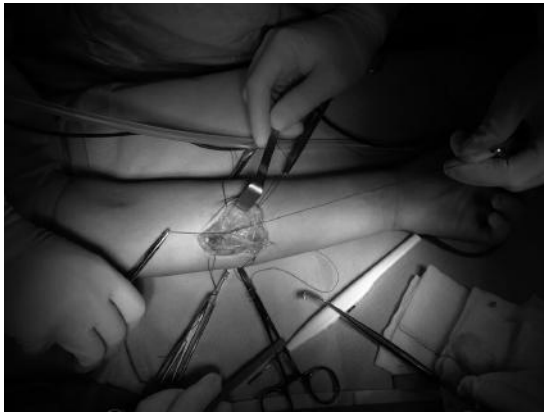
chirurgico per riparazione del difetto della fascia muscolare mediante sutura diretta e apposizione di *meshgraft* di sostegno. In anestesia plessica e laccio ischemico alla radice dell'arto, si eseguiva incisione volare all'avambraccio mirata sulla neoformazione. Dopo aver scollato per piani e isolato le strutture vascolo-nervose adiacenti, si repertava la presenza di un difetto circoscritto della fascia dalle dimensioni di circa 3x4 cm (Fig. 1) con protrusione di fibre muscolari del flessore radiale del carpo e del palmare lungo. Viste le dimensioni del difetto si optava dunque per riparazione diretta della fascia mediante sutura longitudinale con Monocryl 2-0 (Monocryl, EthiconInc) (Fig. 2a e 2b) e apposizione sopra fasciale di un *meshgraft* di matrice dermica acellulare di maiale (DX reinforcement Matrix, Arthrex) (Fig. 3a e 3b). Al termine è stato confezionato un bendaggio morbido e i punti di sutura cutanea sono stati rimossi a 15 gg. Successivamente la paziente ha iniziato un protocollo riabilitativo specifico volto al recupero funzionale dell'avambraccio. La paziente è ritornata all'attività agonistica a 2 mesi dall'intervento chirurgico.

### DISCUSSIONE

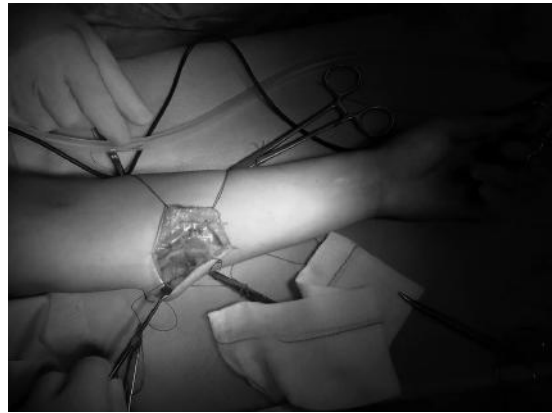
Le ernie muscolari localizzate all'avambraccio sono evenienze rare. Solo 18 casi sono stati descritti in letteratura [3-6,13]. In 17 casi era interessato il sesso maschile e solo in 1 caso il sesso femminile [6]. 12 casi erano secondari ad una brusca contrazione muscolare, 3 casi erano da ricercare in un difetto congenito della fascia [3]. Probabilmente



**Figura 1.** Difetto circoscritto della fascia con protrusione di fibre muscolari del flessore radiale del carpo e del palmare lungo.

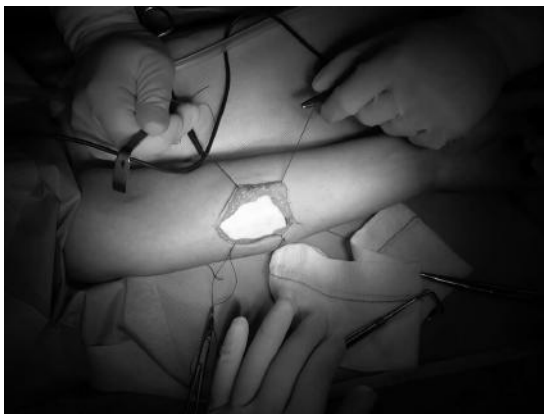

A

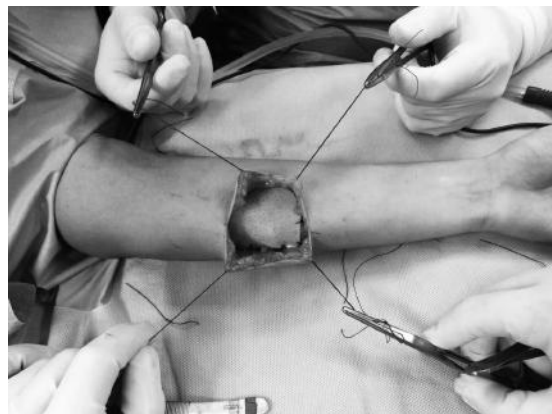


B

**Figura 2.** A,B) Riparazione diretta della fascia mediante sutura longitudinale con Monocryl 2-0.



A



B

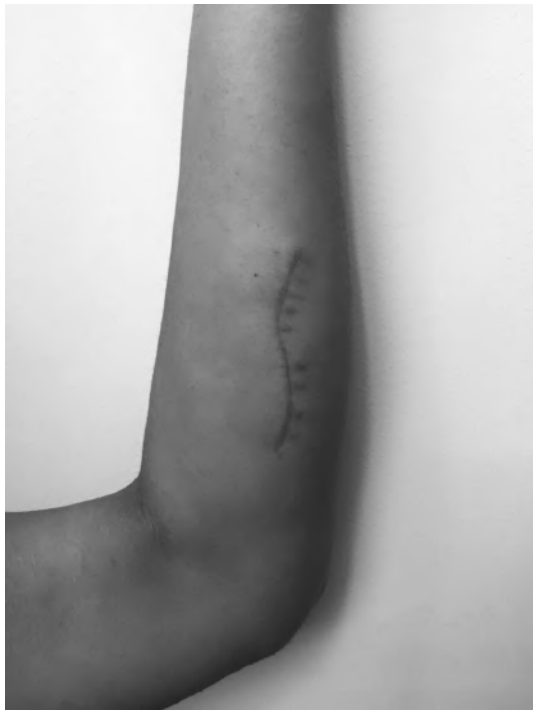**Figura 3.** A,B) Sutura soprafasiale di un *meshgraft* di matrice dermica acellulare di maiale.

molti casi passano misconosciuti e/o scambiati per ematomi sottocutanei o formazioni varicose [14]. La sintomatologia dolorosa è legata alla protrusione e alla compressione del ventre muscolare attraverso il difetto della fascia della regione volare dell'avambraccio. La causa più comune di ernia muscolare dell'avambraccio è il trauma, mentre il difetto congenito è realmente poco frequente. Numerosi sono i trattamenti descritti dagli autori: Khalid *et al.* [3] hanno descritto un caso di ernia muscolare dell'avambraccio trattato chirurgicamente con sutura fasciale e innesto di fascia lata; Roberts *et al.* [2] hanno descritto un caso di protrusione muscolare riparata primariamente con interposizione di palmare lungo. Nel trattamento chirurgico delle ernie muscolari degli arti inferiori sono stati descritti vari casi

di sindrome compartimentale dopo sutura fasciale. Il trattamento delle ernie muscolari asintomatiche deve essere assolutamente conservativo e anche le forme sintomatiche e dolorose dovrebbero giovare di un periodo di riposo iniziale e terapia fisica strumentale prima di essere sottoposte al trattamento chirurgico [15]. A causa del rischio di sindrome compartimentale, la fasciotomia viene considerata il trattamento chirurgico migliore; tuttavia nel trattamento delle ernie muscolari degli arti superiori può portare ad un inestetismo non accettabile [6,15]. L'utilizzo di un innesto di fascia lata rappresenta una valida opzione nell'avambraccio, ma comporta un rischio di morbidità del sito donatore. Per tale motivo negli ultimi anni la riparazione diretta dei piccoli difetti fasciali viene effettuata mediante l'utilizzo di *meshgraft* in



materiale biocompatibile [2-4,16]. Nel nostro caso, dopo aver eseguito una sutura diretta della fascia, abbiamo utilizzato una matrice dermica acellulare di maiale, con lo scopo di fornire contemporaneamente un rinforzo per la fascia muscolare e uno scaffold per la migrazione cellulare. Non è stata osservata la comparsa di sindrome compartimentale dopo la sutura fasciale, recidiva dell'ernia o inestetismi cutanei ai controlli successivi (Fig. 4). L'utilizzo del *meshgraft* ha permesso di ridurre i tempi di recupero consentendo alla paziente un ritorno precoce all'attività agonistica con sua grande soddisfazione.



**Figura 4.** Risultato clinico a 2 mesi dell'intervento: assenza di recidiva dell'ernia o di inestetismi cutanei.

Gli Autori dichiarano l'assenza di conflitto di interessi.

## BIBLIOGRAFIA

1. Bates DG. Dynamic ultrasound findings of bilateral anterior tibialis muscle herniation in a pediatric patient. *Pediatr Radiol.* 2001;31:753-755.
2. Roberts JO, Regan PJ, Dickinson JC, Bailey BN. Forearm muscle herniae and their treatment. *J Hand Surg Br.* 1989;14:319-321.
3. Khalid KA, Mah ET. Treatment of a symptomatic forearm muscle herniation with a wrap-around fascia lata graft. *J Hand Microsurg.* 2009;1(1):54-59.
4. Golshani SD, Lee C, Sydorak R. Symptomatic forearm muscle hernia: repair by autologous fascia lata inlay. *Ann Plast Surg.* 1999;43:204-206.
5. Kendi TK, Altinok D, Erdal HH, et al. Imaging in the diagnosis of symptomatic forearm muscle herniation. *Skeletal Radiol.* 2003;32:364-366.
6. Olch CL, Watson HK. Symptomatic forearm fascial hernia. *J Hand Surg Am.* 1996;21:693-695.
7. Ming-Sheng Lim, McInerney N.M, Kelly E.J. Symptomatic non-traumatic muscle hernia in the dorsal forearm. *JPRAS Open.* Vol. 3, 2015:26-28.
8. Sanders B.S, Bruce J, Robertson J. Treatment of a Symptomatic Forearm Muscle Herniation With a Mesh Graft. *Sports Health.* 2011; 3(2): 179-181.
9. Bianchi S, Abdelwahab IF, Mazzola CG, Ricci G, Damiani S. Sonographic examination of muscle herniation. *J Ultrasound Med.* 1995;14:357-360.
10. Xiu Ping Z, Wei Cong Z, Wei C, Dao Zhu W, Kai Neng W, Chunbi W, Liang W. The value of ultrasound in the preoperative diagnosis of muscle herniation: A comparison with magnetic resonance imaging. *European Journal of Radiology.* Vol. 94, 2017:191-194.
11. Mellado JM, Perez del Palomar L. Muscle hernias of the lower leg: MRI findings. *Skeletal Radiol.* 1999;28:465-469.
12. Zeiss J, Nabil AE, Woldenberg LS. Magnetic resonance imaging in the diagnosis of anterior tibialis muscle herniation. *Clin Orthop.* 1989;244:249-253.
13. Simon HE. Muscle hernia: with report of six additional cases in the arm and leg. *Mil Surg.* 1945;97:369-374.
14. Schecter DC, Waddell WR, Coppinger WR. Muscle hernia: twenty personal observations. *Am Surg.* 1963;29:483-490.
15. Miniaci A, Rorabeck CH. Compartment syndrome as a complication of repair of a hernia of the tibialis anterior: a case report. *J Bone Joint Surg Am.* 1986;68:1444-1445.
16. Riordan C, Hussain M, McCann J. Forearm muscle hernia: a case report. *Eur J Plast Surg.* 2002;25:231-232.

# LE MANI DEGLI SCALATORI: LE LESIONI DELLE PULEGGE DIAGNOSI E TRATTAMENTO, REPORT DI UN CASO DI LESIONE ACUTA DELLA PLACCA VOLARE, ANALISI DEGLI ESITI FUNZIONALI

David Espen<sup>1</sup>, Massimo Rigoni<sup>2</sup>, Fabrizio Cortese<sup>3</sup>

<sup>1</sup> Marienklink Casa di Cura Santa Maria Bolzano

<sup>2</sup> U.O. di Ortopedia e Traumatologia Ospedale Santa Maria del Carmine Rovereto (TN)

<sup>3</sup> Responsabile U.O. di Ortopedia e Traumatologia Ospedale Santa Maria del Carmine Rovereto (TN)

Referente:

Massimo Rigoni – Tel.: + 39 348 73 06 976 – E-mail: massimo.rigoni@apss.tn.it

## **ROCK CLIMBER'S HAND: PULLEY LESION DIAGNOSIS, TREATMENT AND FUNCTIONAL RESULT. ACUTE AVULSION OF VOLAR PLATE DURING CLIMBING: A CASE REPORT**

### **SINTESI**

L'arrampicata è un'attività ludica ed agonistica praticata da un sempre maggior numero di giovani, soprattutto nell'area di riferimento dei nostri Ospedali.

Negli ultimi anni nuove discipline hanno affiancato l'arrampicata tradizionale, tra queste in particolare l'arrampicata sportiva ed il *bouldering* possono essere praticate anche su superfici artificiali durante tutto l'arco dell'anno.

Durante l'arrampicata i vettori delle forze applicati ai tendini flessori agiscono a livello delle pulegge determinando un ampio spettro di lesioni che vanno dalla distrazione alla completa rottura, a vari livelli, dell'apparato flessorio.

La lesione è ben conosciuta tra i praticanti, ma i casi che realmente necessitano di trattamento chirurgico sono rari, la maggior parte di queste lesioni guariscono con il trattamento conservativo di *taping* e relativo riposo funzionale.

Scopo del nostro lavoro è la descrizione di un caso di distacco acuto della placca volare, in uno sportivo, durante la pratica dell'arrampicata.

Questo servirà per approfondire il meccanismo traumatico ed esaminare gli strumenti diagnostici utili a selezionare i pazienti con lesioni sottocutanee dell'apparato flessorio che necessitano dell'intervento chirurgico.

Si analizzeranno inoltre gli esiti funzionali a carico di articolazioni, tendini e fascia palmare in chi pratica l'arrampicata sportiva, effetto della medesima noxa patogena.

**Parole chiave:** lesione delle pulegge, distacco della placca volare, arrampicata sportiva, apparato flessore.

### **SUMMARY**

Climbing is a competitive and recreational sport activity that involves an increasing number of young people, especially in the author's hospital area.

Several disciplines of the sport exist, including traditional climbing, sport climbing and bouldering. Sport climbing and bouldering, the newest disciplines, can be performed on artificial surfaces as well as on natural rock during all season of the year.

During climbing flexor tendon apparatus is exposed to high forces, these forces can cause a wide spectrum of injuries from sprain to complete lesion of more than one pulley.

These different lesions are frequent and well known to climbers but just a few needs to be fixed surgically. Aim of our case report is to describe a complete avulsion of palmar plate during climbing. This will be the starting point to examine in depth the mechanism of injury and evaluate some useful diagnostic tools for selecting patients whose flexor tendon apparatus needs surgical attention. Finally, functional impairment of joint, tendon and palmar fascia in rock climber's hand after many years of practice will be taken into account.

**Keywords:** pulley rupture, volar plate avulsion, sport climbing, rock climber's hand, flexor tendon.

## INTRODUZIONE

L'arrampicata prevede l'utilizzo delle dita delle mani come appiglio per la salita. Questo determina delle forze elevate applicate ai tendini flessori, in particolare in alcune posizioni delle dita come la "crimp grip" position.

Quando per tecnica di arrampicata o per perdita dell'appiglio dei piedi vi è un repentino aumento delle forze applicate lungo il tendine flessore profondo può determinarsi la rottura di una o più pulegge. La flessione delle dita è nell'uomo un movimento fine e complesso che richiede il corretto funzionamento di molteplici delicate strutture che costituiscono l'apparato flessorio. Oggetto dell'analisi di questo case report saranno le pulegge e la placca volare.

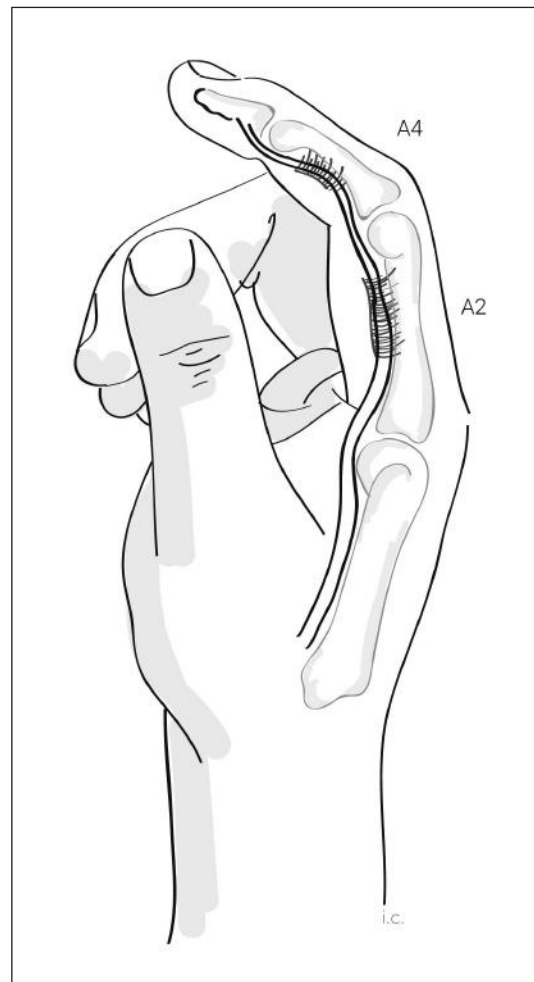
## PULEGGE

Le pulegge sono descritte anatomicamente come un ispessimento della guaina flessoria ed in sintesi hanno il compito di consentire il corretto movimento del tendine flessore mantenendolo aderente all'osso fornendo un fulcro per la flessione-estensione delle dita a livello articolare.

Le pulegge vengono distinte in anulari e crociate. Le pulegge anulari sono fondamentali biomeccanicamente in quanto permettono al tendine di scorrere aderente all'osso conservando il fulcro articolare mentre le pulegge crociate parrebbero avere la funzione di consentire l'avvicinamento delle pulegge anulari durante la flessione mantenendo l'integrità della guaina tendinea (Fig. 1).

Le pulegge anulari a loro volta possono essere distinte in pulegge osteo-fibrose, le quali si inseriscono all'osso (A2-A4), e pulegge che si inseriscono sulla placca volare delle articolazioni corrispondenti (A1-A3-A5) [1].

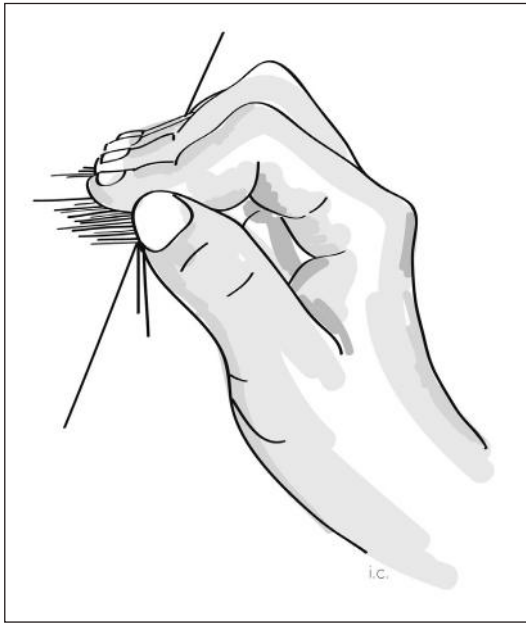
Le pulegge A2 ed A4 sono le più resistenti e sopportano le maggiori forze durante le posizioni



**Figura 1.** Pulegge anulari "osteofibrose".

d'arrampicata mantenendo aderenti i tendini flessori all'osso. Le pulegge A1-3-5 sono più flessibili e svolgono la loro funzione sui tendini comprimendoli senza schiacciarli all'osso.

È largamente accettato che il dito medio ed anulare siano maggiormente suscettibili alla lesione della puleggia A2 nei climbers [2,3]. Ciò è probabilmente dovuto alle differenti forze che agiscono sulla puleggia A2 durante la *crimp grip position*; tuttavia esistono dati limitati riguardanti le proprietà biomeccaniche delle varie pulegge (Fig. 2).



**Figura 2.** “Crimp grip” position.

Inoltre la maggior parte delle lesioni documentate della puleggia A2 avviene nei maschi, questo potrebbe essere dovuto alla preponderanza maschile tra i climbers ma sarebbe utile esplorare eventuali differenze biomeccaniche di genere tra le pulegge. Gli studi biomeccanici relativi alla resistenza delle pulegge hanno evidenziato come la puleggia A2 dell’anulare sia la meno resistente e la meno rigida tra tutte le dita. La puleggia A4 del dito indice risulta invece essere la più rigida e resistente tra tutte le dita con rare eccezioni [4].

### PLACCA VOLARE

La placca volare (PV) è descritta in letteratura con diversi termini anatomici che vanno dall’anglosassone *volar plate*, *palmar plate* al latino *fibrocartilago palmaris*.

La PV fa parte dell’apparato flessore e costituisce un ispessimento capsulare del piano volare. Risulta le-

sionata in molteplici traumi delle dita soprattutto da iper-estensione e spesso la sua lesione si manifesta radiograficamente con una millimetrica avulsione ossea della base della falange intermedia delle dita lunghe.

La stragrande maggior parte di queste lesioni hanno indicazione al trattamento incruento ad esclusione di quelle in cui il frammento osseo della base della falange prossimale sia maggiore del 30%.

Le estensioni laterali e prossimali della placca volare sono 2 legamenti noti come *checkrein ligaments* che permettono una consistente resistenza all’iper-estensione delle dita; l’adesione cicatriziale post-traumatica della placca volare è uno dei più importanti fattori di contrattura in flessione dell’articolazione interfalangea prossimale delle dita.

Il distacco della placca volare durante l’arrampicata è meno frequente rispetto alle lesioni a carico delle pulegge e non si presenta normalmente con distacchi ossei.

Il comportamento biomeccanico della placca volare durante l’arrampicata ed in particolare durante la *crimp grip position* è stata descritta nello studio di Bayer T. *et al.* [5] facendo emergere come la funzione della PV sia in stretta relazione con le sollecitazioni trasmesse dalla puleggia A3.

### DIAGNOSI CLINICA E STRUMENTALE

Un paziente con lesione delle pulegge si presenta clinicamente con un dito tumefatto, dolente in particolare modo in corrispondenza della puleggia lesionata. Normalmente il paziente riferisce di aver avvertito un rumore secco simile ad uno schiocco al momento della lesione. La clinica, sebbene in molti casi risulti tipica, non ci permette però di differenziare tra una distrazione, una lesione parziale oppure una rottura completa della o delle pulegge. La stessa corda d’arco che si produce per la lesione multipla delle pulegge è difficile da apprezzare in acuto a causa del gonfiore del dito.

L’esame radiografico permette di escludere fratture, avulsioni della placca volare e dovrebbe essere sempre richiesto in questi casi.

La RMN è utile nell’evidenziare lesioni isolate delle pulegge o altre lesioni dei tessuti molli.

L’esame ecografico è il gold standard perché permette di valutare in maniera dinamica le pulegge A2 e A4, misura l’effetto corda d’arco e diagnostica eventuali lesioni alla placca volare.

L’esame ecografico, oltre ad essere significativamente meno costoso rispetto alla RMN, presenta

alta specificità e sensibilità quando eseguito dinamicamente. Secondo lo studio di Klauser A *et al.* la sensibilità dell'esame ecografico è circa del 98% mentre la specificità si aggira sul 100%<sup>6</sup>.

### PRESENTAZIONE DEL CASO CLINICO

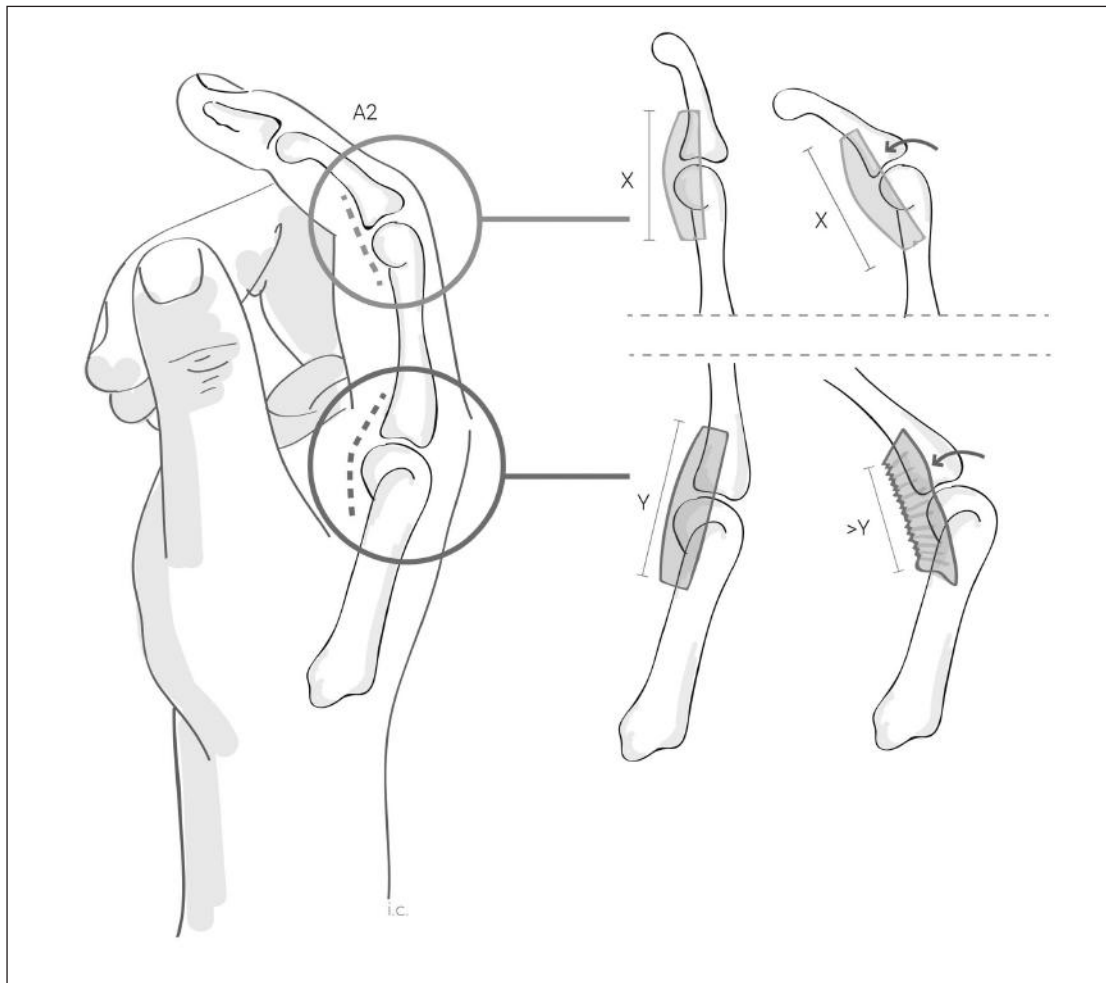
La lesione isolata della placca volare durante l'arrampicata è una evenienza rara. Nella casistica riportata da Schöffl V *et al.* su 247 climbers con descritte 271 lesioni acute e da *overuse* a carico delle dita solo due presentavano lesioni della PV [7].

All'articolazione metacarpo-falangea durante la flessione-estensione, la placca volare modifica il suo spessore e la sua lunghezza, mentre, all'interfa-

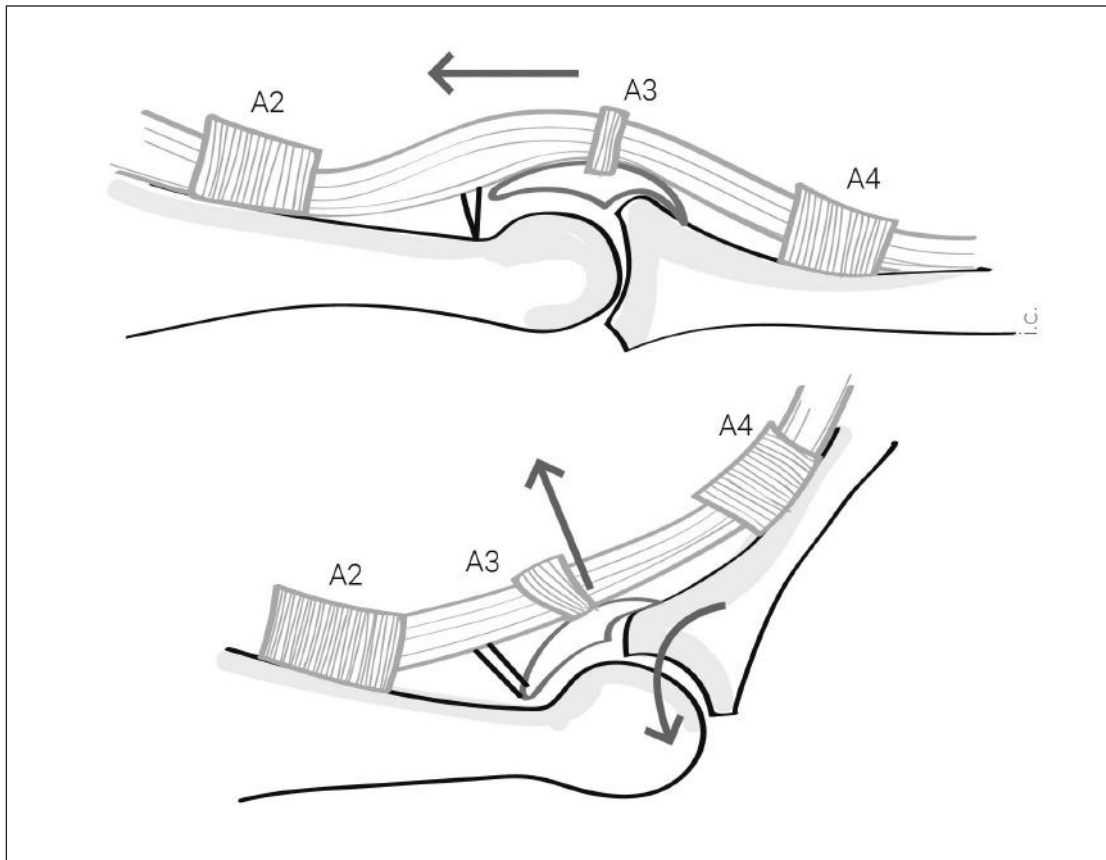
langea prossimale, la sua funzione è quella di una spessa armatura protettiva che mantiene durante tutta l'escursione articolare la sua consistenza e la sua lunghezza (Fig. 3).

La funzione della PV, come già detto, è strettamente collegata alla puleggia A3, la quale origina dalla sua porzione più volare.

Saito e collaboratori, attraverso l'utilizzo dell'ecografia, hanno illustrato tre movimenti sequenziali di scivolamento della placca volare durante la flessione delle dita, in particolar modo un movimento di elevazione volare della PV trasmesso attraverso la puleggia A3 durante la flessione attiva che non era riproducibile durante la flessione passiva [8] (Fig. 4).



**Figura 3.** La placca volare alle articolazioni metacarpo-falangee ed alle interfalangee prossimali presenta un diverso comportamento durante la flessione delle dita come presentato in figura.



**Figura 4.** La flessione attiva delle dita determina un sollevamento della placca volare attraverso la forza esercitata dal tendine flessore sulla puleggia A3 [8]. Questo movimento è necessario in quanto a differenza della placca volare all'articolazione metacarpo-falangea, le caratteristiche strutturali della PV alle interfalangee prossimali non ne consente la modificazione durante il movimento (v. Fig. 3).

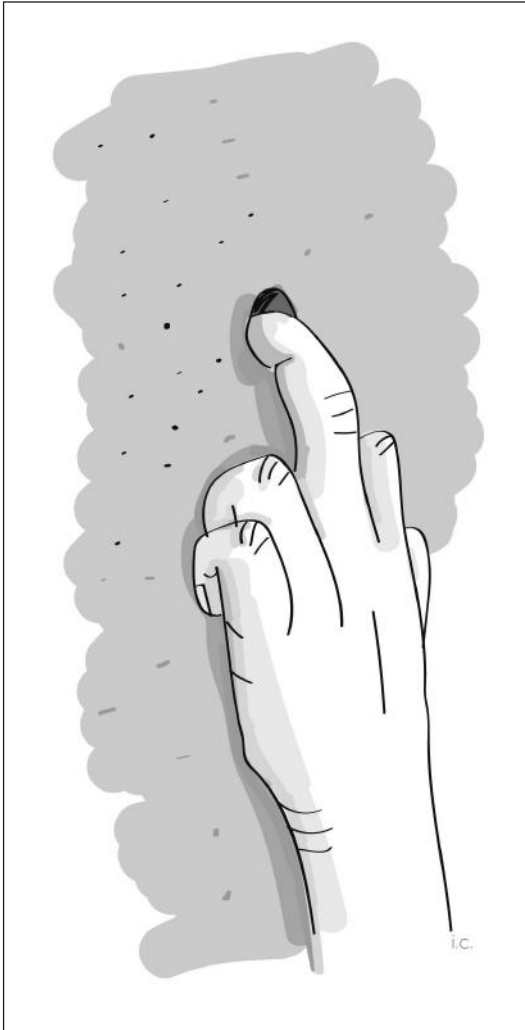
L'interessamento della placca volare avviene di norma durante l'esecuzione della "pocket grip" position in cui i climber incastrano una o più dita all'interno di una cavità rocciosa. Con la stessa posizione d'arrampicata sono state descritte fratture delle dita, fratture d'avulsione della P3, distrazioni della capsula articolare e dei legamenti collaterali delle dita (Fig. 5).

Nel caso da noi riportato la lesione a carico della placca volare si è prodotta mentre il paziente, durante una arrampicata, eseguiva forza di presa in particolare con il dito anulare della mano sinistra, avvertendo a livello della interfalangea prossimale un doloroso rumore secco simile ad uno schiocco, con conseguente atteggiamento in contrattura a livello di questa articolazione.

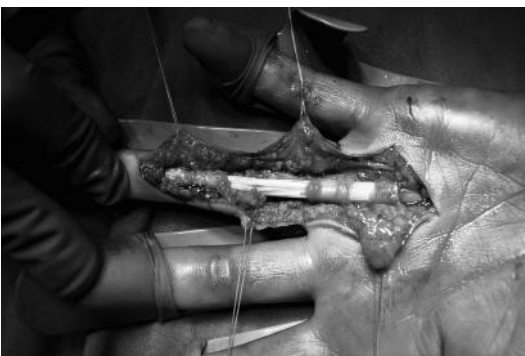All'esame ecografico conseguente al trauma si configurava una lesione multipla delle pulegge (A2-A4) motivo per il quale il paziente è stato sottoposto ad intervento chirurgico.

Attraverso accesso chirurgico volare si identificavano le pulegge A2 ed A4 che risultavano integre, emergeva invece un quadro di distacco acuto della placca volare con lesione della puleggia A3 (Fig. 6). Si procedeva quindi a reinserzione della placca volare con ancora ossea ed a ricostruzione della puleggia A3 (Fig. 7 e 8).

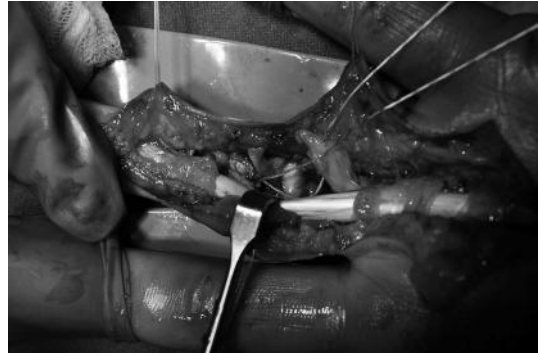
Alla visita di controllo finale a 9 mesi dall'intervento il *range of movement* a livello della interfalangea prossimale era: flessione 95°, deficit estensione 30° con un discreto recupero funzionale e nessuna limitazione nelle attività funzionali di tutti i giorni.



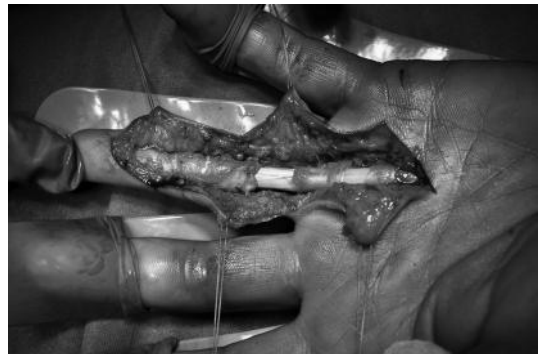**Figura 5.** “Pocket grip” position.



**Figura 6.** Lesione completa della puleggia A3 e distacco acuto della placca volare.



**Figura 7.** Reinserzione con ancora ossea della placca volare.



**Figura 8.** Ricostruzione della puleggia A3.

### ESITI FUNZIONALI DEI GRANDI ARRAMPICATORI

Lo studio delle forze che biomeccanicamente agiscono sui flessori durante l'arrampicata è presente in letteratura. Tali forze determinano lesioni acute ma potrebbero essere anche la causa di alcuni esiti funzionali visibili nelle mani degli scalatori di lungo corso.

Gli studi che analizzano gli effetti dell'utilizzo prolungato delle mani nell'arrampicata sono limitati. Bolle and Right nel 1994 hanno confrontato l'esame radiografico delle mani di 36 climbers con 36 soggetti della stessa età non arrampicatori ed hanno rilevato numerosi casi di osteoartrosi, modificazioni al collo delle falangi prossimali dovute all'ispessimento dell'inserzione della puleggia A2 rispetto al gruppo controllo [9].

Nello studio di Schreiber T. *et al* le pulegge A2 ed A4 si presentavano in maniera significativa più ispessite rispetto ai pazienti non climber, così come la placca volare di tutte le articolazioni interfalangee

distali in particolare del III e IV dito. L'autore concludeva quindi che i sovraccarichi funzionali indotti dall'arrampicata per un minimo di 15 anni causano un rimodellamento del tessuto connettivo nelle dita ed in particolare delle pulegge e della placca volare delle articolazioni interfalangee distali che sono facilmente riconoscibili all'esame ecografico [10].

L'arrampicata sportiva è entrata a far parte delle discipline olimpiche dal 2010, da allora la sua popolarità soprattutto tra i più giovani è notevolmente aumentata. Non esistono ancora in letteratura studi che definiscano in maniera precisa quali siano gli esiti funzionali degli scalatori di lungo corso, esiste però una progressiva consapevolezza delle modificazioni anatomiche che si producono nelle dita dei praticanti che dovrà in futuro definire strategie di prevenzione dedicate non solo alle lesioni acute ma anche a quelle da *overuse*.

## CONCLUSIONI

Il caso da noi descritto mette in evidenza una lesione rara a carico della placca volare che è propria di un'attività sportiva con sempre maggior popolarità. Il numero di tali lesioni, al momento rare, sarà dunque destinato ad aumentare in futuro.

La comprensione dei meccanismi traumatici e la conoscenza anatomica dell'apparato flessore della mano sono fondamentali per guidarci verso una corretta diagnosi e quindi un opportuno trattamento chirurgico.

Il sospetto clinico che proviene dalla conoscenza delle strutture tendinee interessate dalle varie prese d'arrampicata, associato all'esecuzione di un esame ecografico dinamico ci permettono di identificare prontamente queste lesioni.

L'importanza dell'esame ecografico, soprattutto se eseguito dinamicamente, è oramai nota in letteratura medica [6,11].

L'esame ecografico e la RMN ci consentono di studiare la lesione per decidere il trattamento più corretto.

Schoffl V. *et al.* hanno proposto un algoritmo di trattamento che divide le lesioni in 4 gradi e prevede il trattamento chirurgico per il grado 4 che si riferisce alla lesione multipla delle pulegge A2/A3 o A2/A3/A4 o lesione combinata di una puleggia A2 o A3 con associata lesione dei muscoli lombricali o dei legamenti collaterali [7].

Nelle restanti lesioni, che costituiscono la stragrande maggioranza dei casi, il trattamento incruento con *taping* ha mostrato ottimi risultati [12], con completa ripresa ad un anno dell'attività sportiva a livelli comparabili a quelli precedenti alla lesione.

Più recentemente Schneeberger M. *et al.* hanno proposto l'utilizzo di un *pulley protection splint* in materiale termoplastico come alternativa al tradizionale *taping*, con la funzione di forzare il tendine flessore alla sua posizione anatomica permettendo una guarigione più fisiologica delle pulegge [13]. A differenza del trattamento con il *taping* i risultati con lo *splint* termoplastico parrebbero migliori per quanto concerne la distanza tra tendine ed osso misurata con l'esame ecografico; i risultati funzionali non paiono però differire tra le due tecniche conservative.

Il caso da noi descritto rappresenta una lesione non comune [7] ed in effetti la prima diagnosi ecografica non aveva evidenziato il distacco della placca volare ma bensì aveva posto diagnosi di rottura multipla delle pulegge sulla base della distanza tendine-osso, la rarità con cui si presenta può facilmente indurre in errore anche gli ecografisti di maggiore esperienza. Per tale motivo riteniamo utile la divulgazione del caso, come già illustrato nel testo, la "*pocket grip position*" è la posizione d'arrampicata che più di frequente causa il distacco acuto della placca volare e la rottura della puleggia A3. La diagnosi ecografica andrebbe quindi guidata nel sospetto di distacco della placca volare anche sulla presa d'arrampicata che ha provocato i sintomi a carico dell'apparato flessorio del paziente.

Considerato il prevedibile aumento delle lesioni collegate all'arrampicata vi è la necessità di divulgare le conoscenze sui tipi principali di lesioni, sui meccanismi traumatici e i fattori di rischio sia tra i praticanti che tra i chirurghi della mano.

Inoltre la letteratura medica riguardante gli esiti dei traumi alle mani dopo la costante pratica dell'arrampicata è, a tutt'oggi, limitata e un maggiore approfondimento di questo argomento darebbe un contributo per informare i pazienti più giovani su quali problematiche le mani degli scalatori possono andare incontro con il trascorrere del tempo.

Gli Autori dichiarano l'assenza di conflitto di interessi.



**BIBLIOGRAFIA**

1. Lin G, Cooney P, An K (1990) Mechanical properties of human pulleys. *J Hand Surg Br* 15:429-434.
2. Logan AJ, *et al.* Acute hand and wrist injuries in experienced rock climbers. *Br J Sports Med.* 2004;38:545-8.
3. Schoeffl VR, Schoeffl I. Injuries to the finger flexor pulley system in rock climbers: current concepts. *J Hand Surg Am.* 2006 Apr,31(4):647-54.
4. Mallo GC, Sless Y. A2 and A4 flexor pulley biomechanical analysis: comparison among gender and digit. *Hand.* 2008 3:13-16.
5. Thomas B, *et al.* Proximal Interphalangeal Joint Volar Plate Configuration in the crimp grip position. *J Hand Surg.* 2012;37A:899-905.
6. Klauser A, Frauscher F, Bodner G, *et al.* Finger pulley injuries in extreme rock climbers: depiction with dynamic US. *Radiology.* 2002;222:755-61
7. Schöffl V, Hochholzer T, Winkelmann HP, Strecker W. Pulley injuries in rock climbers. *Wilderness and Environmental Medicine.* 2003 Vol 14, 94-100.
8. Saito S, Suzuki Y. Biomechanics of the volar plate of the proximal interphalangeal joint: a dynamic ultrasoundographic study. *J Hand Surg (Am).* 2011;36(2): 265-271.
9. Bolle SR, Right W. Radiographic changes in the hands of rock climbers. *Br Journal of Sport medicine* Vol 28 Issue 3.
10. Schreiber T, Allenspach P, Burkhardt S, Schweizer A. Connective tissue adaptations in the fingers of performance sport climbers. *European Journal of Sport Science* Volume 15, 2015 - Issue 8.
11. Hauser O, Chung CB, Lektrakul N, *et al.* Pulley system in fingers: normal anatomy and simulated lesions in cadavers at MR imaging, CT, and US with and without contrast material distention of the tendon sheath. *Radiology.* 2000;217(1):201-12.
12. Schoffl VR, Einwag F, Strecker W, *et al.* Strength measurement and clinical outcome after pulley ruptures in climbers. *Med Sci Sports Exerc.* 2006;38(4):637-43.
13. Schneeberger M, Schweizer A. Pulley Ruptures in Rock Climbers: Outcome of Conservative Treatment With the Pulley-Protection Splint – A Series of 47 Cases. *Wilderness and Environmental Medicine.* 2016;27(2):211-218.

# THUMB RECONSTRUCTION IN PAEDIATRIC TRAUMATOLOGY: A CASE REPORT

Chiara Arrigoni<sup>1</sup>, Alessandro Crosio<sup>2</sup>, Stefania Vanni<sup>3</sup>, Elisa Dutto<sup>4</sup>, Davide Ciclamini<sup>4</sup>, Ernesta Magistrone<sup>5</sup>, Matteo Ferrero<sup>4</sup>, Bruno Battiston<sup>4</sup>

<sup>1</sup> UOSD Centro Chirurgia Ricostruttiva e Chirurgia della Mano Istituto Giannina Gaslini, Genova

<sup>2</sup> Microchirurgia e Chirurgia della Mano Ospedale Gaetano Pini - CTO, Milano

<sup>3</sup> S.C. Ortopedia e Traumatologia Ospedale Villa Scassi Genova;

<sup>4</sup> Traumatologia 2 ad Indirizzo di Chirurgia della Mano e dell'Arto Superiore Presidio Ospedaliero CTO - AOU Città della Salute e della Scienza di Torino

<sup>5</sup> S.C. Medicina Fisica e Riabilitazione Universitaria Presidio Ospedaliero CTO - AOU Città della Salute e della Scienza di Torino

Referente:

Chiara Arrigoni – Corso Francia 98, 10143 Torino – Tel.: + 39 333 40 39 882 – E-mail: chiara.arrigoni@libero.it

## LA RICOSTRUZIONE DEL POLLICE IN TRAUMATOLOGIA PEDIATRICA: UN CASO CLINICO

### SUMMARY

Since Malt and McKhann achieved the first successful major replantation in a 12 years old boy in 1962, the world has noted a progressive diffusion of microsurgical replantations and reconstructions on young population. With techniques improvement and worldwide increasing of experience, replantation or microsurgical reconstruction has become the standard treatment in amputations or in severe injuries of the upper limbs. Both in children and adults, thumb lesions are considered as an absolute indication for any savage attempt. We describe the clinical case of an 11 years old boy, who reported a complex lesion on the left hand after a petard outbreak, and who required all our surgical skills to save the thumb. It was first performed an emergency treatment and, subsequently, a microsurgical reconstruction with a great toe transfer, all assisted by antibiotic, heparin and hirudotherapy till the definitive survival of the new-thumb. Presently the patient goes to school and practices daily life activities.

**Keywords:** flexor microsurgical reconstruction, thumb, great toe transfer, injuries, children.

### SINTESI

Da quando, nel 1962, Malt e McKhann ottennero il primo successo in un reimpianto di un grosso segmento in un ragazzo di 12 anni il mondo ha assistito ad una progressiva diffusione dei reimpianti e delle ricostruzioni microchirurgiche nella popolazione giovane. Con il miglioramento delle tecniche e dell'esperienza mondiale, i reimpianti e le ricostruzioni microchirurgiche sono diventati i trattamenti standard in caso di amputazioni o traumi severi a carico degli arti superiori. Le lesioni a carico del pollice, sia negli adulti sia nei bambini, sono considerate un'indicazione assoluta per ogni tentativo di salvataggio. Descriviamo il caso clinico di un ragazzo di 11 anni, il quale ha riportato una lesione complessa a carico della mano sinistra in seguito allo scoppio di un petardo, che ha richiesto l'utilizzo di tutte le nostre capacità chirurgiche per ottenere il salvataggio del pollice. Questo ha previsto un primo trattamento in urgenza e una successiva ricostruzione microchirurgica con un trasferimento di alluce, il tutto adiuvato da terapia antibiotica, eparinica e irudoterapia fino al completo salvataggio del dito. Attualmente il paziente è tornato a scuola e a praticare le sue attività quotidiane.

**Parole chiave:** ricostruzione microchirurgica, pollice, trasferimento di alluce, traumi, bambini.

## INTRODUCTION

Since Malt and McKhann achieved the first successful major replantation in a 12 years old boy in 1962 [1], the world has noted a progressive diffusion of microsurgical replantations and reconstructions on young population. With techniques improvement and worldwide increasing of experience, they have become the standard treatment in amputations or severe injuries of the upper limbs [2]. There is a unanimous consensus about the absolute indication of saving every segment in children [3], mostly because the increased healing potential and lack of comorbidity [4]. Thumb injuries, even in adults, are considered an absolute indication to any rescue attempt too. We describe a clinical case that required all our surgical skills to save the thumb.

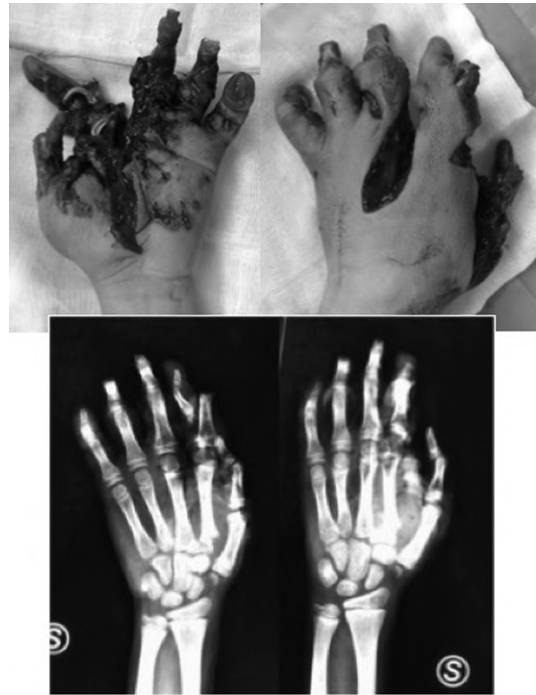## CLINICAL CASE

An 11 years old boy was taken to our attention in March 2017 for a complex injury of the left hand after a petard outbreak. When he was admitted to the emergency department (ED), it was observed a complete degloving injury of thumb at MP level (MP= metacarpophalangeal joint), middle and ring fingers with exposure of intact flexor and extensor tendons. The index was sub-amputated at MP level with loss of volar soft tissues (arteries, nerves, tendons and skin). The dorsal skin, intact, was vascularized till third phalanx level (Fig. 1).

The patient was immediately treated: exploration, debridement, aesthetic amputation of index finger (at the head of second metacarpal bone level in order to preserve a squared large palm), thumb stabilization with K-wire and coverage with a local rotational flap taken from dorsal index finger skin to protect tendons and vessel and nerve bundles. Amputation of middle and ring fingers was made at trauma level, in the middle finger distal to deep flexor insertion. Skin closure was performed wherever possible. The degloving fingers, left bare, were covered with wet dressing in order to preserve tissue for a second surgery step.

The limb was put in a volar cast and it was prescribed rest in bed for a few days. The patient was transferred to the Orthopaedic Unit after 3 days of close monitoring in the Intensive Care Unit.

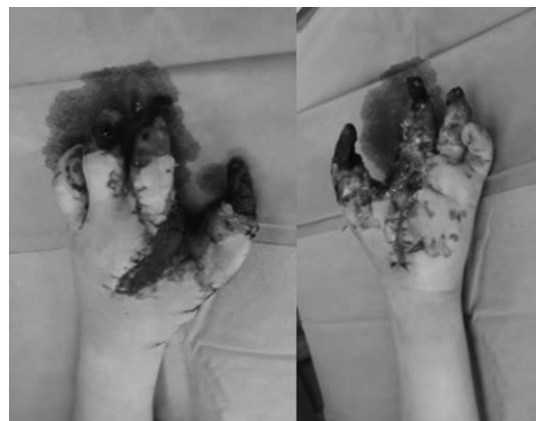Since the ED arrival, he had been following by a team composed by microsurgeons, anesthesiologist, paediatric orthopedics, therapist and neuropsychiatrists. Antibiotic therapy, subcutaneous heparin and painkillers drugs were administered. After 10 days, it was



**Figure 1.**

observed a progressive skin necrosis over the thumb (at second phalanx level) and over the first web space and a slight suffering of the middle and ring fingers exposed stumps so it was decided for a microsurgical reconstruction of the thumb and for the coverage of the first web space with a local flap (Fig. 2).

An arterial and venous Doppler was performed to study the vascular axis of the lower limb.



**Figure 2.**

After 13 days from the trauma, it was planned a second surgery step for removal of necrotic tissue from thumb (from the base of second phalanx to the apex, saving tendons insertion) and from first web that was covered with a reverse posterior interosseus artery flap (6 x 8 cm). Thumb reconstruction was achieved using a free flap from the great toe of the right foot (Wrap Around technique). After debridement and shortening of middle finger at second phalanx 1/3 medium and ring finger at second phalanx head level, stumps were covered with “Integra” (Dermal Regeneration Template, Dermasciences, Integra Lifescience corporation, Plainsboro, New Jersey).

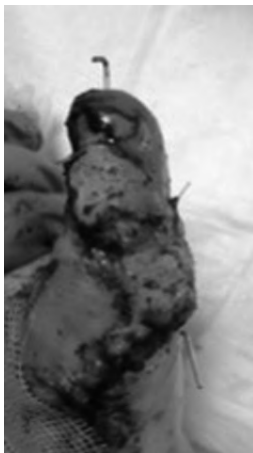
Arterial anastomoses were made between intermetatarsal plantar artery and dorsal branch of radial artery; between plantar nerve and sensitive branch of radial nerve; the vein between dorsal vein of big toe and thumb.

The post-operation program was rest in bed and close monitoring of refill both of new-thumb and local rotation flap.

After 48 hours the thumb was full, hot and congested but without bleeding at needle puncture test, perhaps because of arterial and vein suffering (Fig. 3). The patient underwent a third operation in which were revised artery and vein anastomoses. To restore microcirculation, washing with urochinase has been performed during surgery.

After surgery, the nail was removed and was performed a local therapy with heparin and hirudotherapy till the definitive survival of the new-thumb.

At day 10 from the last surgery, he started to walk and to move wrist and last finger with therapist aid.



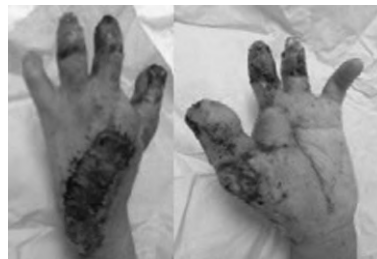**Figure 3.**

During the recovery, antibiotic therapy was modified by medical consultant based on seriate buffers on new-thumb (1 resulted positive for *Candida Krusei* and then, after correct therapy, 3 buffers negative). After one month to the last surgery, he underwent a fourth operation of debridement, coverage of middle finger, ring finger and of the dorsal region of the hand and wrist (in which was lying the interosseous artery pedicle) with dermal-epidermal graft taken from plantar skin of the right foot (Fig. 4). Meanwhile the donor site of great toe the was healed (Fig. 5).

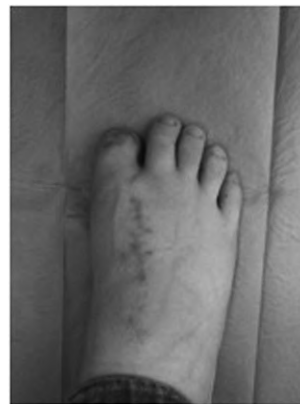After 2 months of recovery, antibiotic therapy and heparin were suspended but it was found a partial occlusion of external jugular vein so he started an anticoagulant therapy.

On discharge, after 63 days of recovery, the patients could walk without aid, the foot scars were in order, the interosseous flap and the new thumb were alive and the dermal-epidermal grafts engraftment was good (80% at dorsal hand and wrist, 90% at middle finger and only 10% at ring finger).

Since then till now, the patient is periodically following by microsurgeons and hand therapists.



**Figure 4.**



**Figure 5.**

After 7 months of follow-up the scars were healed, the stumps were remodeling; he was recovering thumb opposition (quite Kapandji 8) with a good pinch and grip, interosseous function and flexion-extension function of the fingers (thumb MP 0°-20°; middle finger MP 0°-90°; ring finger MP and PIP 0°-90°) (PIP: proximal interphalangeal joint). He recovered pain sensibility and gross touch over new-thumb and, unexpectedly, over dermal-epidermal grafts on middle and ring fingers. At 1 year of follow-up, the situation is getting better and he can hold small and big objects (Fig. 6). He is going to school and practices daily life activities.

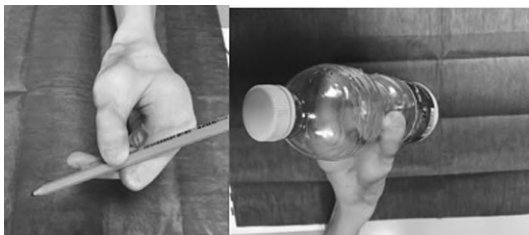## DISCUSSION

Children are naturally curious and it makes them frequently subjected to trauma in daily life activities. In 2008, the National Centre for Injury Prevention and Control of Atlanta (USA) published an accurate analysis of nonfatal injuries in children between 0 and 19 years old revealing an average of 11,272 nonfatal injuries per 100,000 USA population with a 58% occurring in male [5].

It showed, also, two peaks in age incidence: first between 1 and 4 years old and second between 15 and 19 years old [5] that seem to correspond to the different phases of children interaction with external environment [5].

Thirkannad published a review in which showed, however, a progressive decrease of number of mutilating injuries in children seen in his institution although the adult number have remained constant over the years [6]. Maybe it could be due to a significant improvement in safety of daily life objects, furniture and toys [6].

Hand injuries in children have three different causes: accidental, non-accidental (abuse) and self-mutilation but the most common is the accidental one that can be divided in burns and direct trauma.



**Figure 6.**

Burns on the hands can have devastating consequences in terms of function outcome and aesthetic appearance [7]. The severity of the injury depends on the amount of transferred energy, on the duration of exposure, on the temperature of the heat source and, of course, of the character of the skin on injury site. Heat effect takes to zone of necrosis, stasis and impaired circulation with edema development. In some cases, changing in fingers volume can lead to a very dermal compartment syndrome [7].

The goal of treatment is to avoid any additional injury, to achieve an early closure, maintain ROM (Range of Motion) and to prevent infection [7] and it's so based on physical therapy, splinting and topic treatment; in rare cases, when indicated, they can be used excision and grafting.

Direct trauma, depending on traumatic mechanism and lesion site, can take to a wide pattern of injuries from simple cutting skin wound to extreme mangled injuries.

It's important to investigate the real traumatic mechanism (cutting lesions are better than crushing ones) and the anatomical segment involved. Every part, from skin to bones, can be interested and each lesion requires a specific treatment (as fractures reduction and synthesis, tendon suture or grafting, vascular and nerves repair and skin closure).

Explosion, as our clinical case, is a combination of the two patterns; it can cause devastating lesions to the affected site and represent always a challenge for treatment and outcome.

Surgical steps must be the same of replantation: lesion analysis after exploration, wide debridement of necrotic tissues, bone fixation with K-wire, tendons nerves and vessels sutures. Last but not least skin coverage that can be very challenging. Treatment is so based not only in plain revascularization of a distal segment but on a skeletal and functional anatomy reconstruction using mixed plastic and orthopedic procedures.

On the other hand, all the authors are unanimous about the absolute indications of saving every amputated/mangled segment in children [3;8] because of their healing potential and because of the better prognosis of nerve regeneration compared to adults. Besides, children's brain is more able to adapt and to optimally use whatever residual functional unit is left [9].

While in adults, depending on working occupation and functional demands, an early definitive treatment is the best one; this is not true for children. In young population we don't know anything about their future working and social life. That is why it

is important to save whatever is possible, in order to plan a further surgery to restore the best possible function.

Besides, thumb rescue is considered, even in adults, an absolute indication for replantation or microsurgical reconstruction too [8;10].

An ideal reconstruction of the thumb is based on “like with like principle” restoring both function and appearance; that would be reach with a good result of replantation/revascularization [11].

If it fails or is not possible it must be recreated a new-thumb as similar as possible to the original one. Several strategies are described but they depend on what is remained of the original one. Lister stratified thumb defects as follows [12]: acceptable length with poor tissue coverage; subtotal amputation with questionable remaining length; total amputation with preservation of basal joint and total amputation with loss of basal joint.

In first group goals of treatment include restoration of skeletal stability, coverage with painless and durable skin and adequate sensory perception recovery. These can be reach, in relation of the size of the defect, with secondary intention healing or local/regional flaps [11].

In second group the goal is to reach an adequate length for opposition function. The reconstruction ranges from none to microvascular toe transfer or even procedures designed to deepen the first web space [11].

In third and fourth group free toe transfer is the optimal choice with or without progressive bone distraction. Even pollicization of an index or a long stump can be an alternative solution [11].

Thumb can be reconstructed with either the great toe or a lesser toe. Great toe can be transferred entire or modified such as wrap-around, trimmed, twisted and many others [13].

The method must be customized, according to functional and cosmetic patient’s needs as well as donor site morbidity.

In our case we try to save the original thumb, hoping in the powerful recovery of children.

When it failed, we proposed the only solution we could find to restore an appropriate length for pinch function, using three different types of skin coverage (pedicle flap, free flap and synthetic materials).

From this particular case, we learn our take home message: children have a great ability to collaborate, if they are well informed about all the procedures as their desire to recover is very strong; the importance of a well prepared and competent team (nurses, doctors and therapists) and of a replantation center with

an 24-hour service with all the units needed to deal pre and postoperative care of such complex cases.

The Authors do not have any conflicts of interest to declare.

#### *Ringraziamenti*

Si ringrazia il Reparto di Ortopedia e Traumatologia Pediatrica del Presidio Regina Margherita - AOU Città della Salute e della Scienza di Torino diretto dal Dott. A. Andreacchio per la collaborazione.

#### **BIBLIOGRAPHY**

1. Tamai S, Hori Y, Tatsumi Y, *et al.* Major limb, hand and digital replantation. *World J Surg* 1979;3:17-28.
2. Lindfors N, Marttila I. Replantation or revascularisation injuries in children: Incidence, epidemiology, and outcome. *J Plast Surg Hand Surg*, 2012;46:359-363.
3. Beris AE, Soucacos PN, Malizos KN, *et al.* Major limb replantation in children. *Microsurgery*, 1994;15:474-478.
4. Berlin NL, Tuggle CT, Thompson JG, *et al.* Digit replantation in children: a nationwide analysis of outcomes and trades of 455 pediatric patients. *HAND*, 2014;9:244-252.
5. Borse NN, Gilchrist J, Dellinger AM, *et al.* *CDC Childhood Injury Report: Patterns of Unintentional Injuries among 0 -19 Year Olds in the United States, 2000-2006.* Atlanta (GA): Centers for Disease Control and Prevention, National Center for Injury Prevention and Control; 2008.
6. Thirkannad SM. Mutilating hand injuries in children. *Hand Clinic* 2016;3:477-489.
7. Germann G, Hrabowski M. *Burned Hand in Green's operative hand surgery.* 7<sup>th</sup> edition. Elsevier, Philadelphia, USA, 2017.
8. Casal D, Gomez MM, Antunes P, *et al.* Defying standard criteria for digital replantation: a case series. *International Journal of Surgery Case Reports* 4(2013): 597-602.
9. Daigle JP, Kleinert JM. Major limb replantation in children. *Microsurgery* 1991;12:221-231.
10. Del Pinal F. Severe mutilating injuries to the hand: guidelines for organizing the chaos. *Journal of Plastic, Reconstructive and Aesthetic Surgery* (2007) 60: 816-827.
11. Azari K. *Thumb reconstruction in Green's operative hand surgery.* 7<sup>th</sup> edition. Elsevier, Philadelphia, USA, 2017.
12. Lister G. The choice of procedure following thumb amputation. *Clin Orthop Relat Res* 1985;195:45-51.
13. Wei FC, Aldeek NF. *Toe-to-hand transplantation in Green's operative hand surgery.* 7<sup>th</sup> edition. Elsevier, Philadelphia, USA, 2017.

# LE LESIONI DORSALI TRAUMATICHE DEL POLLICE. CONFRONTO TRA QUATTRO DIFFERENTI TECNICHE RICOSTRUTTIVE

**Roberto Adani, Giovanna Petrella, Martina Rocchi, Giulia Colzani**  
SC Chirurgia della Mano, Azienda Ospedaliera Universitaria Modena

**Referente:**

Roberto Adani – SC di Chirurgia della Mano e Microchirurgia – Azienda Ospedaliera Universitaria Modena  
Largo Del Pozzo 71 – Modena – E-mail: adani.roberto@policlinico.mo.it

## **RECONSTRUCTION OF TRAUMATIC DORSAL LOSS OF THE THUMB. COMPARISON WITH FOUR DIFFERENT SURGICAL APPROACHES**

### **SINTESI**

**INTRODUZIONE:** Questo lavoro descrive i nostri metodi di ricostruzione delle lesioni dorsali del pollice comprese fra l'articolazione metacarpo-falangea e l'unghia interessanti la cute, il letto ungueale, i tendini e l'apparato osseo senza lesioni in sede palmare.

**METODI:** Tra il 1990 ed il 2015, 24 pazienti affetti da lesioni dorsali del pollice sono stati trattati tramite l'utilizzo di 4 differenti tecniche. Il trasferimento dorsale dell'alluce è stato utilizzato in 5 casi di perdita di sostanza dorsale post-traumatica. Quattro pazienti con lesione localizzata alla falange distale ed avulsione ungueale sono stati trattati tramite un lembo omodigitale a flusso invertito. In 9 pazienti con lesioni comprese fra l'articolazione metacarpo-falangea ed il letto ungueale, la ricostruzione è stata ottenuta mediante l'impiego del lembo ad aquilone. Infine, 6 casi di estesa perdita di sostanza dorsale sono stati trattati grazie a differenti tipi di lembi radiale (cutaneo, tendino-cutaneo, osteo-cutaneo e fasciali).

**RISULTATI:** Tutti i lembi sono sopravvissuti. Nessuna complicanza di tipo vascolare è stata registrata a carico dei transfert dall'alluce.

**CONCLUSIONI:** La ricostruzione di queste lesioni è sempre necessaria ed il trattamento è fortemente influenzato dal tipo di lesione, dalle richieste funzionali del paziente e dai possibili lembi utilizzabili.

Nelle lesioni in cui è coinvolto il letto ungueale, il transfert dell'alluce è la soluzione migliore dal punto di vista estetico in pazienti giovani e fortemente motivati. Se la lesione si presenta in sede distale, un'alternativa potrebbe essere un lembo di copertura dorso-ulnare a flusso invertito oppure il lembo fasciale radiale per le lesioni estese in pazienti che non desiderano la ricostruzione microchirurgica. Il lembo ad aquilone è ancora una buona soluzione nelle perdite di sostanza di taglia media in cui il letto ungueale risulta intatto.

**Parole chiave:** dorso del pollice, lembo ad aquilone, lembo omodigitale, lembo dell'alluce, lembo radiale dell'avambraccio.

### **SUMMARY**

**INTRODUCTION:** This article outlines our methods for thumb reconstruction following dorsal skin loss injury located between the metacarpophalangeal joint (MPj) and the entire nail affecting skin, nail, tendon, and bone in different combinations but with intact sensate palmar skin.

**METHODS:** Between 1990 and 2015, 24 patients were treated for dorsal thumb defects using 4 different surgical techniques. Five cases of dorsal compound traumatic loss were reconstructed by custom-made dorsal great toe transfer. Four patients with dorsal skin and nail loss located at the distal phalanx level were covered with the homodigital flap with reverse flow vascularization. In 9 patients presenting skin

defects between the MPJ and the nail, reconstruction was achieved by means of the kite flap. Six cases suffered extensive dorsal skin loss, and reconstruction was performed using different types of radial forearm flaps (cutaneous, tendineocutaneous, osteocutaneous, and fascial).

**RESULTS:** Flap survival was obtained in all cases. No vascular complications occurred with free vascularized compound toe transfer.

**CONCLUSIONS:** Reconstruction of dorsal thumb defects is imperative and its approach is strictly correlated to type of defect, patient's requests, and flap alternatives. For defects with nail involvement, the free osteo-onychocutaneous flap harvested from the great toe provides the best aesthetic result in selected young and well-motivated patients. An alternative is represented by the dorsoulnar flap, when the defect is located distally, or the fascial pedicle radial forearm flap, for major dorsal thumb defects, in patients refusing microsurgical reconstruction. The kite flap still represents a feasible solution for medium-size defects with an intact nail.

**Keywords:** dorsal thumb, kite flap, homodigital flap, great toe flap, radial forearm flap.

## INTRODUZIONE

Le lesioni dorsali caratterizzate da perdita di sostanza del pollice sono un'importante sfida per il chirurgo [1,2] in modo particolare quando sono coinvolti la cute, i tendini, l'osso e l'apparato ungueale. Sono stati descritti molti lembi per il trattamento di queste lesioni: dai lembi pedunculati ai lembi liberi. Questo lavoro ha l'obiettivo di sottolineare le tecniche ricostruttive utilizzate a seconda del tipo di lesione dorsale con sempre l'integrità palmare del pollice.

## MATERIALI E METODI

Ventiquattro pazienti, di cui 21 uomini e 3 donne, con un'età media di 36 anni (range 17-61 anni) affetti da perdita traumatica di sostanza del dorso del pollice con risparmio della sede volare, sono stati trattati fra Gennaio 2000 e Dicembre 2015 (Tab.1). Criterio di inclusione è stato un follow-up minimo di un anno dal trattamento ricostruttivo. Il tempo medio intercorso fra l'evento traumatico ed il trattamento chirurgico è stato di 12 giorni (range 0-52 giorni), con l'eccezione di 2 pazienti in cui il trattamento iniziale è stato un lembo di copertura tipo "groin flap" e successivamente sono stati sottoposti all'intervento definitivo di ricostruzione rispettivamente dopo 102 giorni e 230 giorni dal trauma (Tab.1). La ricostruzione microchirurgica è stata praticata in 5 pazienti usando un lembo composito ottenuto dal dorso dell'alluce. La tecnica chirurgica è basata sul classico transfert parziale dell'alluce [1,3,4]. L'apparato ungueale, composto dal letto ungueale, l'eponichio, la matrice e la cute adiacente, viene espianato assieme alla cute dorsale. I tre quarti distali della falange

dell'alluce vengono anch'essi rimossi nei casi in cui sia necessaria la contemporanea ricostruzione ossea. In 4 pazienti, con perdita completa dell'unghia, è stato utilizzato un lembo dorsale rettangolare a flusso invertito [5] prelevato in sede metacarpo-falangea mediale dello stesso pollice. Il sito donatore è stato chiuso per sutura diretta in un caso ed in 3 casi tramite un innesto dermo-epidermico a medio spessore. In 9 casi la ricostruzione dorsale è stata ottenuta grazie al lembo ad aquilone [6] ottenuto dal dorso della falange prossimale dell'indice. Nella maggior parte di questi casi la lesione era localizzata fra l'articolazione metacarpo-falangea e l'articolazione interfalangea del pollice; in un solo caso era localizzata in sede distale e coinvolgente l'apparato ungueale. Un innesto dermo-epidermico è stato utilizzato in tutti i casi per coprire il sito di prelievo. L'estensore lungo del pollice è stato ricostruito in soli 2 casi usando il tendine del palmare lungo. Due pazienti con una severa compromissione dell'articolazione interfalangea (caso 12) e metacarpo-falangea (caso 14) sono stati trattati tramite artrodesi in urgenza. Nel caso 14, a causa di un'importante perdita di sostanza ossea, è stato necessario l'utilizzo di innesto osseo ottenuto dalla cresta iliaca.

In 6 casi la ricostruzione è stata infine ottenuta tramite il lembo radiale (Tab.1). Il lembo radiale standard [7] è stato impiegato in 2 pazienti, il lembo tendino-cutaneo con inclusione del tendine palmare lungo [8] in un caso, come anche il lembo osteo-cutaneo [9]. Il lembo fasciale radiale [10,11] è stato utilizzato in 2 pazienti. L'artrodesi dell'interfalangea è stata eseguita in 2 casi a causa rispettivamente di fratture



Tabella 1. Materiale Clinico.

Casi	Età (a.)	Sex	Tempo trascorso trauma/ricostruzione (giorni)	Sede della lesione	Tipo di difetto	Metodo di ricostruzione	Procedure aggiuntive
1	23	F	7	D F2	unghia, cute	lembo onico-cutaneo alluce	-
2	28	M	230	S F2	unghia, cute, osso	lembo osteo-onico-cutaneo alluce	IP artrodesi
3	40	M	10	D F2/IF	unghia, cute, osso (IF), tendine	lembo osteo-onico-cutaneo alluce	IP artrodesi
4	36	M	18	D F2/F1	unghia, cute, osso (IF), tendine	lembo esteso osteo-onico-cutaneo alluce	IP artrodesi
5	30	M	102	D F2/F1	unghia, cute, osso (F2/F1), tendine	lembo esteso osteo-onico-cutaneo alluce	IP artrodesi + innesto osseo
6	54	M	2	S F2	unghia	lembo dorsoulnare	innesto d.e.
7	59	F	6	S F2	unghia	lembo dorsoulnare	-
8	17	M	14	D F2	unghia, cute	lembo dorsoulnare	innesto d.e.
9	34	M	9	S F2	unghia, cute	lembo dorsoulnare	innesto d.e.
10	58	M	8	D F2/IF	unghia, cute, tendine	lembo ad aquilone	fili K frattura F2 + innesto d.e.
11	38	M	0	S IF/F1	cute, tendine	lembo ad aquilone	innesto tendineo + innesto d.e.
12	31	M	42	S IF/F1	cute, tendine	lembo ad aquilone	IF artrodesi + innesto d.e.
13	40	M	1	DF1	cute	lembo ad aquilone	innesto d.e.
14	56	M	0	S F1/MF	cute, tendine, osso (MF)	lembo ad aquilone	MF artrodesi + innesto osseo + innesto d.e.
15	29	M	2	D F1/MF	cute, tendine	lembo ad aquilone	innesto tendineo + innesto d.e.
16	61	M	52	S F1/MF	cute, tendine	lembo ad aquilone	MF artrodesi + innesto d.e.
17	29	F	0	D F1/MF	cute	lembo ad aquilone	innesto d.e.
18	23	M	1	D F1/MF	cute	lembo ad aquilone	innesto d.e.
19	19	M	0	D F1/F2	unghia, cute, tendine	lembo radiale fasciale	innesto tendineo
20	37	M	1	S F1/F2	unghia, cute, tendine, osso (IF)	lembo radiale fasciale	IF artrodesi
21	35	M	47	D F1/F2	cute, tendine	lembo radiale cutaneo	IF artrodesi
22	32	M	21	SF1/F2	cute, tendine	lembo radiale cutaneo-tendineo	ricostruzione tendinea
23	39	M	21	DF1/F2	cute, tendine, osso (IF/F1/MF)	lembo radiale osteo-cutaneo	IF/MF artrodesi
24	28	M	6	S F2/MF	cute	lembo radiale cutaneo	-

Legenda. D (destra), S (sinistra), F (falange), M (metacarpo)

articolari comminute (caso 20) e in seguito a lunga esposizione della frattura (caso 21). Nel caso 23, la perdita di sostanza ossea coinvolgeva l'intera falange prossimale che è stata quindi sostituita da un innesto vascolarizzato interposto fra l'interfalangea e la metacarpo-falangea.

## RISULTATI

Tutti i lembi sono sopravvissuti. I lembi dorso-ulnare, ad aquilone e radiali non hanno subito alcun tipo di congestione venosa. Nessuna complicanza vascolare è stata registrata a carico dei transfert dell'alluce. Solo un paziente ha presentato la deiscenza della ferita del sito donatore del lembo radiale. Un innesto dermo-epidermico nella sede donatrice del lembo ad aquilone è andato incontro a parziale necrosi che però non ha richiesto ulteriori trattamenti chirurgici. Nessun paziente ha lamentato intolleranza al freddo in seguito alla procedura di prelievo del lembo radiale durante i controlli ambulatoriali.

## CASE REPORTS

### CASO 4

Trauma da schiacciamento del pollice destro causato da pressa calda in un uomo di 36 anni. La perdita di sostanza era a carico dell'unghia, della falange distale e della cute dorsale. La ricostruzione è stata ottenuta dopo 18 giorni dal trauma grazie ad un trasferimento microchirurgico dell'alluce includente

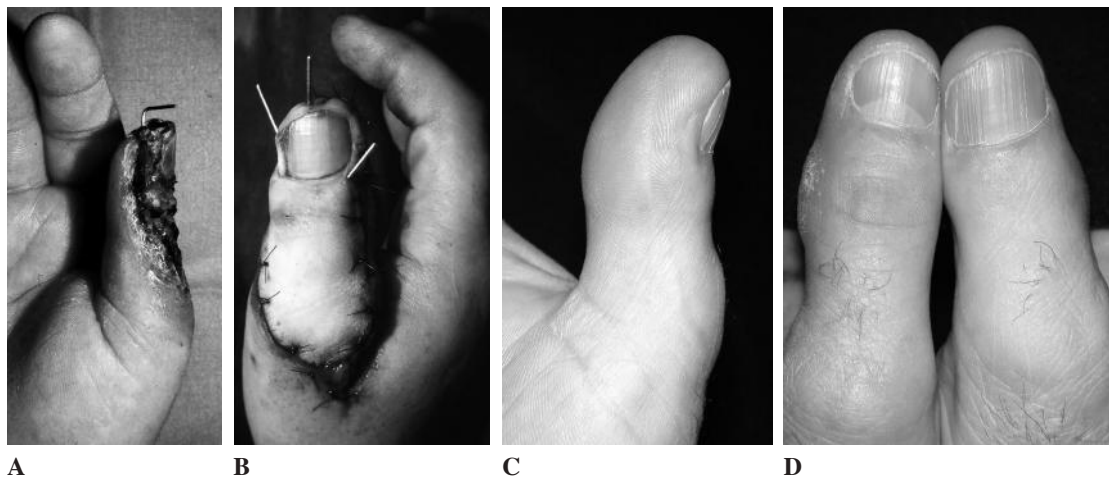
tre-quarti della falange distale. Dopo 4 anni, la cute dorsale appare perfettamente integrata con quella volare con un buon risultato estetico se paragonato al pollice controlaterale (Fig. 1).

### CASO 6

Avulsione traumatica della falange distale del pollice sinistro compresa la matrice ungueale con esposizione del periostio in un uomo di 54 anni. Il paziente ha rifiutato il transfert dell'alluce e la ricostruzione è stata ottenuta grazie ad un lembo di copertura dorso-ulnare a flusso invertito. Il sito donatore è stato coperto tramite un innesto di cute con un buon risultato estetico dopo 2 anni (Fig. 2).

### CASO 10

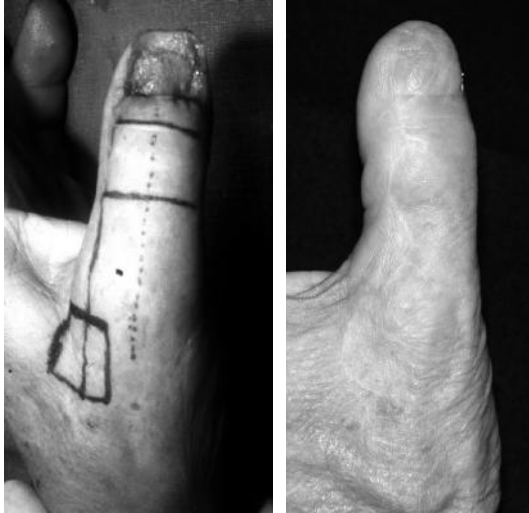Trauma da schiacciamento del pollice destro in un uomo di 58 anni. La lesione coinvolgeva la cute dorsale, l'unghia ed il tendine. Era presente inoltre una frattura della falange distale. La perdita di sostanza è stata riparata grazie ad un lembo ad aquilone prelevato dal dorso dell'indice fra l'articolazione metacarpo-falangea e l'interfalangea prossimale. Il peduncolo vascolare è stato dissezionato fino all'origine dall'arteria metacarpale permettendo un'ampia area di rotazione al fine di raggiungere il difetto cutaneo dorsale del pollice. Il lembo è stato trasferito attraverso un tunnel sottocutaneo. Dopo un anno, l'unghia residua è stata rimossa per motivi estetici (Fig. 3).



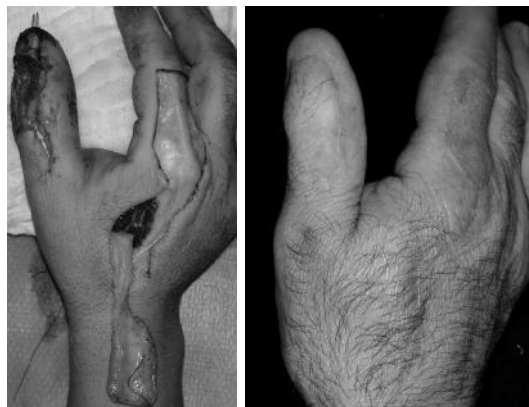**Figura 1.** Caso 4. A. Lesione da pressa calda con perdita dell'unghia e del pollice. B) La ricostruzione è stata ottenuta mediante trasferimento microchirurgico "custom made" dell'alluce. L'artrodesi dell'interfalangea è stata eseguita tramite fili di K. C,D). Controllo post-operatorio dopo 48 mesi.

**CASO 20**

Un uomo di 37 anni presentava una lesione da corrente elettrica al pollice destro caratterizzata dalla perdita dell'unghia, della cute, e del tendine con

**A****B**

**Figura 2.** Caso 6. A) Avulsione ungueale traumatica con esposizione ossea. B) Il paziente ha rifiutato il transfert dell'alluce e la ricostruzione è stata ottenuta grazie ad un lembo di copertura dorso-ulnare. Il sito donatore è stato coperto tramite un innesto di cute con un buon risultato estetico dopo 2 anni.

**A****B**

**Figura 3.** Caso 10. A) Perdita di sostanza dorsale con coinvolgimento dell'unghia. La lesione è stata riparata grazie ad un lembo ad aquilone. B) Risultato dopo 12 mesi.

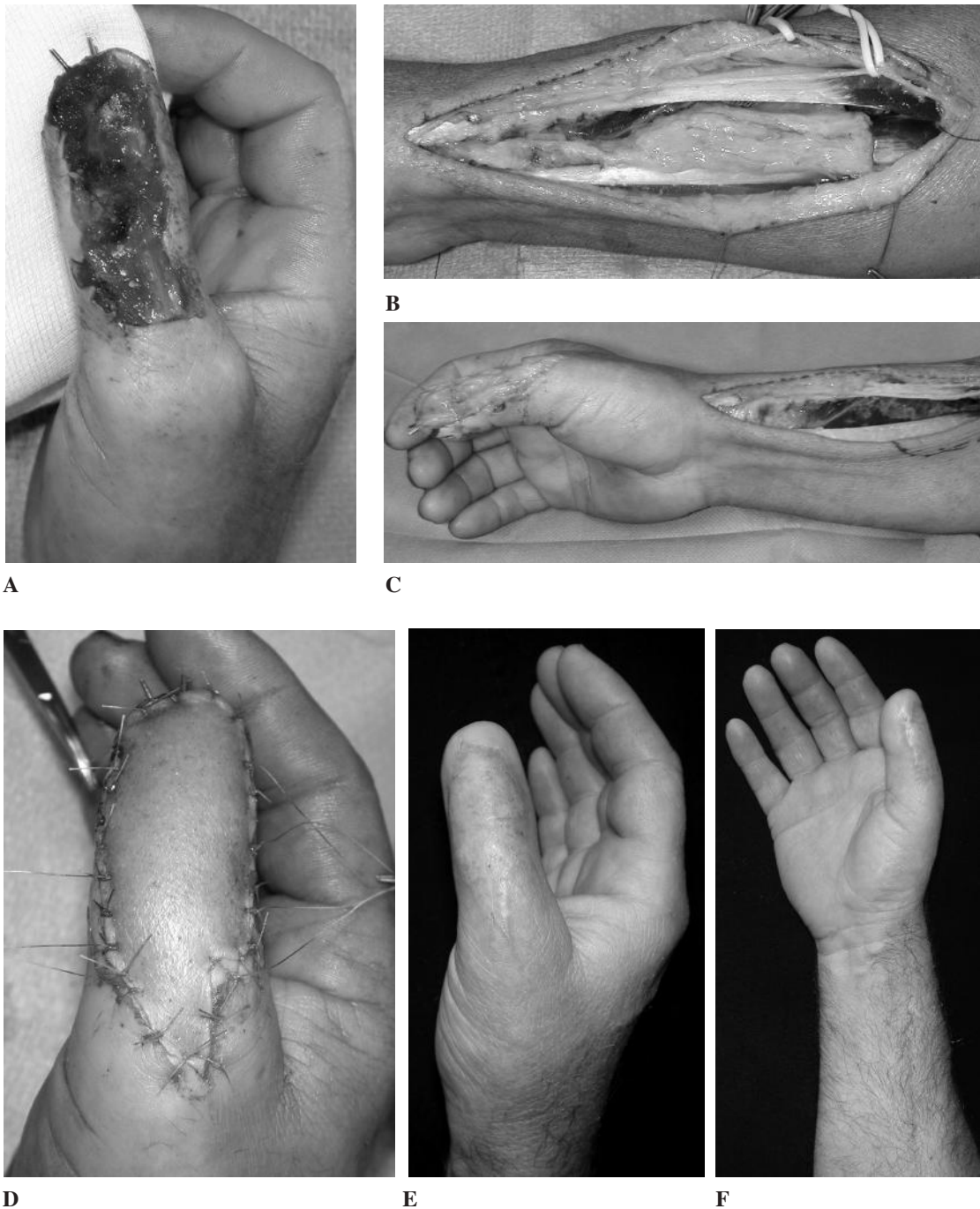
esposizione ossea e frattura articolare comminuta dell'interfalangea. La ricostruzione microchirurgica con transfert dal piede è stata proposta ma rifiutata dal paziente. È stata quindi eseguita l'artrodesi dell'interfalangea e una copertura con lembo fasciale radiale. Un sottile innesto cutaneo è stato infine posizionato nella sede di prelievo. La clinica dopo 15 mesi mostra un risultato estetico accettabile con un buon risultato a livello del sito donatore (Fig. 4).

**DISCUSSIONE**

La ricostruzione delle lesioni dorsali del pollice è una sfida per il chirurgo specialmente quando la lesione coinvolge simultaneamente differenti tessuti. I trasferimenti microchirurgici composti dal dorso del piede rappresentano la migliore tecnica ricostruttiva in termini di risultati estetici. Infatti questa procedura one-stage mantiene invariata la lunghezza del pollice, fornisce osso vascolarizzato e cute molto simile a quella di origine [1,12,13] (Fig.1). Questa tecnica è generalmente indicata in una popolazione selezionata e l'indicazione è influenzata dall'età, dal sesso, dall'attività lavorativa ed altre attività quotidiane praticate dal paziente. Inoltre, molti pazienti sono restii ad accettare il prelievo dall'alluce. In questi casi, è obbligatorio offrire al paziente un trattamento alternativo. Se la lesione è circoscritta alla sede distale della falange, il lembo dorso-ulnare [5] rappresenta l'opzione migliore.

Il lembo di Brunelli è un lembo omodigitale reverse con una vascularizzazione basata sull'arteria dorso-ulnare del pollice. Questo lembo, prelevato in sede mediale-dorsale dell'articolazione metacarpo-falangea, può essere utilizzato sia in lesioni prossimali che distali del pollice grazie al suo peduncolo vascolare posizionato distalmente. Il sito donatore è di solito coperto tramite un innesto di cute e guarisce secondo prima intenzione in lesioni di area massima 2 cm x 2 cm. I buoni risultati estetici e funzionali ottenuti ed il basso tasso di morbidità del sito donatore rendono questo lembo, od il simile lembo dorso-radiale [14], la prima scelta per il trattamento delle lesioni dorsali con avulsione ungueale, quando il transfert dell'alluce è rifiutato o non indicato (Fig. 2).

Per lesioni più prossimali, comprese fra la metacarpo-falangea e la falange distale, il lembo ad aquilone rappresenta ancora oggi una procedura veloce ed efficace. Spesso, il lembo con arteria metacarpale dorsale è utilizzato nei difetti pulpari del pollice [15], sebbene questo possa rappresentare un ottimo tratta-



**Figura 4.** Caso 20. A) Avulsione dell'unghia, perdita della cute, lesione del tendine, esposizione ossea e frattura articolare comminuta dell'interfalangea. B,C) Lembo fasciale radiale per riparare la lesione. D) Innesto dermo-epidermico sottile è stato prelevato ed applicato sul lembo fasciale. E,F) Controllo clinico dopo 15 mesi dal trattamento.

mento delle lesioni dorsali. Infatti il peduncolo può facilmente passare tramite un tunnel sottocutaneo per raggiungere la lesione dorsale del pollice. Inoltre fornisce una cute simile all'originale, ottenendo risultati estetici migliori rispetto ad altre tecniche utilizzate [16]. Il lembo ad aquilone permette la ricostruzione di lesioni più ampie rispetto al lembo di Brunelli; infatti le dimensioni del lembo ad aquilone possono raggiungere 5-6 cm in lunghezza e 4 cm in larghezza [17]. Comunque noi preferiamo limitare la dimensione del lembo a massimo 3 cm x 3,5 cm (Fig. 3) per evitare il rischio di cicatrici in una sede con alte richieste funzionali come l'articolazione metacarpo-falangea dell'indice [18].

In letteratura vengono riportati numerose tipologie di lembi pedunculati fascio-cutanei [7,19-21] ottenuti dall'arto superiore per la ricostruzione dei difetti dorsali del pollice. Molti di questi lembi forniscono però una cute di notevole spessore che non sempre si adatta al difetto cutaneo dorsale del pollice. Questo lo abbiamo direttamente riscontrato nei casi in cui è stato prelevato un lembo radiale fascio-cutaneo o con inclusione del tendine palmare lungo [8] oppure quando è stato prelevato con un innesto osseo vascolarizzato radiale [9]. Non riteniamo che altri lembi fascio-cutanei, come il lembo interosseo posteriore [20] o il lembo ulnare [19], possano migliorare il risultato estetico finale. Il lembo dorso-radiale, recentemente descritto [21,22], fornisce una cute sottile ed elastica ma il suo principale difetto risiede nella cicatrice del sito donatore, molto visibile e necessitante di un innesto cutaneo per la guarigione. Per queste ragioni, lo spessore del lembo può essere ridotto prelevando un lembo fasciale puro coperto da un sottile innesto cutaneo [10,11]. Questo tipo di lembo è un'ottima opzione per le perdite di sostanza dorsali della mano incluso il pollice poiché risulta sottile, elastico e ben vascolarizzato senza causare un danno rilevante al sito donatore. Si è utilizzata questa metodica, in due pazienti con un'ampia lesione dorsale del pollice ottenendo risultati soddisfacenti. Il principale problema è il sacrificio dell'arteria radiale sebbene non si siano riscontrati casi d'intolleranza al freddo nel post-operatorio. Una possibile alternativa è rappresentata da lembi liberi [23] o da un lembo perforante ottenuto dall'avambraccio. Il loro punto di rotazione è posizionato prossimalmente rispetto ai lembi pedunculati tradizionali, e per questo risulta difficile la copertura di lesioni in sede dorsale del pollice [24].

La ricostruzione di queste lesioni risulta imperativa e la tecnica utilizzata dipende da fattori legati al paziente e dai possibili lembi utilizzabili. Per lesioni coinvolgenti l'unghia, il transfert dell'alluce garantisce i migliori risultati estetici. Il trattamento alternativo è rappresentato dal lembo dorso-ulnare, quando la lesione è in sede distale, o il lembo fasciale radiale in perdite di sostanza ampie. Il lembo ad aquilone rappresenta ancora una soluzione ideale per lesioni di dimensione medie con unghia integra.

Gli Autori dichiarano l'assenza di conflitto di interessi.

## BIBLIOGRAFIA

1. Foucher G, Braun M, Smith D. Custom-Made free vascularized compound toe transfer for traumatic dorsal loss of the thumb. *Plast Reconstr Surg.* 1991;87:310-314.
2. Pet M, Ko JH, Vedder NB. Reconstruction of the Traumatized Thumb. *Plast Reconstr Surg.* 2014; 134:1235-1245.
3. Woo SH, Kim JS, Kim HH, Seul JH. Microsurgical reconstruction of partial thumb defects. *J Hand Surg Eur.* 1999;24:161-169.
4. Woo SH, Lee G-J, Kim K-C, Ha S-H, Kim J-S. Immediate partial great toe transfer for the reconstruction of composite defects of the distal thumb. *Plast Reconstr Surg.* 2006; 117:1906-1915.
5. Brunelli F, Vigasio A, Valenti P, Brunelli G-R. Arterial anatomy and clinical application of the dorsoulnar flap for the thumb. *J Hand Surg Am.* 1999;24:803-811.
6. Foucher G, Braun J-B. A new island flap transfer from the dorsum of the index to the thumb. *Plast Reconstr Surg.* 1979;63:344-349.
7. Jones N, Jarrahy R, Kaufman M. Pedicle and free radial forearm flaps for reconstruction of the elbow, wrist and hand. *Plast Reconstr Surg* 2008; 121:887-898.
8. Adani R, Tarallo L, Caccese AF, Delcroix L, Cardin-Langlois E, Innocenti M. Microsurgical soft tissue and bone transfers in complex hand trauma. *Clin Plast Surg* 2014;41:361-383.
9. Merlino G, Borsetti M, Boltri M. Reverse radial artery bone flap reconstruction of segmental metacarpal losses. *J Hand Surg Eur* 2007; 32:98-101.
10. Carry M, Taghinia A, Upton J. Fascial flap reconstruction of the hand. A single surgeon's 30-year experience. *Plast Reconstr Surg* 2010;125:953-962.
11. Taghinia A, Carry M, Upton J. Fascial flaps in hand reconstruction. *J Hand Surg Am* 2010; 35:1351-1355.
12. Cheng G, Fang G, Hou S, Pan D, Yuan G, Wang Z et al. Aesthetic reconstruction of thumb or finger partial defect with trimmed-toe flap. *Microsurgery* 2007; 27:74-83.

13. Wang L, Fu J, Li M, Han D, Yang L. Repair of hand defects by transfer of free tissue flaps from toes. *Arch Orthop Trauma Surg* 2013;133:141-146.
14. Moschella F, Cordova A. Reverse homodigital dorso radial flap of the thumb. *Plast Reconstr Surg* 2006; 117:920-926.
15. Chang SC, Chen SL, Chen TM, Chuang CJ, Cheng TY, Wang HJ. Sensate first dorsal metacarpal artery flap for resurfacing extensive pulp defects of the thumb. *Ann Plast Surg* 2004;53:449-454.
16. Braga Silva J, Faloppa F, Albertoni W, Gazzalle G, da Cunha GL. Adipo fascial turnover flap for the coverage of the dorsum of the thumb: an anatomic study and clinical application. *J Hand Surg Eur* 2012;38:371-377.
17. Eberlin K, Chang J, Curtin C, Sammer D, Saint-Cyr M, Taghnia A. Soft-tissue coverage of the hand: a case-based approach. *Plast Reconstr Surg* 2014;133:91-101.
18. Rehim S, Kowalski E, Chung K. Enhancing aesthetic outcomes of soft-tissue coverage of the hand. *Plast Reconstr Surg* 2015;135:413e-428e.
19. Guiberteau JC, Goin JL, Panconi B, Schuhmacher B. The reverse ulnar artery forearm island flap in hand surgery: 54 cases. *Plast Reconstr Surg* 1988;81:925-932.
20. Costa H, Comba S, Martins A, Rodrigues J, Reis J, Amarante J. Further experience with the posterior interosseous flap. *Br J Plast Surg* 1991;44:449-455.
21. Demiri EC, Dionyssiou DD, Pavlidis LC, Papas AV, Kostoglouidis NH, Lykoudis EG. Soft tissue reconstruction of the thumb with the dorso radial forearm flap. *J Hand Surg Eur* 2015; 38:412-417.
22. Bakhach J, Sentucq-Rigal L, Mouton P, Boileau R, Panconi B, Guimberteau JC. The dorsoradial flap: a new flap for hand reconstruction. Anatomical study and clinical applications. *Ann Chir Plast Esthet* 2006;51:53-60.
23. Giesen T, Forster N, Künzi W, Giovanoli P, Calcagni M. Retrograde arterialized free venous flaps for the reconstruction of the hand: review of 14 cases. *J Hand Surg Am* 2014;39:511-523.
24. Ho A, Chang J. Radial artery perforator flap. *J Hand Surg Am* 2010;35:308-311.

# I RISULTATI DEL TRATTAMENTO DELLE LUSSAZIONI E DELLE FRATTURE-LUSSAZIONI PERILUNARI DELLE OSSA CARPALI

Giancarlo Caruso\*, Silvia Sargenti°, Laura Martini\*, Lorenzo Prezioso\*, Andrea Vitali\*

\* SOSD Chirurgia della Mano AUSL Toscana Centro Firenze

° Struttura Riabilitazione Funzionale/GRASP Ospedale Palagi Firenze

Referente:

Giancarlo Caruso – Presidio Ospedaliero Piero Palagi – Viale Michelangiolo 41, 50100 Firenze – Tel.: + 39 055 69 37 237

Fax: + 39 055 69 37 415 – E-mail: giancarlo.caruso@uslcentro.toscana.it

## RESULTS OF TREATMENT OF DISLOCATIONS AND FRACTURES-DISLOCATIONS OF THE CARPAL BONES

### SINTESI

Le lussazioni e le fratture-lussazioni delle ossa carpalie sono traumi complessi del polso. Il loro trattamento era negli anni scorsi quasi esclusivamente conservativo mentre recentemente il trattamento più diffuso e appropriato è quello chirurgico-ricostruttivo. La diagnosi precoce è molto importante; ancora il 25-30% di queste lesioni viene diagnosticato in maniera non corretta o addirittura non viene riconosciuto. La riduzione cruenta con via di accesso combinata (dorsale e volare) ottiene dei buoni risultati e riduce il rischio di instabilità secondarie evolutive e di artrosi post-traumatica anche se molti pazienti con artrosi hanno dei discreti risultati funzionali. Gli Autori presentano i risultati del trattamento di 27 casi di lussazioni e fratture lussazioni perilunari analizzandoli dalla diagnosi (non sempre eseguita in maniera corretta) fino al follow-up (media 19 mesi). È necessario rivedere questi casi con follow-up maggiori per valutare la presenza o meno di alterazioni evolutive del carpo.

**Parole chiave:** lussazione perilunare, frattura scafoide, diagnosi precoce, riduzione cruenta.

### SUMMARY

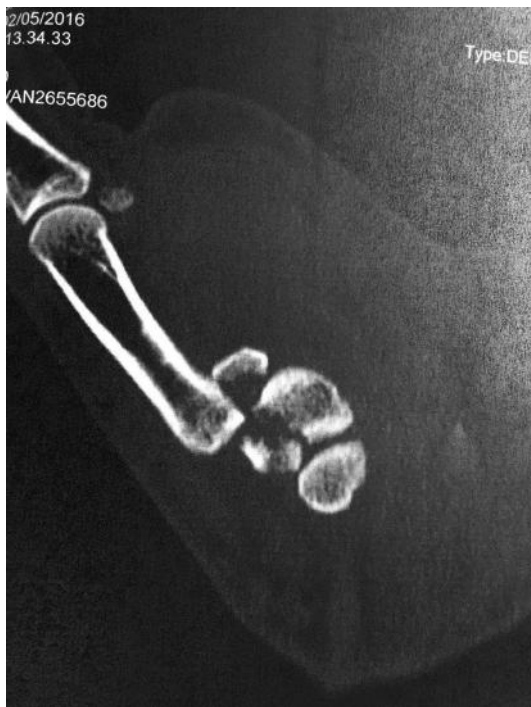Dislocations and fractures-dislocations of carpal bones are complex wrist injuries. Their management has been predominantly conservative in prior years, evolving more recently toward a reparative/reconstructive surgery. A correct as well as timely diagnosis is necessary. Unfortunately, diagnosis can be incorrect in up to 25% of the cases. Open surgical reduction with a combined (volar and dorsal) approach achieves good results and decreases the risk of secondary instability and post-traumatic arthritis; although many patients with post-traumatic arthritis have acceptable functional outcome with minimal pain. The Authors describe the results of treatment and their overall experience in 27 cases of dislocations or fractures-dislocations of carpal bones, from diagnosis to follow-up (average 19 months). The Authors conclude that longer follow-ups are needed to adequately evaluate incidence and degree of delayed complications, such as arthritis or carpal instability.

**Keywords:** lunate dislocation, scaphoid fracture, early diagnosis, open surgery.

## INTRODUZIONE

Le lussazioni e le fratture lussazioni delle ossa carpalie sono lesioni non frequenti, rappresentano il risultato di traumi ad alta energia e colpiscono in genere soggetti giovani di sesso maschile. Ciononostante, spesso, sono diagnosticate in maniera non corretta o vengono, in alcuni casi, del tutto misconosciute [1-14].

I meccanismi responsabili della lesione traumatica possono essere diretti o indiretti. Il meccanismo traumatico diretto avviene quando il polso rimane schiacciato o viene coinvolto in una esplosione. L'effetto di questo meccanismo traumatico può essere una lussazione o una frattura lussazione; se le forze sono poi dirette verso un'area carpale limitata, il risultato può essere una frattura lussazione che può coinvolgere anche un solo osso carpale [15] (Fig. 1). La maggior parte delle lussazioni e fratture lussazioni carpalie, però, è causata da un meccanismo traumatico indiretto, con l'associazione di un grado variabile di deviazione ulnare e di supinazione radiocarpale o mediocarpale (trauma ad alta energia) [2].



**Figura 1.** FD m 40 a, frattura scomposta trapezio con lussazione trapezometacarpale (trauma diretto sul primo raggio).

Tali meccanismi sono stati ben descritti nella loro patogenesi da Mayfield [16] con la teoria della instabilità perilunare progressiva. Tale instabilità evolve in stadi di gravità progressiva partendo dallo stadio I (dissociazione scafo-lunata/frattura di scafoide), stadio II (lussazione luno-capitata), stadio III (rottura del legamento luno-piramidale/frattura del piramidale), stadio IV (lussazione semilunare). Considerando i modelli [14], rientrano nelle cosiddette CIC (Carpal Instability Complex) [12] le seguenti lesioni: le lussazioni perilunari dorsali, le fratture lussazioni perilunari dorsali, le lussazioni perilunari palmari, le lussazioni assiali e, infine, le fratture e le lussazioni isolate delle ossa carpalie. Le lussazioni e le fratture lussazioni perilunari del carpo, oggetto di questo lavoro, rientrano nelle prime tre categorie di CIC che riconoscono un meccanismo indiretto. Per comprendere bene la tipologia di lesione, si è rivelata utile la classificazione di Witvoet e Allieu [17] che prende in considerazione le ossa del carpo fratturate, la presenza o meno di lussazione e la direzione della stessa sulla base delle quali definisce il tipo di lesione. Il suffisso “trans” indica la frattura, il suffisso “peri” indica l’osso implicato nella lussazione, il suffisso “dorsale” o “volare” indica la direzione. Il termine frattura-lussazione transcafo-perilunare, comprende quindi la frattura dello scafoide e la lussazione del semilunare; frattura-lussazione transcafo-transtriquetro-perilunare, comprende la frattura dello scafoide, del piramidale e la lussazione del semilunare; frattura-lussazione transcafo-transcapitata-perilunare, comprende la frattura dello scafoide, del capitato e la lussazione del semilunare; frattura-lussazione transcafo-transtriquetro-transcapitata-perilunare, comprende la frattura dello scafoide, del piramidale, del capitato e la lussazione del semilunare. A queste lesioni possono associarsi le fratture di una stiloide o di entrambe le stiloidee radiale ed ulnare (frattura-lussazione transtilo-perilunare o trans-bistilo-perilunare). Tale classificazione può essere utile nel planning pre-operatorio e per la via di accesso chirurgica da utilizzare.

## MATERIALI E METODI

27 casi di lussazione e frattura-lussazione perilunare sono stati trattati nelle nostre sale operatorie tra giugno 2006 e marzo 2015. Si trattava di 25 maschi e 2 femmine di età compresa tra i 18 e i 65 anni (media 36,1 aa). La causa della lesione è stata in 23 casi un infortunio stradale (11 cadute con motociclo, 8 cadute con bici, 4 incidenti in auto) e in 4 casi una caduta



dall'alto. Dei primi, l'incidente è avvenuto nel corso di manifestazioni sportive (anche amatoriali) in 10 casi (5 cadute da motociclo, 4 cadute in bicicletta su tragitto stradale e 1 caso di caduta in percorso con mountain bike). In tutti i casi il trauma era avvenuto con un meccanismo misto di impatto-iperestensione del carpo al suolo. In pronto soccorso la lussazione del semilunare è stata regolarmente diagnosticata in 23 casi; in 4 casi è stata diagnosticata tardivamente (15, 19, 23 e 50 gg. dopo il trauma). La frattura dello scafoide, presente in 14 casi, è stata sempre individuata tempestivamente. In 3 casi era presente una sofferenza del nervo mediano. In un caso la lussazione del semilunare era esposta. In 1 solo caso abbiamo eseguito un intervento di resezione della prima filiera del carpo (lussazione esposta irriducibile del semilunare); in tutti i casi di lussazione perilunare senza frattura di scafoide sono stati applicati dei fili di K temporanei per le stabilizzazioni carpali (Fig. 2). Nei 14 casi in cui era presente la frattura dello scafoide, questa è stata sempre sintetizzata con una vite (per via volare in 9 casi e per via dorsale negli altri 5 casi, Fig. 3), mentre i fili di Kirschner sono stati usati in 8 casi. In tutti i 27 casi la sola via chirurgica dorsale è stata eseguita 13 volte, il solo accesso volare in 5 casi e l'accesso combinato (dorsale + volare) in 5 altri casi. In tutti i casi di accesso dorsale è stata eseguita la sezione del ramo terminale del N.I.P. (Nervo Interosseo Posteriore) a scopo antalgico. Una tecnica percutanea (osteosintesi di frattura di scafoide e stabilizzazione ulteriore con fili di Kirschner) è stata eseguita in 4 casi; trattasi dei primi traumi della nostra casistica. Con il passare del tempo, e in accordo con la letteratura, abbiamo poi sempre eseguito una tecnica "open". Il legamento scafo-lunato è stato riparato (sutura diretta, tunnel trans-ossei o ancorine) in 12 casi mentre il legamento luno-piramidale lo è stato in 4 casi. La rimozione dei fili di Kirschner è avvenuta in media 54 gg dopo l'intervento (min 40gg-max 62). 19 pazienti su 24 hanno eseguito fisioterapia presso il nostro centro di riabilitazione dell'arto superiore (GRASP-Gruppo Riabilitazione Arto Superiore Polifunzionale). Il protocollo riabilitativo è stato personalizzato anche a causa della eterogeneità dei pazienti e della variabilità delle lesioni e delle tecniche chirurgiche utilizzate e si è svolto con contatti continui tra il personale della struttura di riabilitazione e il personale medico.

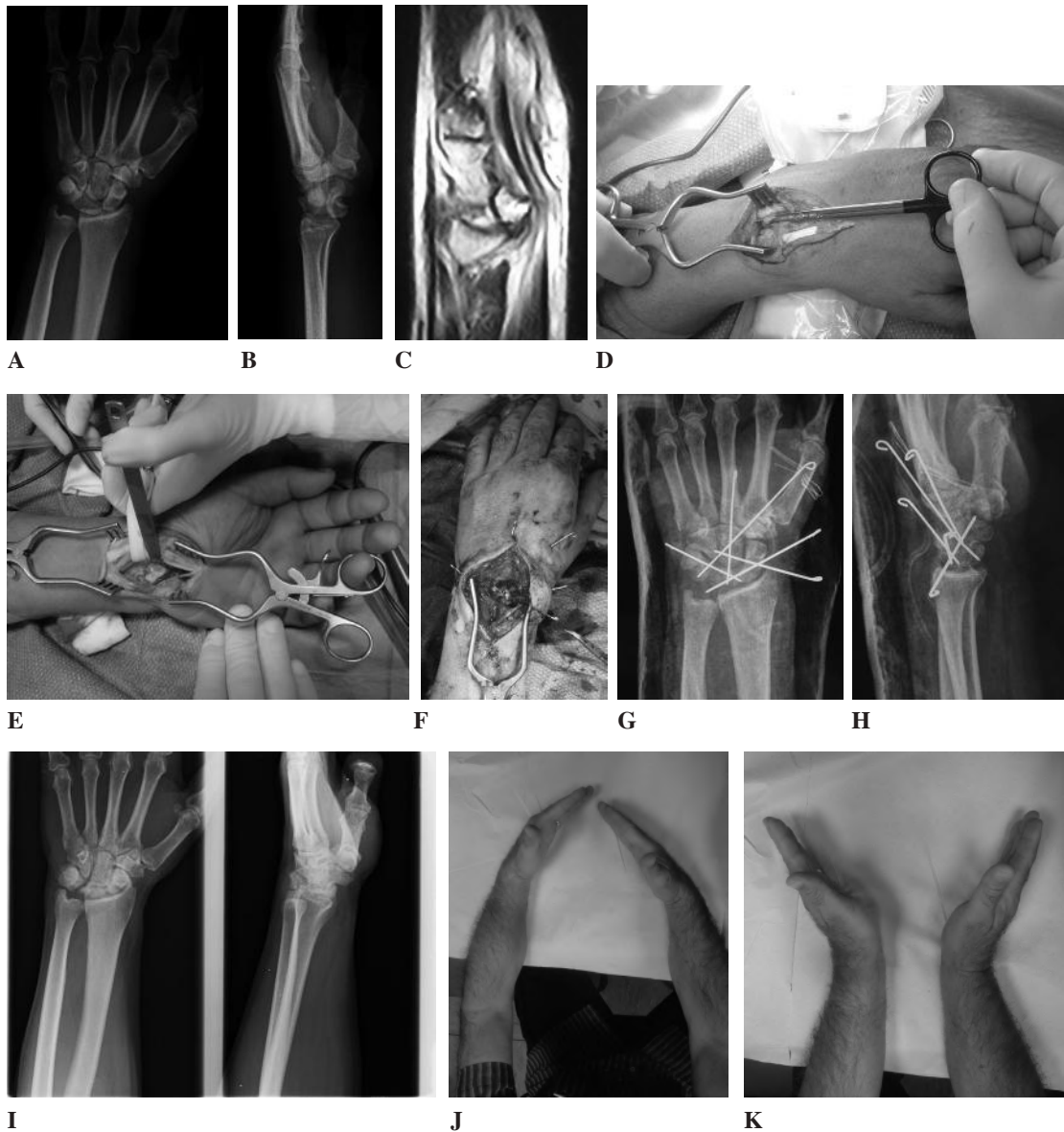
## RISULTATI

Al follow-up sono stati valutati 24 casi con una media di 19 mesi (min 3, max 34) secondo uno schema

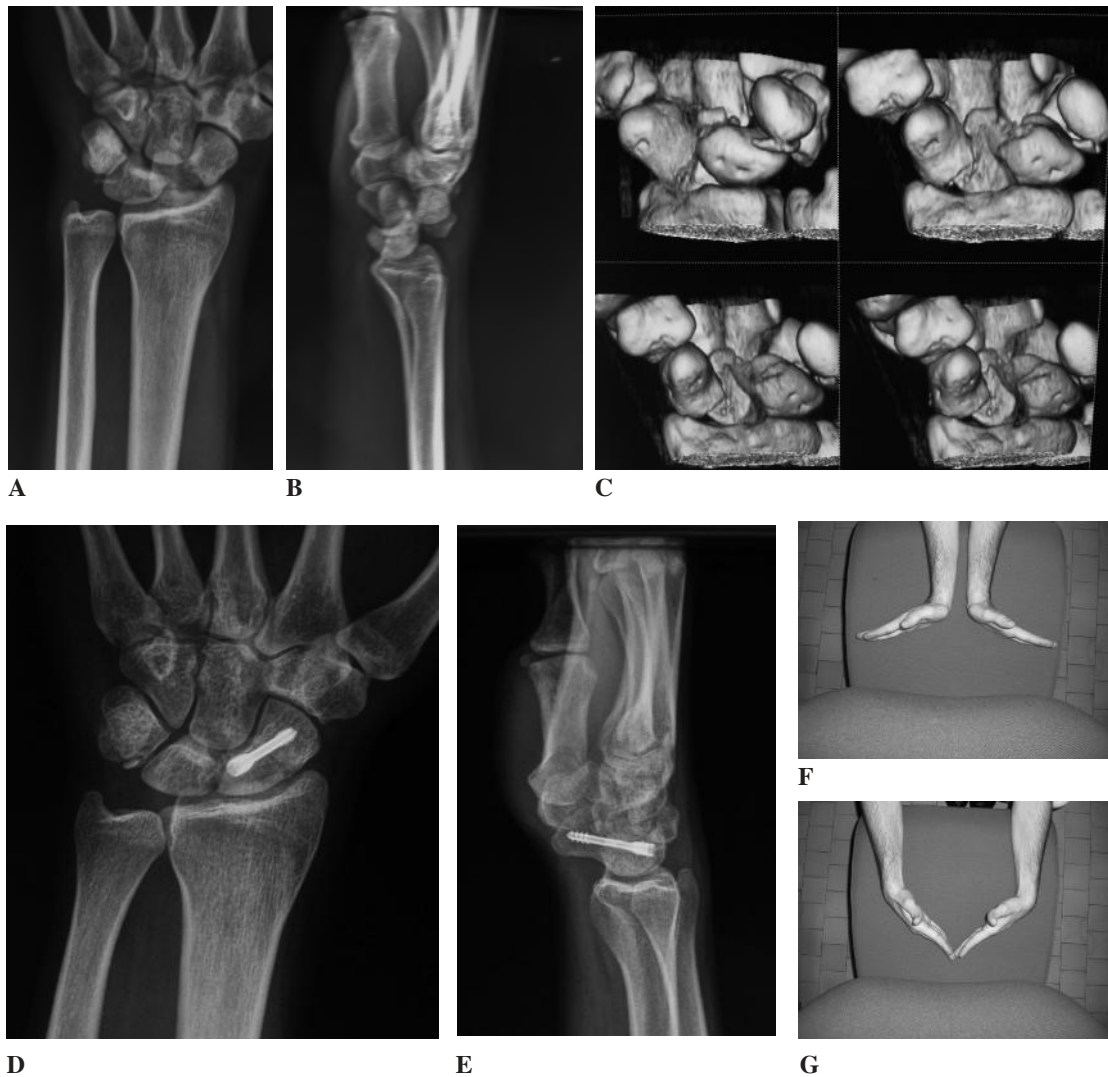che prevedeva controlli radiografici (consolidazione della frattura di scafoide, mantenimento di corretti rapporti carpali, integrità dei legamenti scafolunati e lunopiramidali, presenza di alterazioni evolutive) e clinici (Mayo Wrist Score, indice di Dreiser, Jamar). In 14 casi il risultato è stato eccellente (Mayo Wrist Score > 90 punti) in 6 casi buono (80-89 punti), in 4 casi discreto. Tutti i pazienti hanno ripreso le attività sportive e lavorative precedenti al trauma tranne 2 (passaggio da muratore a autista in un caso, il ciclista della mountain bike non ha ripreso l'attività). La frattura di scafoide è consolidata entro 2 mesi in 12 casi, oltre 2 mesi in 2 casi. In 2 casi abbiamo osservato una infezione superficiale dei fili di Kirschner risoltasi con disinfezioni ravvicinate, terapia antibiotica e con la rimozione più precoce dei fili di Kirschner. In otto casi abbiamo osservato rigidità che in 2 casi si accompagnava a dolore persistente trattato con antidolorifici. Uno di questi ultimi 2 casi mostrava osteoporosi locale senza peraltro segni di franca reazione algodistrofica. Abbiamo evidenziato note artrosiche in 7 casi: tale ultimo dato, comunque, è riferito a un follow-up ancora troppo breve e sarà senz'altro da rivalutare con follow-up più lunghi. In un altro caso si è mobilizzata la vite dello scafoide (peraltro consolidato) senza creare problemi funzionali. Il paziente di questo ultimo caso è in lista operatoria per rimuovere la vite mobilizzata.

## DISCUSSIONE E CONCLUSIONI

Le lussazioni e le fratture lussazioni perilunari del carpo sono lesioni relativamente rare; le lussazioni perilunari costituiscono il 7% circa delle lesioni traumatiche del carpo [1,2,4]. La frattura lussazione transcafo-perilunare è la frattura lussazione più frequente nell'ambito delle lesioni perilunari [3,18]. Negli ultimi anni si è avuto un certo incremento di queste lesioni, probabilmente per le maggiori acquisizioni sulle patologie traumatiche del carpo assieme alla costante incidenza dei traumi stradali. Sono traumi ad alta energia conseguenti molto spesso ad incidenti stradali (cadute da mezzi a 2 ruote, in particolare motocicli) ma anche a infortuni sul lavoro (caduta dall'alto) o a traumi sportivi. Il meccanismo di lesione avviene tramite una iperestensione e deviazione ulnare del polso con un meccanismo di forza diretto dalla parte radiale alla parte ulnare attraverso il legamento scafo-lunato (lussazione perilunare) o attraverso il corpo dello scafoide che si frattura (frattura lussazione transcafo-perilunare). Più raramente il meccanismo è di iperestensione e deviazione radiale del polso con un meccanismo di



**Figura 2.** Maschio, anni 58, trauma indiretto polso non dominante (infortunio sul lavoro) integrità parti molli. A) Radiografia AP al momento del trauma. B) Radiografia LL al momento del trauma. C) Esecuzione di RMN a seguito di dolore persistente, rigidità e grave sofferenza del mediano 37 gg dopo il trauma con la quale viene fatta diagnosi. D) Intervento chirurgico eseguito 50 giorni dopo il trauma per lussazione perilunare inveterata con sofferenza del nervo mediano: via di accesso dorsale, nella foto isolamento del nervo Interosseo Posteriore (N.I.P.) successivamente sezionato. E) Via di accesso volare che mostra il semilunare lussato. Attraverso questa via di accesso è stato decompresso il nervo mediano e ridotto il semilunare. F) Valutazione alla fine dell'intervento di ricostruzione legamentosa (innesto tendineo autologo dal palmare gracile sia per il legamento scafo-lunato che per il luno-piramidale fissati attraverso tunnels ossei) e stabilizzazione con fili di Kirschner. G) Radiografia postoperatoria AP. H) Radiografia postoperatoria LL. I) Radiografia 12 mesi dopo intervento (segni di artrosi carpale e di sofferenza del semilunare in assenza di disturbi clinici significativi). J) 12 mesi dopo intervento. K) 12 mesi dopo intervento MWS>90.



**Figura 3.** Maschio, anni 19, trauma indiretto mano non dominante con polso in iperestensione (incidente in bici), integrità parti molli. A) Radiografia AP al momento del trauma. B) Radiografia LL al momento del trauma. C) Esecuzione di TC a 17 giorni dal trauma per dolore persistente. D) Intervento chirurgico eseguito 20 giorni dopo il trauma per frattura lussazione transcafo-transtriquetto perilunare: via di accesso dorsale, riduzione cruenta della lussazione, osteosintesi dello scafoide carpale con vite prossimo-distale, valutazione legamentosa e sutura terminotermiale legamento lunopiramidale. Non è stata eseguita stabilizzazione con fili di Kirschner (nei casi degli ultimi anni, eseguiamo sempre una stabilizzazione con fili di Kirschner). Controllo radiografico 1 anno dopo il trauma (AP). E) Radiografia LL a un anno dal trauma. F) 12 mesi dopo intervento. G) 12 mesi dopo intervento MWS>90.

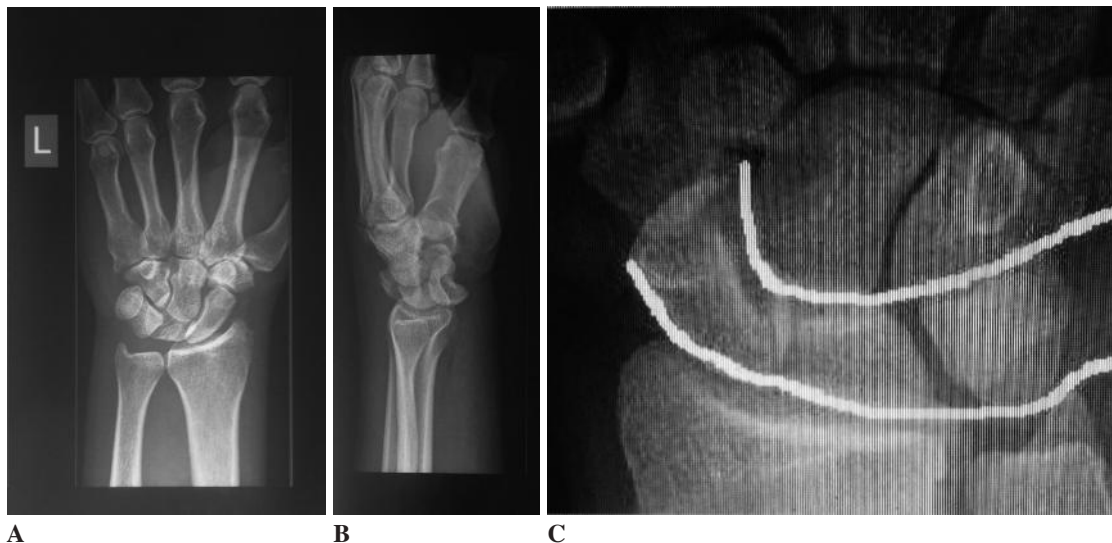forza diretto da ulnare a radiale attraverso il legamento luno-piramidale cui solo raramente si associa la frattura di scafoide [2,13]. Clinicamente queste lesioni si presentano con edema, dolore ed impotenza

funzionale e non sono sempre accompagnate da una evidente deformità.

La diagnosi è misconosciuta in circa il 25-30% dei casi; spesso si tratta di pazienti polifrat-

turati o politraumatizzati [1-6]. La diagnosi è radiografica: necessità di almeno 2 proiezioni: l'anteroposteriore in cui si può osservare il sovvertimento delle linee di Gilula (2 archi paralleli che in condizioni normali mostrano la congruenza delle 2 filiere carpal) e la laterale in cui si può osservare la perdita dei rapporti articolari tra capitato, semilunare e radio (Fig. 4); anche l'eventuale frattura scomposta di scafoide può essere evidenziata con questa metodica diagnostica. La TC può darci maggiori indicazioni sulla presenza di eventuali ulteriori lesioni ossee anche se, in genere, (così come la RMN specialmente per le lesioni legamentose), è più utile dopo la riduzione [19]. Dopo una corretta diagnosi, quindi, il primo trattamento di una lussazione o di una frattura lussazione delle ossa del carpo, dovrebbe perseguire, quando possibile, una riduzione in tempi brevi per evitare sofferenza ossea, delle parti molli e per evitare compressioni sulle strutture vascolo-nervose circostanti (nervo mediano in primis). La riduzione deve avvenire con il paziente in sedazione e deve svolgersi con una trazione continua (in alcuni casi anche con l'arto in posizione verticale sostenuto da un supporto) eseguendo, contemporaneamente alla trazione longitudinale o assiale, una iperestensione seguita da una flessione con pressione elettiva

del pollice contro il semilunare lussato (in questo caso volarmente) respingendolo nella sua posizione anatomica. Un insuccesso di tale manovra sarà probabilmente legato o a una non corretta esecuzione della manovra riduttiva stessa oppure a una interposizione delle parti molli: in tali casi bisogna passare a una riduzione aperta [1,2,13,20]. La riduzione incruenta quale trattamento definitivo è stata per molti anni l'opzione più praticata per questo tipo di lesioni mentre la riduzione cruenta si eseguiva solo in caso di insuccesso della incruenta. Con l'approfondimento degli studi sull'ontogenesi, sulla cinematica carpale e sull'anatomia patologica degli esiti, la riduzione incruenta quale trattamento definitivo ha perso il suo valore e in letteratura c'è vasto consenso sulla necessità di riparare e ricostruire le strutture ossee e capsulo-legamentose che hanno subito danni [1-4,6,13,19,20]. Nelle lussazioni e fratture lussazioni perilunari del carpo, la riduzione "open" con la riparazione e la ricostruzione delle strutture ossee e legamentose danneggiate rappresenta il trattamento di scelta, [1,2,6-8,12,13,21,22]. La via di accesso chirurgica va scelta a seconda della tipologia di lesione e delle strutture da evidenziare e riparare. La sofferenza marcata del nervo mediano, la lussazione volare del semilunare, la necessità di riparare strut-



**Figura 4.** Maschio, anni 49, trauma indiretto polso non dominante (incidente motociclistico). A,B) Radiografie AP (sovvertimento linee di Gilula per alterazione rapporti lunocapitati) e LL (lussazione perilunare con perdita rapporti articolari lunocapitati). C) Radiografia AP standard di un polso senza fratture e con rapporti articolari conservati (linee di Gilula parallele e regolari).

ture capsulari e legamentose volari o fratture sintetizzabili volarmente, obbligano il chirurgo a optare per la via di accesso volare. La lussazione dorsale del semilunare, la necessità di ricostruire i legamenti dorsali del carpo (scafo-lunato, luno-piramidale) o di eseguire una osteosintesi dorsale delle fratture carpali, fanno optare invece per una via di accesso dorsale. La via dorsale è senz'altro la più utilizzata ma non sempre una unica via di accesso permette di ottenere una riduzione anatomica intercarpale, una riduzione delle fratture e una riparazione di tutte le strutture anatomiche coinvolte. Per questa ragione, si sta diffondendo sempre di più la duplice via di accesso, volare e dorsale [21,22].

La via di accesso volare viene condotta attraverso un approccio al canale carpale prolungato prossimalmente e distalmente con vertice ulnare (per evitare la branca motoria del mediano). Il canale carpale è liberato per tutta la sua lunghezza, il nervo mediano viene decompresso e, assieme ai flessori, può essere divaricato radialmente; il semilunare e i legamenti volari possono essere agevolmente raggiunti [1,2,6-8,12,13,21,22]. La via di accesso dorsale, al momento ancora la più praticata, viene condotta mediante una incisione cutanea curvilinea sul dorso del polso, accedendo al retinacolo degli estensori che viene aperto sul terzo compartimento; si espone la capsula articolare radio carpica mediante un lembo a base radiale secondo Berger per ottenere una maggiore esposizione del carpo. Per ambedue gli accessi, oltre all'osteosintesi delle ossa carpali si possono eseguire suture legamentose termino-terminali o con ancorette (specie nelle avulsioni), mentre vengono utilizzati 3 o più fili di Kirschner per le stabilizzazioni intercarpali. Alcuni autori [7,13] suggeriscono di applicare: - 2 fili di Kirschner (K.) tra scafoide e semilunare ed un filo di K. tra scafoide e grande osso nelle lussazioni perilunari -2 fili di K. tra piramidale e semilunare ed un filo di K. tra piramidale, uncinato e grande osso nei casi di frattura-lussazione transcafo-perilunare. Il periodo di immobilizzazione post operatorio dura 6-8 settimane: vengono incoraggiati da subito i movimenti di flessione estensione delle dita mentre la flessione estensione del gomito può essere concessa a 2-3 settimane. La pronosupinazione viene concessa, di norma, non prima di 5 settimane. I fili di Kirschner vengono rimossi dopo 6-8 settimane. La figura del terapeuta che dovrebbe seguire tutto il percorso post-operatorio è auspicabile ai fini di un recupero funzionale completo. Il trattamento incruento definitivo con gesso e la sintesi percutanea non sono quindi sufficienti ed espongono il carpo più

del trattamento chirurgico open a conseguenze invalidanti quali la sofferenza vascolare del semilunare, la deformità in VISI (Volar-Intercalated-Scapho-Lunate-Instability) o in DISI (Dorsal-Intercalated-Scapho-Lunate-Instability), il polso SLAC (Scapho-Lunate Advanced Collapse) o SNAC (Scaphoid Non Union Advanced Collapse), altre instabilità carpali o sofferenze vascolari o nervose [2,3,7,8,20-25].

Riguardo all'artrosi del polso sia a livello medio-carpico che radiocarpico, essa mostra un'incidenza molto alta nei follow-up a distanza (dal 50% fino addirittura il 100%a oltre i 6 anni dal trauma) ma non sembra associarsi a una sintomatologia rilevante o invalidante [3]. Le vie di accesso utilizzate possono essere sia la volare che la dorsale, anche se gli ultimi dati della letteratura mostrano una sempre maggiore diffusione della via combinata, che permette una migliore e più completa ricostruzione delle strutture anatomiche lesionate dal trauma.

La rieducazione funzionale scrupolosa con fisioterapisti dedicati sembra avere un ruolo importante per rendere più precoce il ritorno alle abituali attività [11,13]. Questa prima analisi dei casi mostra in tutti una buona ripresa funzionale, non evidenziando differenze significative riguardo alle vie di accesso utilizzate. La frattura dello scafoide va sempre sintetizzata [26], così come andrebbero sempre valutate e ricostruite le lesioni legamentose. Massima importanza va data alle radiografie eseguite in sede di urgenza per fare una corretta diagnosi (tra il 25% e il 30% diagnosticate in maniera non corretta o addirittura misconosciute!). Una rivalutazione a distanza (clinica e radiografica) è comunque necessaria.

Gli Autori dichiarano l'assenza di conflitto di interessi.

## BIBLIOGRAFIA

1. G. Pilato, F. Baldo, A. Bini. Lussazioni e fratture lussazioni perilunari del carpo. Risultati del trattamento chirurgico. *Riv Chir Mano* - Vol. 39 (1) 2002:48-57.
2. R. Luchetti, L. Pegoli, I. Papini Zorli *et al.*, in Landi A, Catalano F, Luchetti R: Trattato di Chirurgia della Mano. Le instabilità del carpo. Verduci Editore. 2007;10:117-157.
3. Krief, E, Appy-Fedida B, Rotari V, *et al.* Results of Perilunate Dislocations and Perilunate Fracture Dislocations With a Minimum 15-Year Follow-Up *J Hand Surg Am.* 2015 Nov;40(11):2191-97.
4. Weil WM, Slade JF 3rd, Trumble TE. Open and arthroscopic treatment of perilunate injuries. *Clin Orthop Relat Res.* 2006 Apr;445:120-32.

5. Herzberg G, Comtett JJ, Linscheid RL *et al.* Perilunate dislocations and fracture-dislocations: a multicenter study. *J Hand Surg Am.* 1993 Sept;18(5):768-779.
6. Garcia-Elias M, in Green DP, Hotchkiss RN, Pederson WC, *et al.* Green's Operative Hand Surgery, 4th Edition Carpal instabilities and dislocations. 1999;28:865-928.
7. Marcuzzi A, Mariano P, Russomando A. Lussazioni e fratture-lussazioni perilunari del carpo: opzioni chirurgiche. *Riv. Chir. Mano.* 2013;50:151-154.
8. Caruso G, Marcuzzi A. Fratture-lussazioni delle ossa del carpo. *GIOT.* 2017;43:S96-101.
9. Taliesnik J. The Wrist. Churchill Livingstone. New York, 1985.
10. Sawardeker PJ, Kindt KE, Baratz ME. Fracture-dislocations of the carpus: perilunate injury. *Orthop Clin North Am.* 2013;44(1):93-106.
11. Gagala J, Tarczyska M, Kosior P. Perilunar carpal dislocations treatment outcome. *Ortop Traumatol Rehabil.* 2006;8(3):274-279.
12. Garcia-Elias M, Geissler WB in Green DP, Hotchkiss RN, Pederson WC *et al.* Green's Operative Hand Surgery, 5th Edition: Carpal Instability. 2004;535-604.
13. Muppavarapu RC, Capo JT. Perilunate Dislocations and Fracture Dislocations. *Hand Clin.* 2015 Aug;31(3):399-408.
14. Larsen CF, Amadio PC, Gilula LA, *et al.* Analysis of carpal instability: I. description of the scheme. *J Hand Surg.* 1995 Sept;20(5):757-764.
15. Pai CH, Wei DC. Traumatic dislocations of the distal carpal row. *J Hand Surg.* 1994;19:576-583.
16. Mayfield JK: Mechanism of carpal injuries. *Clin Orthop.* 1980;149:45-54.
17. Witvoet J, Allieu Y. Recent traumatic lesions of the semilunar bone. *Rev Chir Orthop Reparatrice Appar Mot.* 1973;59;S1:98-125.
18. Moneim MS, Management of greater arc carpal fractures. *Hand Clin.* 1988;4:457-467.
19. Hildebrand KA, Ross DC, Peterson SD *et al.* Dorsal perilunate dislocations and fracture-dislocations: questionnaire, clinical and radiographic evaluation. *J Hand Surg Am.* 2000;25:1069-79.
20. Kailu L, Zhou X, Fuguo H. Chronic perilunate dislocations treated with open reduction and internal fixation: results of medium-term follow-up. *Int Orthop.* 2010;34(8):1315-20.
21. Melone CP Jr, Murphy MS, Raskin KB. Perilunate Injuries. Repair by dual dorsal and volar approaches. *Hand Clin.* 2000;16:439-448.
22. Herzberg G. Acute dorsal trans-scaphoid perilunate dislocations: open reduction and internal fixation. *Tech Hand Up Extrem Surg.* 2000;4:2-13.
23. Gyozenovic R, Soelberg Vadstrup L. Total carpometacarpal joint dislocation combined with trapezium fracture, trapezoid dislocation and hamate fracture. *Chir Main Oct.* 2015;34(5):264-8.
24. Kremer T, Wendt M, Riedel K, Sauerbier M, Germann G, Bickert B. Open reduction for perilunate injuries clinical outcome and patient satisfaction. *J Hand Surg Am.* 2010;35(1):1599-1606.
25. Budoff JE. Treatment of acute lunate and perilunate dislocations. *J Hand Surg Am.* 2008;33A:1424-1432.
26. Knoll VD, Allan C, Trumble T.E. Trans-scaphoid perilunate fracture dislocations: results of screw fixation of the scaphoid and lunotriquetral repair with a dorsal approach. *J Hand Surg Am.* 2005;30A:1145-1152.

# IL TRATTAMENTO CHIRURGICO DELLE LESIONI JERSEY FINGER NEGLI ATLETI. DESCRIZIONE DI CASI CLINICI

*Pierluigi Cosentino, Salvatore Costa, Serena Maria Chiara Giardina, Emanuele Salvatore Marchese,  
Giacomo Papotto, Giulio Bruno, Giuseppe Sessa*  
Clinica Ortopedica - Azienda Ospedaliero Universitaria "Policlinico - Vittorio Emanuele" – Catania

## Referente:

Pierluigi Cosentino – V.le S. Candurapal c, 93100 Caltanissetta – Italia – Tel.: + 39 328 45 68 927

E-mail: pierluigi-cosentino@hotmail.it

## *SURGICAL TREATMENT OF JERSEY FINGER INJURIES IN ATHLETES. DESCRIPTION OF TWO CLINICAL CASES*

### SINTESI

Le Jersey finger sono condizioni cliniche caratterizzate da una avulsione del tendine flessore profondo delle dita dalla sua inserzione alla base della falange distale, secondarie ad una iperestensione forzata dell'articolazione interfalangea distale mentre il dito è attivamente flesso. Queste lesioni coinvolgono prevalentemente soggetti giovani e atleti che praticano sport di contatto. Le Jersey finger possono essere lesioni puramente tendinee o associarsi al distacco di un frammento osseo. In questo articolo descriviamo due diversi casi clinici trattati chirurgicamente (mediante pull-out secondo la tecnica di Bunnell) e inquadrati secondo la classificazione di Leddy e Packer, utile per valutare la prognosi e il trattamento. Una volta identificata questa lesione, è importante eseguire il trattamento chirurgico il più presto possibile, al fine di consentire agli atleti di ritornare rapidamente ad alti livelli, senza compromettere la loro carriera sportiva.

**Parole chiave:** Jersey finger, lesioni tendinee, tecnica di Bunnell, classificazione di Leddy e Packer.

### SUMMARY

Jersey finger injury is a clinical condition characterized by an avulsion of the deep flexor tendon of the fingers from its insertion, secondary to a forced hyperextension of the distal interphalangeal joint while the finger is actively flexed. Jersey finger injuries mainly involve young subjects and athletes who practice contact sports. Jersey finger injuries may be pure tendinous lesions or associated with detachment of bone fragment. We have presented two different clinical cases treated by surgical technique (pull-out according to Bunnell technique) classified by Leddy and Packer, useful for prognosis and treatment. Once identified this lesion, it is important to perform the surgical treatment as soon as possible, which allows athletes to return to high functional levels, without compromising their competitive career.

**Keywords:** Jersey finger, tendinous lesions, Bunnell technique, Leddy and Packer classification.

### INTRODUZIONE

Le *Jersey finger* sono condizioni cliniche caratterizzate da una avulsione del tendine flessore profondo delle dita dalla sua inserzione alla base della falange distale, secondarie ad una iperestensione forza-

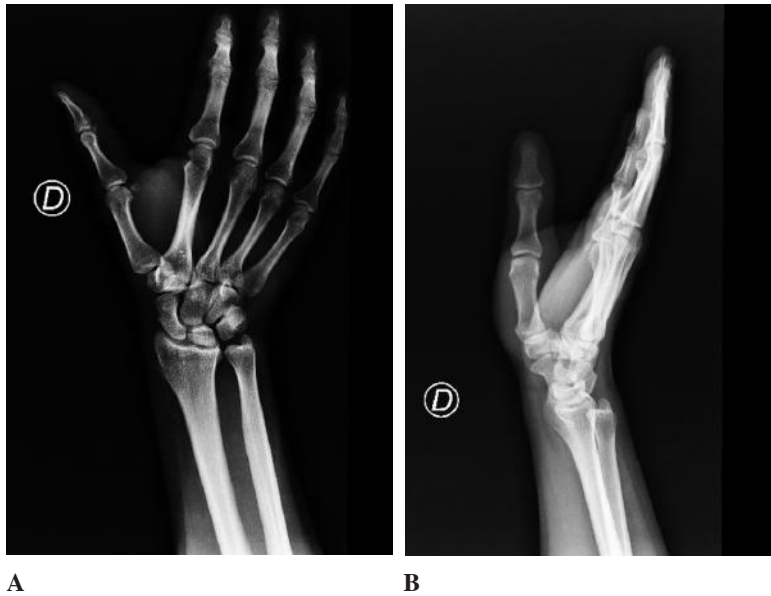ta dell'articolazione interfalangea distale mentre il dito è attivamente flesso [1]. Le *Jersey finger* possono essere lesioni puramente tendinee o possono essere associate a distacco di un frammento osseo di dimensioni variabili. Rappresentano il 12% di

tutte le lesioni traumatiche e coinvolgono prevalentemente giovani adulti che praticano sport di contatto come il calcio o il rugby [2]. In una percentuale che varia dall'1,8% al 5,4 % sono secondarie a traumi sul lavoro [3]. I soggetti di sesso maschile sono maggiormente coinvolti, soprattutto tra la terza e quinta decade. La diagnosi è prevalentemente clinica, l'ecografia e la risonanza magnetica sono indagini di secondo livello per valutare la sede e le caratteristiche della lesione. Il trattamento chirurgico è raccomandato per le lesioni acute. La scelta e il timing del trattamento dipendono dal tipo di lesione secondo classificazione di Leddy e Packer [4]. Descriviamo un caso di *Jersey finger* con avulsione del tendine flessore profondo con distacco di una bratta ossea dalla base della falange distale dell'anulare, e un caso di *Jersey thumb* con lesione sottocutanea del flessore profondo del pollice.

### CASO CLINICO 1

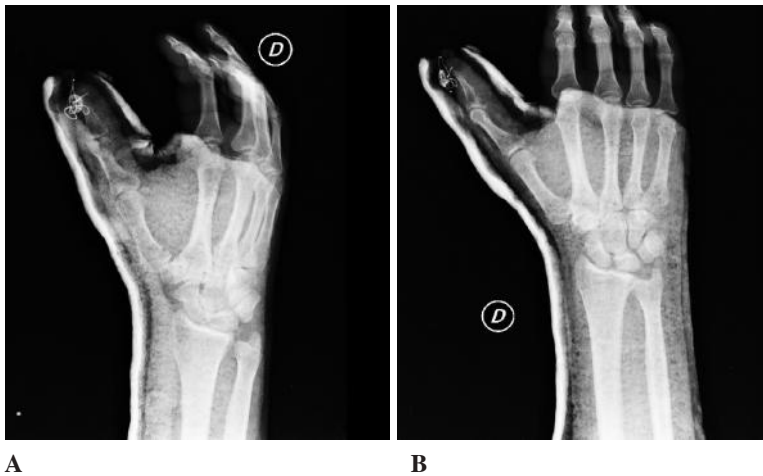Un paziente di 34 anni, durante una partita di tennis, subiva una iperestensione forzata alla interfalangea del I dito da impatto diretto con la racchetta. Dopo essere stato trasportato presso il nostro pronto soccorso, eseguiva opportuna valutazione ortopedica. La falange distale del pollice si presentava dolente con impossibilità alla flessione completa della inter-

falangea. Dopo aver eseguito un esame rx-grafico della mano nelle proiezioni standard che non evidenziava lesioni ossee traumatiche a carico del I raggio (Fig. 1a e b), nel sospetto di una lesione sottocutanea del flessore profondo del pollice, si eseguiva esame RMN che confermava la diagnosi iniziale. Si procedeva, a 24 ore dal trauma, in anestesia plessica e laccio ischemico alla radice dell'arto, a incisione spezzata volare al I dito prolungata dalla falange distale alla falange prossimale. Dopo aver scollato per piani e isolato e protetto le strutture vascolonervose laterali, non si identificava il tendine avulso. Si eseguiva una seconda incisione volare alla base del pollice dove si reperiva il tendine distaccato (tipo I secondo la classificazione di Leddy e Packer [4]). Si procedeva dunque a reinserzione tendinea con un pull-out dorsale secondo tecnica di Bunnell (Fig. 2a e b) [5]. Al termine è stata posizionata una doccia gessata inglobante il I dito che è stata rimossa a 4 settimane. Il pull-out è stato mantenuto per 6 settimane. Successivamente il paziente ha iniziato un protocollo riabilitativo specifico volto al recupero funzionale dell'articolazione del I dito. Il paziente ha ottenuto un recupero funzionale completo a 10 settimane dal trauma iniziale ed è ritornato all'attività agonistica dopo 3 mesi.



**Figura 1.** A,B) Esame rx-grafico della mano in visione antero posteriore e laterale che non evidenzia presenza di lesioni ossee.



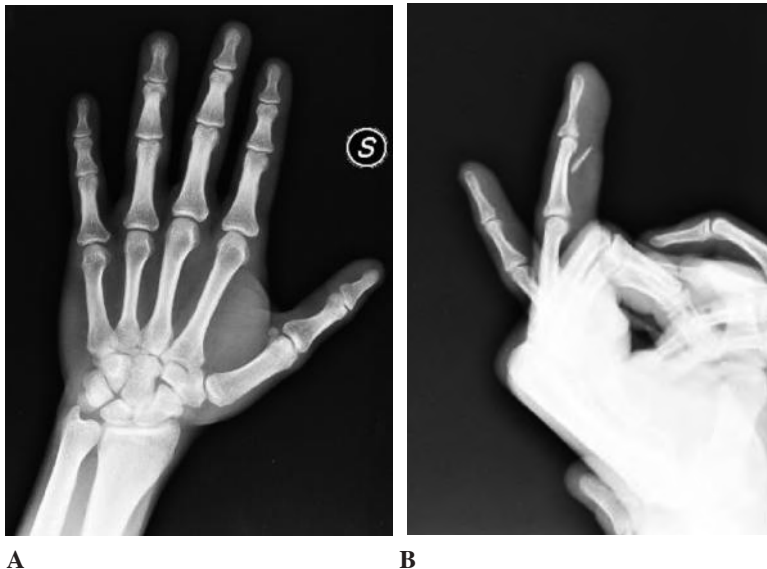


**Figura 2.** A,B) Reinserzione tendinea con un pull-out dorsale secondo tecnica di Bunnell.

### CASO CLINICO 2

Un paziente di 27 anni, in seguito ad un contrasto durante una partita di calcio, subiva una iperestensione forzata alla interfalangea distale del IV dito nel tentativo di agganciare la maglietta dell'avversario. Dopo essere stato trasportato presso il nostro centro traumatologico, eseguiva opportuna valutazione specialistica ortopedica. La falange distale

dell'anulare si presentava dolente e tumefatta con atteggiamento in estensione e impossibilità alla flessione completa della interfalangea distale. Dopo aver eseguito un esame rx-grafico della mano nelle proiezioni standard si evidenziava distacco osseo volare della base della falange distale con avulsione del tendine flessore profondo (tipo III secondo la classificazione di Leddy e Packer [4]) (Fig. 3a e b).



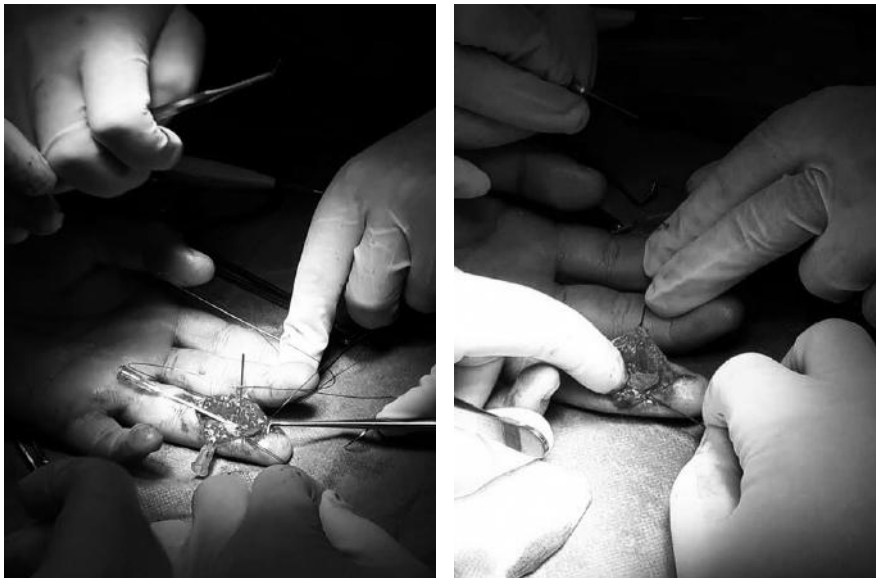
**Figura 3.** A,B) Esame rx-grafico della mano nelle proiezioni standard che evidenziava distacco osseo volare della base della falange distale con avulsione del tendine flessore profondo (tipo III secondo la classificazione di Leddy e Packer).

Si procedeva quindi, in anestesia plessica e laccio ischemico alla radice dell'arto, a incisione spezzata volare al IV dito prolungata dalla falange distale alla falange prossimale. Dopo aver scollato per piani e isolato e protetto le strutture vascolo-nervose laterali, si identificava il frammento osseo della base della falange distale, in prossimità della diafisi della falange intermedia, ruotato di circa 180° e con inserito il flessore profondo (Fig 4a e b). Si eseguiva dunque reinserzione tendinea con un pull-out volare e un pull-out dorsale secondo tecnica di Bunnel [5] e sintesi della bratta ossea avulsa con una vite da 1,5 mm (Fig. 5a e b). Al termine è stata posizionata una doccia gessata inglobante III-IV-V dito che è stata rimossa a 4 settimane. I pull-out sono stati invece mantenuti per 6 settimane. Successivamente il paziente ha iniziato un protocollo riabilitativo specifico volto al recupero funzionale dell'articolazione del IV dito. Il paziente ha ottenuto un recupero funzionale completo con ritorno all'attività sportiva a 12 settimane dal trauma iniziale.

## DISCUSSIONE

La classificazione di Leddy e Packer suddivide le *Jersey finger* in tre tipi di lesioni ed è utile per orientare la prognosi e il trattamento [4]. Nelle lesioni di

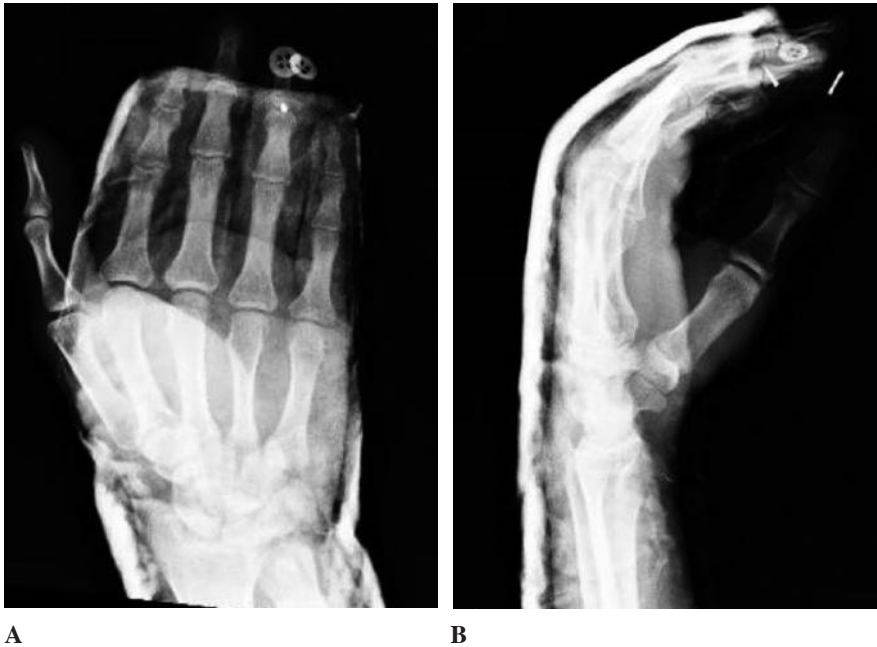tipo I, il tendine si retrae fino al palmo della mano con lesione completa dei vincula e compromissione della nutrizione tendinea. Queste lesioni presentano una prognosi peggiore se non trattate entro 7-10 giorni. Le lesioni di tipo II sono le più comuni, il tendine si retrae a livello della articolazione interfalangea prossimale preservando i vincula. Queste lesioni possono essere riparate con successo se trattate entro alcuni mesi dal trauma iniziale. Nelle lesioni di tipo III si stacca un grosso frammento dalla falange distale e il tendine è mantenuto a livello della falange intermedia dalla puleggia distale [4]. La risonanza magnetica e l'ecografia giocano un ruolo fondamentale nel confermare la diagnosi e per una adeguata valutazione preoperatoria [6]. L'esame radiografico nelle proiezioni standard della mano possono permettere invece di individuare frammenti ossei avulsi [7]. Diverse tecniche chirurgiche sono state proposte per il trattamento delle lesioni *Jersey finger* come la reinserzione tendinea mediante pull-out secondo la tecnica di Bunnell [5]; la reinserzione mediante una ancoretta metallica e la riparazione tendinea con inclusione della placca volare. La reinserzione tendinea mediante pull-out nella variante proposta da Bunnel [5] prevede imbastimento del moncone tendineo avulso e reinserzione dello stesso alla base



A

B

**Figura 4.** A,B) Frammento osseo della base della falange distale, in prossimità della diafisi della falange intermedia, ruotato di circa 180° e con inserito il flessore profondo.



A

B

**Figura 5.** A,B) Reinserzione tendinea con un pull-out volare e un pull-out dorsale secondo tecnica di Bunnell e sintesi della bratta ossea avulsa con una vite da 1,5 mm.

della falange ungueale mediante passaggio transosseo del filo di sutura attraverso un ago. Il filo emerso dal letto ungueale viene quindi annodato su un bottone dorsale. Gli svantaggi della tecnica di Bunnell includono la possibilità di sviluppo di infezione, di necrosi cutanea e di lesioni del letto ungueale. L'uso dell'ancoretta metallica deve essere riservata ai casi in cui non è possibile eseguire un pull-out [8]. In questo caso il tendine viene reinserito mediante ancoretta direttamente alla base della falange ungueale [9]. Lo svantaggio principale è la possibilità di mal posizionamento dell'ancoretta con penetrazione in articolazione. La riparazione tendinea con inclusione della placca volare, recentemente descritta da Al-Qattan [10], è una tecnica semplice che permette una buona tenuta della sutura. Prevede una sutura termino-terminale tra il moncone del tendine avulso e un lembo della placca volare. Nonostante si pensi che possa portare ad una instabilità dell'articolazione interfalangea distale in iperestensione, i risultati clinici preliminari sono confortanti [10]. Il trattamento chirurgico di queste lesioni può essere eseguito con anestesia *wide awake*. Questa tecnica prevede l'iniezione locale di anestetico e adrenali-

na, ad azione vasocostrittiva, evitando l'impiego del tourniquet e permettendo la collaborazione attiva del paziente al fine di valutare intraoperatoriamente la tenuta della sutura tendinea [11]. Il protocollo riabilitativo dopo il trattamento chirurgico prevede immobilizzazione completa in doccia gessata in posizione *intrinsic plus* per 10 giorni, successivamente sostituita da doccia gessata con polso in posizione neutra e flessione a 50° delle metacarpo-falangee fino alla terza settimana, dunque rimozione della valva e inizio della mobilizzazione attiva e passiva delle articolazioni metacarpo-falangee, interfalangee prossimali e interfalangee distali. A partire dalla quinta settimana il protocollo prevede esercizi mirati alla ripresa della forza della mano e massaggi della cicatrice chirurgica per evitare aderenze [12]. Nel caso di *Jersey finger* con frammento osseo associato il periodo di immobilizzazione in doccia gessata può essere prolungato fino alle 4 settimane, al fine di permettere la consolidazione del distacco osseo [12]. Nel primo caso clinico descritto, avendo una lesione di tipo I secondo Leddy e Packer, abbiamo eseguito una reinserzione del tendine avulso mediante un pull-out dorsale seguendo la tecnica classica descrit-

ta da Bunnell. La possibilità di trattare chirurgicamente la lesione a 24 ore dal trauma, ha permesso di ottenere un buon risultato clinico-funzionale senza incorrere nelle complicanze secondarie alla compromissione della nutrizione tendinea. Nel secondo caso invece, avendo una lesione di tipo III secondo Leddy e Packer, abbiamo optato per eseguire un doppio pull-out, uno volare al polpastrello e uno dorsale alla base ungueale, ma non avendo ottenuto una perfetta riduzione del frammento osseo avulso, abbiamo deciso di eseguire una sintesi con microvite da 1,5 mm. Il paziente non ha presentato nessuna problematica nello scorrimento del tendine né rigidità articolare dovuto alla presenza della vite stessa. Entrambi i pazienti sono tornati a praticare l'attività agonistica a 12 settimane dal trauma iniziale, non presentando deficit nella flessione-estensione del dito interessato. Le *Jersey finger* sono lesioni che coinvolgono prevalentemente soggetti giovani e atleti che praticano sport di contatto. Diventa dunque fondamentale eseguire una diagnosi precoce delle lesioni acute, in modo da programmare un trattamento chirurgico mirato, che permetta a tali pazienti di ritornare allo sport senza esiti clinico-funzionali che possano compromettere la loro carriera agonistica.

Gli Autori dichiarano l'assenza di conflitto di interessi.

## BIBLIOGRAFIA

1. Kleinert HE, Verdan C. Report of the committee on tendon injuries (International Federation of Societies for Surgery of the Hand). *J Hand Surg (Am)*. 1983;8(5 pt2):794-8.
2. Kate E. Elzinga, MD, FRCSC, Kevin C. Chung, MD. Finger Injuries in Football and Rugby. *Hand Clinics*. 2017 Vol.33;1:149-160.
3. Lunn PG, Lamb DW. "Rugby finger"-avulsion of profundus of ring finger. *J Hand Surg (Br)*. 1984;9:69-71.
4. Leddy JP, Packer JW. Avulsion of the profundus tendon insertion in athletes. *J Hand Surg (Am)*. 1977;2:66-9.
5. Bunnell S. *Surgery of the hand*. 3<sup>rd</sup> ed. Philadelphia: JB Lippincott; 1948.
6. Goodson A, Morgan M, Rajeswaran G, Lee J, Katsarman E. Current management of Jersey finger in rugby players: caseseries and literature review. *Hand Surg*. 2010; 15(2):103-7.
7. Cockenpot E, Lefebvre G, Demondion X, Chantelot C, Cotton A. Imaging of sports-related hand and wrist injuries: sports imaging series. *Radiology*. 2016; 279:674-92.
8. Chu JY, Chen T, Awad HA, Elfar J, Hammert WC. Comparison of an all-inside suture technique with traditional pull-out suture and suture anchor repair techniques for flexor digitorum profundus attachment to bone. *J Hand Surg (Am)*. 2013;38:1084-90.
9. Halát G, Negrin L, Koch T, Erhart J, Platzer P, Hajdu S, et al. Biomechanical characteristics of suture anchor implants for flexor digitorum profundus repair. *J Hand Surg (Am)*. 2014;39:256-61.
10. Al-Qattan MM. Use of the volar plate of the distal interphalangeal joint as a distally based flap in flexor tendon surgery. *J Hand Surg [Am]*. 2016; 41:287-90.
11. Muck AE, Bebart VS, Borys DJ, Morgan DL. Six years of epinephrine digital injections: absence of significant local or systemic effects. *Ann Emerg Med*. 2010 Sep; 56 (3): 270-4.
12. Brent Brotzman S, Novotny S.R. *Flexor Tendon Injuries. Clinical Orthopaedic Rehabilitation: a Team Approach (Fourth Edition)* 2018:2-8.e1.

# IL PROTOCOLLO DI MOBILIZZAZIONE ATTIVA PRECOCE NELLE LESIONI DEI TENDINI FLESSORI DELLA MANO IN ZONA 1,2,3: CASE SERIES

*Ivan Malavolta, Greta Culicchia, Elisabetta Filistad, Matteo Tegon, Giorgio Pajardi*  
 U.O.C. Universitaria di Chirurgia e Riabilitazione della Mano  
 Gruppo MultiMedica – Ospedale San Giuseppe  
 Master Universitario in Riabilitazione della Mano - Università degli Studi di Milano  
 Direttore: Prof. Giorgio Pajardi

Referente:

Elisabetta Filistad – Via Puccini 22, Sedriano, 20018 Milano – Tel.: + 39 334 95 25 186 – E-mail: elisabetta.filistad@gmail.com

## *EARLY ACTIVE MOBILIZATION IN FLEXOR TENDON INJURIES IN 1,2,3, ZONE: CASE SERIES*

### SINTESI

**OBIETTIVI:** Lo scopo dello studio è valutare i miglioramenti delle attività motorie e funzionali della mano nella vita quotidiana in pazienti con lesione dei tendini flessori della mano in zona 1,2,3.

**MATERIALI E METODI:** Lo studio è stato condotto da Gennaio 2016 a Gennaio 2017 presso l'Unità Operativa Chirurgica (U.O.C) universitaria di chirurgia e riabilitazione della mano degli ospedali Multi-medica di Milano. I pazienti sono stati valutati dopo 8, 12, 16 settimane.

**RISULTATI:** Sono stati studiati 34 pazienti sottoposti ad intervento di riparazione dei tendini. Distribuzioni di frequenza, calcolo delle medie, deviazioni standard e test-T hanno restituito risultati significativi, ad eccezione della Visual Analogic Scale (VAS).

**CONCLUSIONI:** Lo studio conferma l'efficacia del trattamento, in particolare per la Total Active Motion (TAM) e il Test Strickland.

**Parole chiave:** riparazione dei tendini flessori, riabilitazione, mobilizzazione attiva precoce, mano, scale di valutazione.

### SUMMARY

**OBJECTIVES:** The aim of the study is to assess the improvements on motor skills and hand functions during daily life activities in patients with flexor tendons injuries in 1, 2 and 3 hand-zones.

**MATERIALS AND METHODS:** The study has been carried-out from January 2016 to January 2017 in the Multimedita's hand surgery and rehabilitation department in Milan. Follow-up examinations were performed after 8, 12 and 16 weeks.

**RESULTS:** 34 patients have been examined after tendon repair. Descriptive analysis of sample achieved refers to frequency distribution, mean and standard deviation, while paired samples T-test has been used to assess parametric data. Except for Visual Analogic Scale (VAS), T-tests were statistically significant for all considered variables.

**CONCLUSION:** The study confirmed the effectiveness of treatment, especially on Total Active Motion (TAM) and Strickland Test, with excellent and significant results.

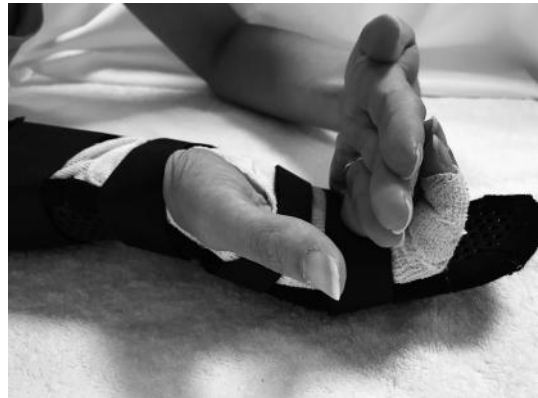**Keywords:** flexor tendon repair, rehabilitation, early active motion, hand, evaluation scales.

## INTRODUZIONE

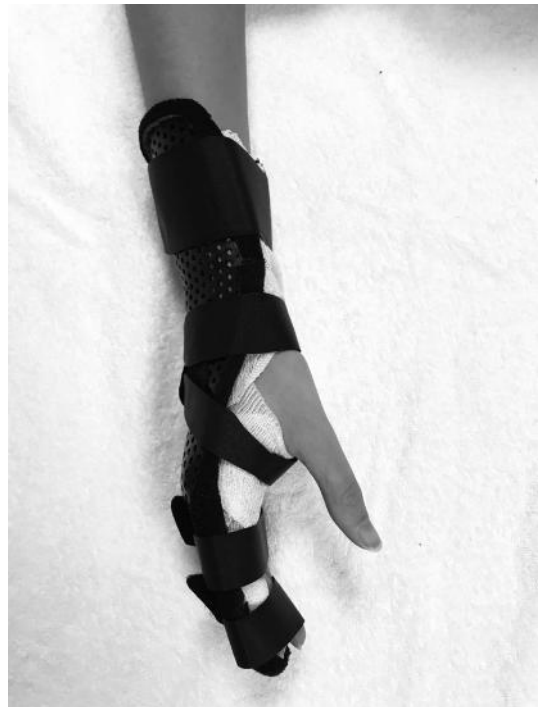Le lesioni dei tendini flessori in zona 2 rappresentano ancora oggi una sfida quotidiana nel campo della riabilitazione della mano. Per questo si è in continua ricerca di un protocollo che rappresenti il gold standard nel trattamento di tali lesioni. Tale protocollo dovrà prevedere un precoce scorrimento tendineo, dovrà essere di facile comprensione per il paziente e poter garantire il ritorno alla vita quotidiana il più velocemente possibile. In seguito alle innovazioni chirurgiche [1] e agli studi istologici e biochimici effettuati sui tendini [2], nel 2013 la Dott.ssa Fiona Peck ha pubblicato uno studio in cui ha proposto un protocollo di flessione attiva precoce, supportato dalla riparazione chirurgica 4 strand più epitendinea. Pertanto, nel nostro reparto è stato effettuato uno studio basato su tale protocollo [3,4], al fine di valutare il miglioramento della motricità e funzionalità della mano nelle attività di vita quotidiana nei pazienti con lesione dei flessori delle dita in zona 1, 2 e 3.

## MATERIALI E METODI

Nello studio sono stati inclusi pazienti con lesione dei tendini flessori in zona 1, 2 e 3 delle dita lunghe ed in zona T-I, T-II e T-III del pollice. Sia l'intervento chirurgico sia il trattamento riabilitativo post operatorio sono stati effettuati nel reparto di Chirurgia e Riabilitazione della Mano presso il gruppo IRCCS Multimedia della Lombardia, durante il periodo compreso tra Gennaio 2016 e Gennaio 2017. I criteri di inclusione prevedevano: lesione del tendine flessore profondo delle dita o di entrambi i tendini superficiale e profondo, o del tendine flessore lungo di pollice; zone di lesione 1, 2 o 3 delle dita lunghe, o T-I, T-II e T-III del pollice; eventuale lesione dei fasci vascolari nervosi digitali; riparazione chirurgica con sutura 4 strand più epitendinea; inizio del protocollo di mobilizzazione attiva precoce parziale entro e non oltre sette giorni dalla riparazione. I criteri di esclusione erano: lesioni associate come fratture, lesione della placca volare, lesione delle pulegge, pazienti non complianti. I tendini flessori sono stati riparati con una sutura 4strand più epitendinea usando il filo Prolene 3.0 per la sutura centrale e il Prolene 5.0 per la sutura periferica. Dopo la riparazione chirurgica, i pazienti sono stati sottoposti al regime di riabilitazione basato sul protocollo di mobilizzazione attiva precoce parziale (Fig. 1), il quale prevedeva il confezionamento di uno splint dorsale (Fig. 2) e tre sedute di riabilitazione settimanali, per circa dodici/sedici settimane. La valutazione è stata effettuata a



**Figura 1.** Flessione attiva parziale.



**Figura 2.** Splint dorsale.

otto, dodici e sedici settimane, osservando: AROM (Active Range Of Motion), TAM (Total Active Motion), %TAM, Strickland, Scala Vas, Grip Strength, Pinch Strength e il questionario DASH (Allegato 1).

## ANALISI STATISTICA

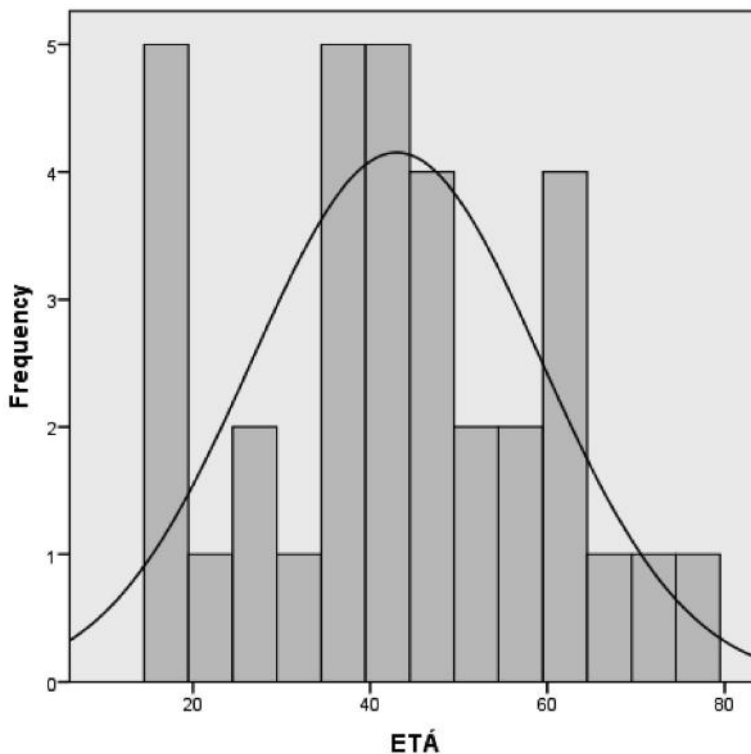
L'analisi statistica è stata effettuata attraverso il pacchetto statistico per le scienze sociali per Windows

(SPSS) versione 18.0 per Windows. Per l'analisi descrittiva del campione è stata utilizzata la frequenza, la media e la deviazione standard. Per l'analisi analitica è stato applicato il test parametrico t-Student per campioni multipli appaiati. La differenza tra le medie è stata considerata significativa con  $p < 0,05$ . I dati sono stati analizzati usando il software di statistica IBM-SPSS versione 20.0.

## RISULTATI

Nel periodo compreso tra Gennaio 2016 e Gennaio 2017, 43 pazienti sono stati sottoposti a riparazione dei tendini flessori della mano. Secondo i criteri di esclusione, 8 pazienti sono stati eliminati dallo studio. Nel corso del trattamento riabilitativo, un solo soggetto è stato escluso a causa della rottura del tendine, ottenendo così un campione di 34 pazienti per la valutazione nei tre follow-up prestabiliti. Di questi, 21 pazienti hanno completato il follow-up a sedici settimane, 6 a dodici settimane (i pazienti non si sono presentati ai controlli prestabiliti) e 7 sono stati esaminati a otto settimane (pazienti non ancora valutabili per i successivi follow-up). I pazienti presi in esame sono stati 28 (82,4% maschi e 17,6% fem-

mine) con età media di 43 anni ( $SD \pm 16,34$ ) (Fig. 3). Nel 64,7% dei casi la lesione era a carico della mano destra e nel 35,3% della mano sinistra. Le dita coinvolte sono state 36 poiché due pazienti presentavano contemporaneamente 2 dita della stessa mano lesionate: in 11 pazienti è stato lesionato il pollice, 5 l'indice, 8 il medio, 3 l'anulare e 9 il mignolo. Nel 32,4% dei casi è stato interessato il flessore profondo delle dita, nel 35,3% il flessore profondo delle dita insieme al flessore superficiale delle dita, e nel 32,4% il flessore lungo del pollice. 9 tendini flessori si sono lesionati in zona uno, 13 in zona due e 2 in zona tre delle dita lunghe mentre per il pollice 3 in zona uno, 5 in zona due e 2 in zona tre. Il 44,1% del campione ha presentato una lesione dei fasci vascolo nervosi. La media e la deviazione standard sono state calcolate per valutare il miglioramento clinico della %TAM, %Strickland, scala Vas, Grip Strength, Pinch Strength e del questionario DASH a otto, dodici e sedici settimane. Con il test t-Student per campioni multipli appaiati sono stati confrontati i dati parametrici ottenendo risultati statisticamente significativi in tutti gli items valutati, eccetto per la scala Vas.



**Figura 3.**  
Istogramma dell'età.

**DISCUSSIONI**

Da quando è stato introdotto il primo protocollo di mobilizzazione precoce dei tendini flessori [5], si continua a dibattere su quale protocollo riabilitativo fornisca il miglior risultato funzionale. Negli ultimi anni, si è visto come la mobilizzazione attiva precoce riduce le aderenze, promuove la guarigione intrinseca e previene la riduzione della resistenza alla trazione [6,7]. Visto inoltre il favorevole risultato di studi recenti [2,7], si è deciso di effettuare uno studio al fine di valutare il miglioramento della motricità e della funzionalità della mano in pazienti sottoposti al protocollo di **Flessione Attiva Parziale**.

È stato pertanto valutato un campione di 34 pazienti per i follow-up a T8, T12 e T16. Dall'analisi dei dati si può osservare come la mano dominante sia quella più frequentemente lesionata rispetto alla non dominante. Questi aspetti potrebbero lasciare ipotizzare che, nella maggior parte dei casi, le lesioni dei tendini flessori avvengono per cause legate a fattori occupazionali (lavoro, hobby, ecc.).

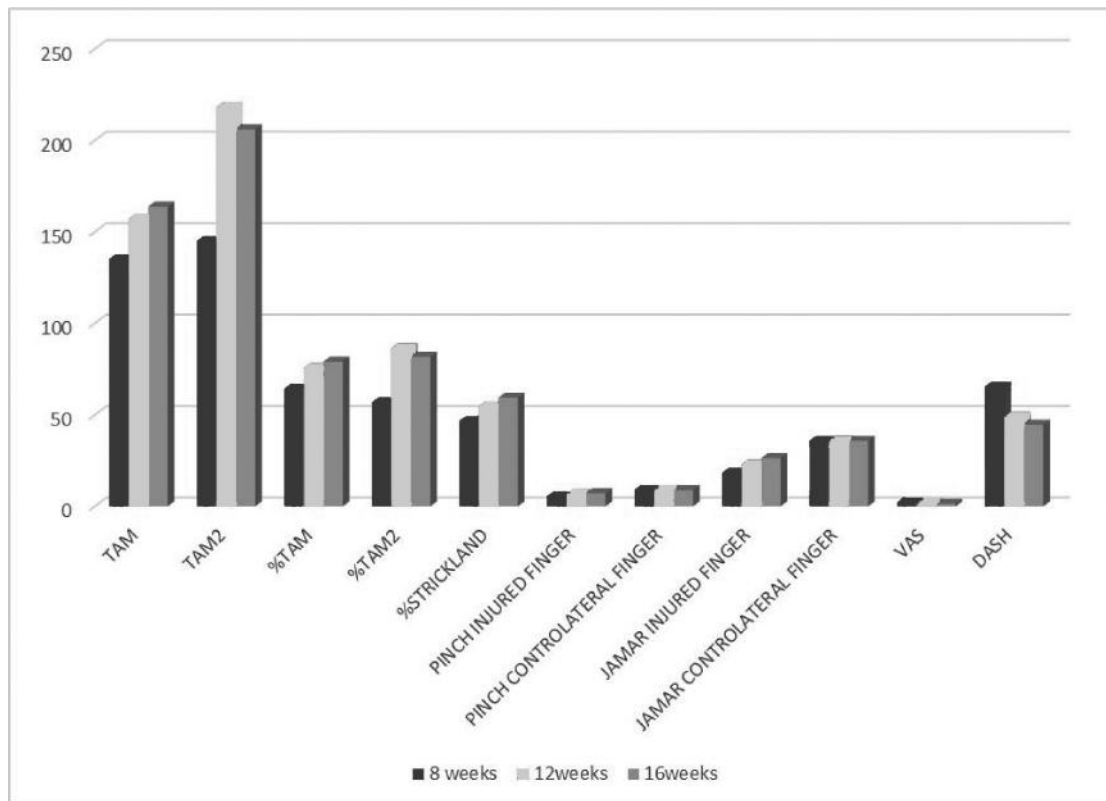
Il dito maggiormente coinvolto è stato il primo (30,5%) seguito successivamente dal quinto (25%).

Da ciò si potrebbe dedurre che queste due dita, essendo più esterne ed esposte rispetto alle altre, siano più frequentemente coinvolte in tali lesioni. Inoltre, la zona più soggetta a lesione è stata la due, sia per le dita lunghe sia per il pollice.

Infine, dai risultati ottenuti si può evincere che nel 55,9% dei pazienti non vi è stata una lesione associata dei fasci vascolo-nervosi, lasciando presumere che le strutture anatomiche più laterali del dito vengono ad essere interessate in minor parte. Questo tipo di lesione associata non è rientrata nei criteri di esclusione, perché non ha previsto un significativo sconvolgimento del protocollo riabilitativo. Difatti ha visto posticipato di 3 settimane solo l'esercizio di Reverse Blocking, che in alcuni casi avrebbe potuto creare troppa tensione sulla sutura nervosa.

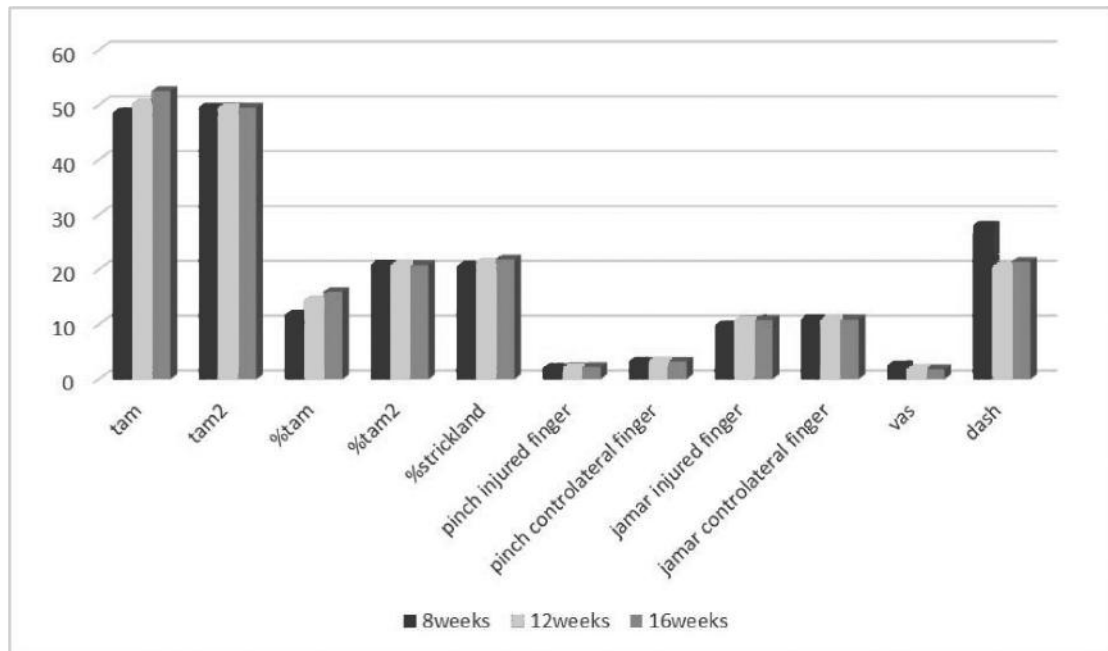
Per ciò che riguarda invece l'analisi inferenziale degli items, sono state calcolate le medie e la deviazione standard, al fine di osservare i miglioramenti clinici nel tempo (Grafico 1,2).

I risultati di TAM, %TAM and %Strickland hanno mostrato miglioramenti clinicamente significativi



**Grafico 1. Medie.**





**Grafico 2.** Deviazioni standard.

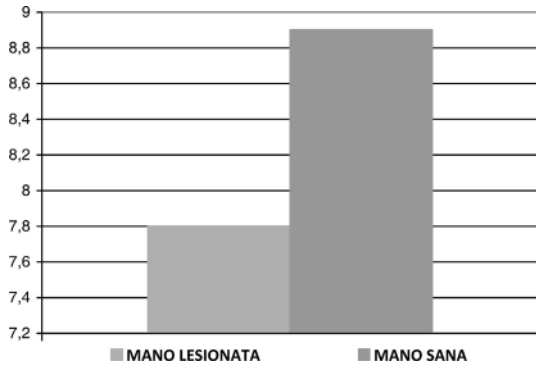
tra 8 e 16 settimane. Confrontando i risultati con le tabelle di Verdan, a 8 settimane abbiamo ottenuto un punteggio FAIR del TAM e della classificazione Strickland fino a raggiungere un risultato GOOD a 16 settimane. Tuttavia, il margine di miglioramento del TAM, %TAM and %Strickland è più ampio tra 8 e 12 settimane, piuttosto che tra 12 e 16 settimane. Tale aspetto supporta l'importanza del rispetto delle tappe preimpostate nel protocollo, in relazione alle fasi di guarigione tendinea. Infatti, durante la fase maturativa, è possibile notare come il processo di apoptosi sia presente sulla superficie del tendine e come il processo di guarigione sia ancora molto attivo e consenta il rimodellamento del tendine rispetto alle aderenze formatesi. Dunque, potrebbe essere più appropriato valutare i pazienti in follow up più ampi (6 mesi/1 anno). Infatti, alcuni studi [8] hanno valutato i pazienti dopo 6 mesi/ un anno, così da ottenere delle differenze più ampie tra le misurazioni. In questo modo potrebbe essere più facile determinare l'approccio migliore da utilizzare in casi di prognosi sfavorevole. Tuttavia, tali tempistiche sono difficoltose da applicare, poiché spesso i pazienti si sono rifiutati di tornare in reparto per essere rivalutati a 16 settimane.

Anche i risultati della forza sono aumentati da 8 a 16 settimane.

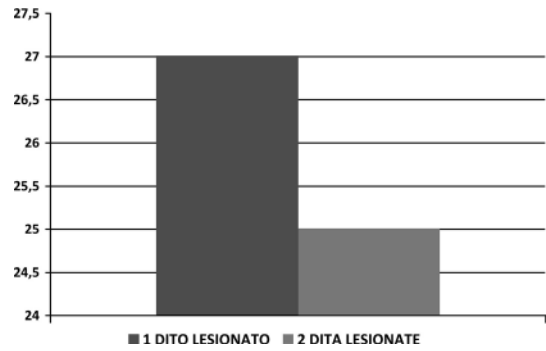
Tuttavia, si è osservato che la forza della mano lesionata non raggiunge mai completamente il valore della forza della mano contro laterale (Grafico 3,4); un tendine lesionato perde parzialmente la forza di origine [8,9]. Inoltre, si è riscontrato che la forza di presa globale e quella a pinza non varia nei pazienti con lesione associata dei fasci vascolo-nervosi rispetto a quelli che presentavano solo una lesione tendinea (Grafico 5). Per quanto riguarda il confronto della forza tra pazienti con lesione di un singolo dito e quelli con lesione di più dita, non vi erano concrete differenze (Grafico 6); anche se il numero dei pazienti presenti nei 2 gruppi non era omogeneo. Pertanto, non è possibile avere una differenza statisticamente rilevabile.

Inoltre, anche dalle scale DASH e VAS sono stati ottenuti importanti miglioramenti clinicamente significativi. Va puntualizzato che non si sono riscontrate sostanziali differenze confrontando il punteggio della scala DASH tra pazienti con e senza lesione associata del fascio vascolo-nervoso o con più tendini o dita lesionate. I risultati del t test sono statisticamente significativi ( $p < 0.05$ ) in tutti gli items ad eccezione della scala VAS (Grafico 7).

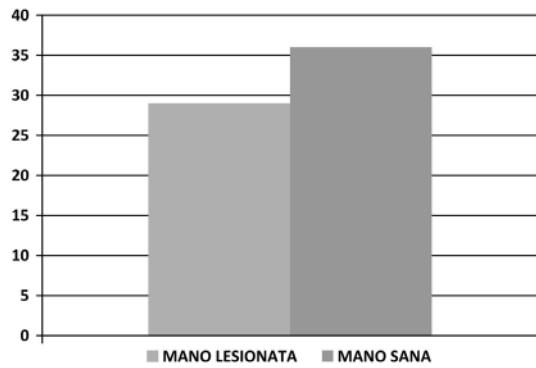
La mancanza di significatività statistica nella scala VAS, potrebbe essere dovuto al fatto che il dolore non è un fattore determinante per tali lesioni.



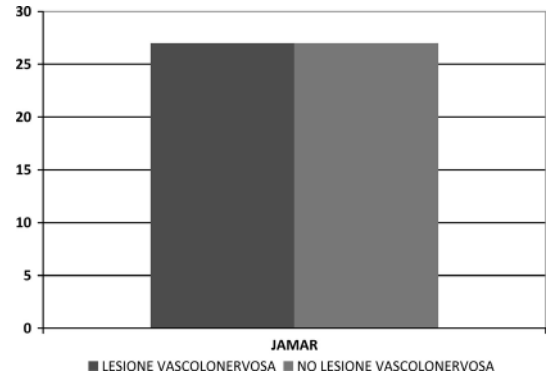
**Grafico 3.** Media della forza nella pinza della mano lesionata e della mano sana.



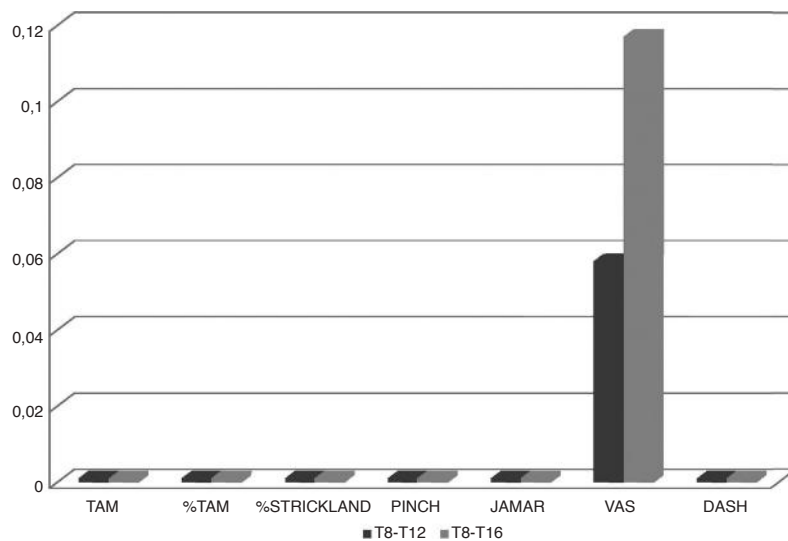
**Grafico 5.** Differenza della forza di presa globale in pazienti con 1 dito lesionato e più dita.



**Grafico 4.** Media della forza globale della mano lesionata e della mano sana.



**Grafico 6.** Differenza forza globale con e senza lesione vascolonervosa.



**Grafico 7.** Paired student t-test.

Un'altra possibile spiegazione potrebbe essere che i pazienti non siano in grado di esprimere un dolore oggettivo, in quanto non gli è stato specificato se a riposo o in movimento. Pertanto, per effettuare misurazioni più precise e capire quale tipologia di dolore influenza il recupero della mano, potrebbe essere più utile valutare in futuro entrambe.

In seguito ai risultati ottenuti, possiamo affermare che i pazienti trattati con protocollo di movimento attivo precoce controllato ed una sutura 4 strand più epitendinea, mostrano un miglioramento nella motricità e nella funzionalità della mano. Nonostante tali risultati, nel campione d'inclusione un soggetto è andato incontro a rottura del tendine riparato. Tale dato rientrerebbe al 4%, indicato in letteratura. Tuttavia, va precisato che il soggetto in questione era affetto da una patologia autoimmune.

In futuro si potrebbe includere un maggior numero di pazienti ed uno studio controllato randomizzato che potrebbe consentire di stabilire quale sia il gold standard della riabilitazione dei tendini flessori.

## CONCLUSIONI

La riparazione dei tendini flessori in zona 1, 2 e 3 e la conseguente riabilitazione post-operatoria rimangono uno degli argomenti più complessi trattati nella chirurgia della mano.

Negli anni è stato dimostrato, che la mobilizzazione precoce attiva, necessariamente preceduta da una sutura 4 strand, associata ad una sutura periferica (epitendinea), sia l'approccio per eccellenza in merito alle riparazioni dei tendini flessori. I risultati ottenuti da questo studio mostrano un miglioramento significativo sia della motricità sia della funzionalità della mano.

Non significativo il valore della scala VAS. Da sottolineare però, come nei pazienti con associata lesione nervosa il parametro VAS iniziale sia più alto, anche se non significativamente rilevante per il numero limitato di pazienti osservati. I limiti presentati dallo studio potrebbero essere la ridotta numerosità cam-

pionaria (causata dal fattore tempo e dalla selezione dei criteri di inclusione) e la mancanza di un ulteriore follow-up dopo i 6 mesi/1 anno dall'intervento (dovuta ad un'indisposizione da parte dei pazienti a tornare per essere valutati). Per sopperire a tale problematica si potrebbe pensare di effettuare un'intervista telefonica per capire l'andamento clinico del tendine.

Gli Autori dichiarano l'assenza di conflitto di interessi.

## BIBLIOGRAFIA

1. Wu YF, Tang JB. Recent developments in flexor tendon repair techniques and factors influencing strength of the tendon repair. *Journal of Hand surgery* (European Volume), 2014, 39.1: 6-19.
2. Wu YF, Tang JB. Tendon healing, edema, and resistance to flexor tendon gliding: clinical implications. *Hand clinics*, 2013, 29.2: 167-178.
3. Peck F. The Rehabilitation of Flexor Tendon injuries in Zone 2, MCSP IFSSH e-zine [www.ifssh.info](http://www.ifssh.info) Volume 4 issue 1 February, 2014.
4. Wong JK, Peck F. Improving results of flexor tendon repair and rehabilitation. *Plastic and reconstructive surgery*, 2014, 134.6: 913e-925e.
5. Pettengill KM. The evolution of early mobilization of the repaired flexor tendon. *Journal of Hand Therapy*, 2005, 18.2: 157-168.
6. Aoki M, et al. Biomechanical and histologic characteristics of canine flexor tendon repair using early postoperative mobilization. *The Journal of hand surgery*, 1997, 22.1: 107-114.
7. Buckwalter JA. Effects of early motion on healing of musculo skeletal tissues. *Hand clinics*, 1996, 12.1: 13-24.
8. Libberecht K, Lafaire C, Van Hee R. Evaluation and functional assessment of flexor tendon repair in the hand. *Acta chirurgica Belgica*, 2006, 106.5: 560-565.
9. Myer C, Fowler JR. Flexor Tendon Repair: Healing, Biomechanics, and Suture Configurations. *Orthopedic Clinics of North America*, 2016, 47.1: 219-226.

**Allegato 1.** Scheda valutazione tenorrafia flessori dita.

Pz _____	
Mano dominante _____	
Età _____	_____
Intervento _____	_____
Mano lesionata _____	
Data intervento _____	_____
Data lesione _____	_____

<b>TAM:</b> total active flexion – total extension deficit (MCP;PIP;DIP) %: TAM of the injured finger / TAM of the contralateral finger			
<b>Tempo(sett)</b>	<b>T8</b>	<b>T12</b>	<b>T16</b>
TAM ____			
TAM ____			
TAM ____			
% ____			
% ____			
% ____			

<b>Score</b>	<b>%</b>
excellent	normal
good	> 75
fair	50-75
poor	< 50
Worse	<pre-operative

<b>Strickland evaluation % :</b> $\frac{\{[(\text{active flexion PIP+DIP}) - (\text{extension deficit PIP+DIP})] / 175^\circ\}}{x 100}$			
<b>Tempo(sett)</b>	<b>T8</b>	<b>T12</b>	<b>T16</b>
S ____			
S ____			
S ____			

<b>Score</b>	<b>Original Str.</b>	<b>Adjusted Str.</b>
excellent	85-100	75-100
good	70-84	50-74
fair	50-69	24-49
Poor	<50	0-24

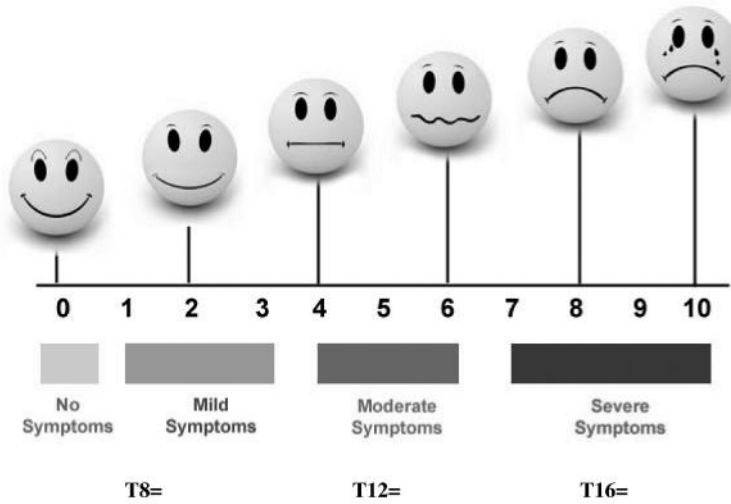
  

<b>Flex/Est attiva</b>	_____ dito			_____ dito			_____ dito		
<b>Tempo (sett)</b>	<b>T8</b>	<b>T12</b>	<b>T16</b>	<b>T8</b>	<b>T12</b>	<b>T16</b>	<b>T8</b>	<b>T12</b>	<b>T16</b>
<b>MCP</b>									
<b>PIP</b>									
<b>DIP</b>									

(Segue)

**Allegato 1.** Scheda valutazione tenorrafia flessori dita. (Segue)

Flex/Est att Control	___ dito			___ dito			___ dito		
Tempo (sett)	T8	T12	T16	T8	T12	T16	T8	T12	T16
MCP									
PIP									
DIP									



<b>DASH SCORE</b>	<b>T8</b>	<b>T12</b>	<b>T16</b>

**PINCH STRENGTH**

<b>T8</b>			<b>T12</b>			<b>T16</b>		
<b>X1</b>	<b>X2</b>	<b>X3</b>	<b>X1</b>	<b>X2</b>	<b>X3</b>	<b>X1</b>	<b>X2</b>	<b>X3</b>
<b>Xm</b>			<b>Xm</b>			<b>Xm</b>		

(Segue)

**Allegato 1.** Scheda valutazione tenorrafia flessori dita. (*Segue*)

**JAMAR STRENGHT**

T8			T12			T16		
X1	X2	X3	X1	X2	X3	X1	X2	X3
Xm			Xm			Xm		

**PINCH CONTROLATERALE**

T8			T12			T16		
X1	X2	X3	X1	X2	X3	X1	X2	X3
Xm			Xm			Xm		

**JAMAR CONTROLATERALE**

T8			T12			T16		
X1	X2	X3	X1	X2	X3	X1	X2	X3
Xm			Xm			Xm		

# STATUTO

*(approvato dall'Assemblea Straordinaria di Viterbo, 9 Ottobre 2015)*

## ART. 1 - DENOMINAZIONE – SCOPI

È costituita una ASSOCIAZIONE sotto la denominazione di: SOCIETÀ ITALIANA DI CHIRURGIA DELLA MANO, con la possibilità di utilizzare la sigla SICM.

L'Associazione si propone di promuovere in Italia lo sviluppo della fisiopatologia sull'arto superiore e delle tecniche chirurgiche e riabilitative dell'arto superiore o della mano, raccogliendone i cultori della materia per liberi scambi di idee e programmi di studio.

L'Associazione ha conseguito il riconoscimento della Personalità Giuridica dalla Prefettura di Firenze, dove risulta iscritta al n. 47 dell'apposito Registro delle Persone Giuridiche.

La Società è Membro dell'International Federation of Societies for Surgery of the Hand (IFSSH) e della Federation of the European Societies for Surgery of the Hand (FESSH). L'Associazione è apartitica, non ha scopi di lucro e pertanto è fatto divieto di distribuire, anche in modo indiretto, utili o avanzi di gestione nonché fondi, riserve o capitale durante tutta la vita dell'Associazione, salvo che la destinazione o la distribuzione non siano imposte dalla Legge.

## ART. 2 - SEDE

L'Associazione ha la sua Sede e rappresentanza legale in Firenze, presso l'Istituto di Clinica Ortopedica dell'Università - Largo Piero Palagi, 1.

## ART. 3 - PATRIMONIO

Il patrimonio dell'Associazione è costituito:

- A. dalle quote associative;
- B. doni ed elargizioni che pervenissero all'Ente;
- C. sponsorizzazioni;
- D. qualsiasi forma di finanziamento, derivante da rapporti con soggetti pubblici purché in conformità con gli scopi ed i compiti di cui all'art. 1 nel rispetto delle vigenti norme di Legge. Le disponibilità patrimoniali sono erogate per provvedere alle realizzazione degli scopi istituzionali, nonché alle spese inerenti alle assemblee, all'amministrazione, gestione e rappresentanza dell'Associazione, nonché per eventuali incoraggiamenti a pubblicazioni scientifiche e didattiche.

Gli Iscritti alla Associazione non possono richiedere la divisione del fondo comune e la restituzione delle quote versate, salvo nel caso di scioglimento previsto dall'art. 15 del presente Statuto. Le quote e i contributi associativi sono intrasmissibili e non soggetti a rivalutazione.

## ART. 4 - ORGANIZZAZIONE IN CATEGORIE DEGLI ISCRITTI

La Società si compone di Iscritti Italiani e Stranieri che partecipano alla sua vita scientifica e amministrativa con diverse modalità secondo la categoria di appartenenza.

Le Categorie di appartenenza sono:

- 1) PRESIDENTI ONORARI;
- 2) SOCI ONORARI;
- 3) SOCI CORRISPONDENTI STRANIERI;
- 4) SOCI ORDINARI;
- 5) GIOVANI;
- 6) SOSTENITORI.

## ART. 5 - IDENTIFICAZIONE DELLE CATEGORIE DI ISCRITTI

### 1) PRESIDENTI ONORARI

Diventano Presidenti Onorari, di diritto, al compimento del 70° anno di età, i Soci Ordinari che siano stati Presidenti della IFSSH e/o Segretari FESSH o annoverati tra i Membri fondatori (Pionieri) da parte della IFSSH nonché i Soci Fondatori della Associazione. I Presidenti Onorari hanno diritto di voto per tutte le cariche sociali e non sono tenuti al pagamento della quota associativa.

### 2) SOCI ONORARI

Diventano Soci Onorari, di diritto, al compimento del 70 anno di età, i Soci Ordinari che siano stati Presidenti della SICM. Possono diventare Soci Onorari e devono essere nominati dall'Assemblea Generale su proposta del Consiglio Direttivo note personalità italiane o straniere, di età superiore ai 70 anni, che abbiano dato un importante contributo allo sviluppo della Chirurgia della Mano in Italia. I Soci Onorari hanno diritto di voto per tutte le cariche sociali e non sono tenuti al pagamento della quota associativa.

**3) SOCI CORRISPONDENTI STRANIERI**

Possono diventare Corrispondenti i Membri di una Società straniera di Chirurgia della Mano che abbiano frequentato i Congressi della SICM. I Corrispondenti stranieri sono assimilabili ai Soci Ordinari.

**4) SOCI ORDINARI**

Possono diventare Soci ordinari i laureati in Medicina e Chirurgia, in possesso di una Specialità Chirurgica (Chirurgia della Mano, Ortopedia e Traumatologia, Chirurgia Plastica Ricostruttiva, Chirurgia Generale) in grado di dimostrare di aver acquisito una buona esperienza chirurgica ed una buona preparazione culturale nel campo della Chirurgia della Mano. I Soci Ordinari vengono nominati dal Consiglio Direttivo, previo parere favorevole della Commissione Soci. I Soci ordinari hanno l'obbligo di partecipare ai Congressi della SICM e di svolgere una continuativa attività professionale e scientifica nel campo della Chirurgia della Mano. I Soci Ordinari, in regola con la quota sociale, votano in Assemblea e per tutte le cariche sociali.

**5) GIOVANI**

Possono essere iscritti come "Giovani" i laureati in Medicina e Chirurgia che abbiano un interesse professionale e culturale per la Chirurgia della Mano e che non abbiano ancora raggiunto, al momento della domanda, il trentaduesimo anno di età. I "Giovani" vengono nominati dal Consiglio Direttivo, previo parere favorevole della Commissione Soci. I "Giovani", in regola con la quota sociale, votano nell'Assemblea Generale e per le elezioni di uno dei tre Proviviri e uno dei Revisori dei Conti. Dopo i trentadue anni di età i "Giovani" possono passare nella categoria Soci Ordinari seguendo l'iter previsto dall'articolo 4) del presente Statuto.

**6) SOSTENITORI**

Possono essere iscritti come "Sostenitori" e pagare la stessa quota dei giovani e assimilabili in tutto a questi ultimi, anche coloro che, non in possesso della Laurea Magistrale in Medicina e Chirurgia, abbiano un interesse culturale nella materia.

**ART. 6 - CESSAZIONI**

Gli Iscritti cessano di far parte della Società per dimissioni, per morosità e per radiazione. La qualità di

Iscritto, se perduta per morosità viene recuperata con il pagamento delle quote dovute, se perduta per dimissioni o per radiazione, può essere recuperata solo con le modalità di una nuova iscrizione. La radiazione può avvenire solo per gravi motivi, tali da rendere l'Iscritto indegno di appartenere alla Società. Detti motivi saranno vagliati dai Proviviri.

**ART. 7 - ORGANI SOCIALI**

Sono organi della Società:

- A. Assemblea Generale degli Iscritti;
- B. Consiglio Direttivo;
- C. Presidente del Consiglio Direttivo;
- D. Collegio dei Proviviri;
- E. Collegio dei Revisori dei Conti;
- F. Segretario;
- G. Tesoriere.

Tutte le cariche sono gratuite.

**ART. 8 - ASSEMBLEA**

L'Assemblea degli Iscritti, presieduta dal Presidente della Società, rappresenta l'universalità degli Associati e le sue deliberazioni, prese in conformità alle Leggi vigenti, impegnano tutti gli Associati.

L'Assemblea ordinaria è convocata una volta all'anno durante il Congresso Nazionale della SICM.

In particolare all'Assemblea ordinaria spetta di:

- deliberare sugli argomenti iscritti all'ordine del giorno;
- approvare il bilancio consuntivo;
- deliberare sul Congresso Scientifico Nazionale;
- procedere ad eventuali modifiche del Regolamento.

L'Assemblea straordinaria è convocata su iniziativa del Consiglio Direttivo o dietro richiesta di almeno un quarto degli Iscritti o di diritto in caso di dimissione di almeno 4 (quattro) Consiglieri (art. 14) e delibera su:

- modifiche dello Statuto;
- scioglimento dell'Associazione.

La loro convocazione avviene mediante avviso inviato a tutti gli Iscritti, almeno venti giorni prima della data fissata per l'assemblea indicando il luogo, la data e l'ora dove l'assemblea si terrà in prima ed eventualmente in seconda convocazione, trascorsa almeno un'ora che la prima sia andata deserta. L'avviso potrà essere trasmesso oltre che per posta ordinaria anche mediante posta elettronica o per fax. Hanno diritto di voto nell'Assemblea generale tutti gli Iscritti. Non sono previsti voti per delega. Le Assemblee generali sia ordinaria che straordinaria,



saranno valide, in prima convocazione, qualora siano presenti la metà più uno degli Iscritti; in seconda convocazione, l'Assemblea è valida qualunque sia il numero dei presenti. Le Deliberazioni sono valide se raccolgono la metà più uno dei voti favorevoli degli Iscritti presenti. Le Deliberazioni adottate con tali maggioranze sono parimenti valide anche nel caso di Assemblea straordinaria convocata per approvare modifiche allo Statuto. Tuttavia per deliberare lo scioglimento dell'Associazione e la devoluzione del patrimonio, occorre il voto favorevole di almeno tre quarti degli Iscritti aventi diritto di voto. Lo svolgimento dell'assemblea ordinaria dovrà risultare da apposito verbale sottoscritto dal Presidente e dal Segretario. Invece per l'Assemblea straordinaria, avente per oggetto modifiche statutarie, il verbale dovrà risultare da atto pubblico redatto da un Notaio.

#### **ART. 9 - CONDIZIONI DI ELEGGIBILITÀ E ELEZIONI DEGLI ORGANI SOCIETARI**

I SOCI ORDINARI sono eleggibili alle seguenti cariche da parte dei Soci Onorari ed Ordinari e dei Presidenti Onorari: Vice Presidente, Segretario, Tesoriere, otto Consiglieri, due dei tre Proviviri e due dei tre Revisori dei Conti.

Il Vice Presidente subentra di diritto alla carica di Presidente al termine del biennio. Il nuovo Presidente nomina Segretario alla Presidenza un iscritto alla Società.

I Giovani sono eleggibili da parte dei Giovani alle seguenti cariche:

Uno dei tre Proviviri, uno dei tre Revisori dei Conti. HANNO DIRITTO AL VOTO tutti gli Iscritti in regola con il pagamento delle quote sociali.

- I SOCI ONORARI e i SOCI ORDINARI possono votare per le elezioni di tutte le cariche sociali.
- I GIOVANI possono votare solo per l'elezione del Collegio dei Proviviri e per il Collegio dei Revisori dei Conti.

Non sono previsti voti per delega.

#### **ART. 10 - CONSIGLIO DIRETTIVO**

Il Consiglio Direttivo è formato da tredici Membri con diritto di voto:

- PRESIDENTE;
- VICE PRESIDENTE;
- PAST-PRESIDENT;
- OTTO CONSIGLIERI;
- SEGRETARIO;
- TESORIERE.

Fanno parte del Consiglio Direttivo senza diritto di voto:

- 1) Delegato alla IFSSH
- 2) Delegato alla FESSH
- 3) Segretario alla Presidenza.

Tutte le cariche elettive durano due anni.

Il Presidente non è più rieleggibile.

I Consiglieri, sono rieleggibili per non più di 3 (tre) mandati anche non consecutivi.

Il Segretario ed il Tesoriere sono sempre rieleggibili.

Il Segretario alla Presidenza provvede alle convocazioni del Consiglio Direttivo e cura la stesura e la conservazione dei verbali dello stesso Consiglio Direttivo. A fine mandato i verbali originali approvati vanno consegnati alla Segreteria della Società.

Il Consiglio Direttivo è investito dei più ampi poteri per la gestione e l'amministrazione ordinaria e straordinaria della Società.

Esso ha pertanto la facoltà di compiere tutti gli atti che ritenga opportuni per promuovere l'incremento e lo sviluppo della Società e per tutelare gli interessi della Specialità, ha la responsabilità dell'andamento amministrativo della Società dandone il rendiconto consuntivo, in occasione dell'Assemblea per mezzo del Segretario e del Tesoriere.

Il Consiglio Direttivo è validamente riunito quando siano presenti almeno 7 (sette) dei suoi componenti aventi diritto di voto.

Il Consiglio Direttivo delibera a maggioranza semplice e cioè con il voto di almeno la metà più uno dei Consiglieri presenti; in caso di parità di voti il voto del Presidente è dirimente.

#### **ART. 11 - COLLEGIO DEI PROVIVIRI**

Il Collegio dei Proviviri è composto di TRE Membri (due Soci ordinari e un "Giovane") che restano in carica per un biennio e sono rieleggibili. Vengono eletti anche tre Membri supplenti (due Soci Ordinari e un "Giovane"). Nella prima riunione dopo la nomina provvedono ad eleggere nel loro seno il Presidente del Collegio dei Proviviri. È di competenza del Collegio dei Proviviri, vera e propria magistratura interna, la soluzione pro bono et aequo di tutte le controversie che nell'ambito dell'Associazione dovessero insorgere tra i Soci e la Società e i suoi Organi. È compito dei Proviviri inoltre di intervenire presso gli Iscritti, nelle forme che riterranno opportune, per la tutela del prestigio scientifico e culturale e della dignità dell'Associazione. Spetta ad Essi anche dare parere consultivo al Consiglio Direttivo sulle proposte di radiazioni.

I Probiviri decidono a maggioranza e le loro decisioni sono inappellabili.

#### **ART. 12 - COLLEGIO DEI REVISORI DEI CONTI**

Il Collegio dei Revisori dei Conti è composto di tre Membri (due Soci ordinari e un "Giovane"), che restano in carica per un biennio e sono rieleggibili. Vengono eletti tre Membri supplenti (due Soci ordinari e un "Giovane"). I Revisori dei Conti dovranno accertare la regolare tenuta della contabilità sociale, redigendo una relazione al bilancio annuale, potranno accertare la consistenza di cassa e l'esistenza dei valori e dei titoli di proprietà della Società. Potranno procedere in qualsiasi momento, anche individualmente, ad atti di ispezione e di controllo.

#### **ART. 13 - RAPPRESENTANZA LEGALE**

Il Presidente del Consiglio Direttivo ha la firma e la rappresentanza legale dell'Associazione. In caso di sua assenza o impedimento le sue funzioni vengono assunte dal Vice Presidente. Se il Vice Presidente è assente o impedito la rappresentanza legale dell'Associazione è devoluta al Consigliere che ha riportato maggior numero di voti al momento della sua elezione, e in caso di parità di voti al Consigliere più anziano di età. In caso di assenza o di impedimento del Segretario le sue funzioni vengono assunte dal Segretario addetto alla Presidenza. In caso di assenza o di impedimento del Tesoriere le sue funzioni vengono assunte dal Presidente della Società.

#### **ART. 14 - SOSTITUZIONE DI COMPONENTI DEGLI ORGANI COLLEGIALI**

Se nel corso del proprio mandato viene a mancare o è impedito un Membro del Consiglio Direttivo o del Collegio dei Probiviri o del Collegio dei Revisori dei Conti, il rispettivo incarico viene assunto dal primo dei non eletti, e in caso di parità di voti, dal primo non eletto più anziano di età. In caso di dimissioni di quattro Consiglieri, l'intero Consiglio Direttivo si considera decaduto e resta in carica solo per il disbrigo degli affari ordinari e fino alla sua sostituzione per la quale si dovrà provvedere alla convocazione straordinaria dell'Assemblea dei Soci Ordinari e Onorari entro sessanta giorni.

#### **ART. 15 - SCIoglimento**

In caso di scioglimento della Associazione per le cause previste dalla Legge, l'Assemblea straordinaria degli Iscritti provvederà a nominare uno o più liquidatori determinandone i poteri. Esaurita la liquidazione i beni costituenti il patrimonio dell'Associazione saranno devoluti ad altra Associazione o Istituzione avente finalità analoghe o a fini di pubblica utilità, sentito l'organismo di controllo di cui all'Art.m3, comma 190, della Legge 23 dicembre 1996 n. 662 e salvo diversa destinazione imposta dalla Legge.

#### **ART. 16 - COMMISSIONI**

Sono costituite delle Commissioni all'interno della Società, secondo le modalità previste dal Regolamento, utili a raggiungere gli scopi ed i compiti di cui all'art. 1 del presente Statuto.

#### **ART. 17 - REGOLAMENTO**

Il funzionamento dell'Associazione è disciplinato oltre che dal presente Statuto da un Regolamento predisposto dal Consiglio Direttivo e soggetto all'approvazione dall'Assemblea ordinaria degli Iscritti. Eventuali modifiche al Regolamento potranno essere apportate sempre in base a delibera dell'assemblea degli Iscritti. Le norme del Regolamento non possono essere in contrasto con quelle statutarie, in tal caso sarebbero prive di effetto.

#### **ART. 18 - MODIFICHE ALLO STATUTO E AL REGOLAMENTO**

Le modifiche alla Statuto e al Regolamento devono essere proposte al Consiglio Direttivo dalla Commissione Statuto e Regolamento o da singoli Soci (previa valutazione della Commissione Statuto e Regolamento) e devono essere inviate alla Segreteria della Società entro il 31 marzo di ogni anno. Le proposte di modifica verranno inviate a tutti gli Iscritti entro tre mesi dalla discussione nell'Assemblea. Su tali proposte, tutti gli Iscritti possono inviare, per scritto, osservazioni e suggerimenti prima dell'Assemblea dove saranno discusse e votate.

#### **ART. 19 - RINVIO**

Per quant'altro non espressamente previsto dal presente Statuto si fa espresso rinvio alle norme del Regolamento e a quelle del Codice Civile che disciplinano le Associazioni riconosciute.

# CODICE ETICO della SOCIETÀ ITALIANA di CHIRURGIA della MANO (SICM)

Con il seguente Codice Etico si vogliono definire le regole di comportamento che dovranno essere rispettate nell'espletamento delle attività societarie, rappresentando la filosofia da seguire nei rapporti tra i Soci, nelle relazioni con Enti ed Istituzioni pubbliche, con le altre Società Scientifiche, con le organizzazioni politiche e sindacali, con gli organi di informazione e con le aziende del settore.

Sarà cura del Presidente SICM, dopo l'approvazione del Consiglio Direttivo (CD) e dell'Assemblea, diffondere il Codice tra tutti i Soci, i quali sono quindi tenuti ad osservarne lo spirito e i contenuti, ed a predisporre ogni possibile strumento che ne favorisca la piena applicazione.

Il presente Codice Etico è composto da otto articoli.

## ART. 1 Obiettivi

La Società Italiana di Chirurgia della Mano (SICM), al fine del raggiungimento degli scopi statuari e nel rispetto delle norme di comportamento condivise con tutti gli iscritti, ha ritenuto opportuno di elaborare un proprio Codice Etico di condotta, fermo restando il Codice Deontologico Medico al quale tutti i componenti medici della Società devono attenersi nello svolgimento della professione.

Nel definire i doveri dei soci, il presente Codice non vuole certamente sostituirsi alla Legge, ma piuttosto integrarla con disposizioni applicabili ai membri di una comunità scientifica.

Spetta al Presidente ed al Consiglio Direttivo impegnarsi affinché i singoli articoli del presente Codice siano rispettati da parte dei soci, interpellando, se necessario, anche il Collegio dei Proviviri.

## ART. 2 Etica nei rapporti con la SICM

I rapporti ed i comportamenti dei soci, indipendentemente dalle cariche ricoperte nella Società, devono essere improntati ai principi di onestà, correttezza, coerenza, trasparenza, riservatezza, imparzialità, diligenza, lealtà e reciproco rispetto.

I soci devono evitare attività, anche occasionali, che possano configurare conflitti con le finalità e gli interessi della Società o che potrebbero interferire con la capacità di assumere decisioni coerenti con i suoi obiettivi.

In particolare tutti i soci sono tenuti al rispetto dei seguenti punti:

- evitare situazioni nelle quali gli interessi personali possano generare conflitto di interessi con quelli della Società;
- poiché la SICM promuove la collaborazione con altre società scientifiche non è ritenuto etico nei confronti della Società, da parte di un socio o di gruppi di soci, fondare o partecipare alla fondazione di società con fini scientifico-didattici direttamente concorrenziali alle attività e finalità della stessa SICM;
- non utilizzare, a proprio beneficio o di terzi, in modo diretto o indiretto, opportunità destinate all'associazione;
- non utilizzare informazioni avute in occasione dello svolgimento delle proprie funzioni in seno alla SICM per acquisire vantaggi in modo diretto o indiretto ed evitarne ogni uso improprio e non autorizzato;
- rispettare gli accordi che la Società assume con terzi per le sue funzioni istituzionali.

In caso di dubbi sulla condotta da adottare ogni socio è tenuto a rivolgersi al CD o al Collegio dei Proviviri.

## ART. 3 Etica nei confronti della società civile e nello svolgimento della professione

Tutti i soci sono tenuti al rispetto delle leggi e normative vigenti, del Codice Deontologico della professione medica, del Codice Etico, dello Statuto e del Regolamento della SICM, applicandoli con rettitudine e costanza.

La SICM promuove il rispetto della legalità in tutti gli ambiti e ciò si estende anche ad attività non svolte per conto della Società, includendo il complesso delle attività professionali e private di ogni socio.

In particolare, relativamente all'attività assistenziale, i soci SICM che operano in ambito clinico hanno l'obbligo di uniformarsi alle norme deontologiche che regolano l'esercizio della Medicina e della Chirurgia.

In nessun caso sarà possibile sottoporre il paziente a procedure diagnostico-terapeutiche al solo fine di ricerca, senza il suo esplicito consenso scritto preceduto da esaustiva informazione e senza il parere di un Comitato Etico.

I soci sono tenuti ad un continuo aggiornamento sulle linee-guida pertinenti la propria attività, al fine di poter disporre di adeguati sussidi per le scelte diagnostico-terapeutiche a cui saranno chiamati.

#### **ART. 4 Rapporti con gli organi di rappresentanza e di informazione**

I rapporti ufficiali della Società con gli organi di informazione sono riservati esclusivamente agli organi societari preposti oppure devono espressamente essere autorizzati dal CD.

Le informazioni e le comunicazioni scientifiche ai media devono essere corrette, chiare e tra loro omogenee, ferme restando le disposizioni di legge in materia.

La partecipazione, in nome o in rappresentanza della Società, ad eventi, a comitati, a commissioni e ad associazioni scientifiche, culturali o di categoria, deve essere regolarmente autorizzata nel rispetto del Regolamento e dello Statuto.

#### **ART. 5 Uso del nome e della reputazione della Società**

Salvo espressa autorizzazione da parte del CD a nessun socio è consentito:

- utilizzare in modo improprio il logo e il nome della Società;
- utilizzare la reputazione della Società in associazione ad attività professionali, impieghi, incarichi o altre attività esterne, anche non remunerate;
- esprimere punti di vista strettamente personali a nome della Società.

#### **ART. 6 Attività peritale e di consulenza medico-legale**

Tutti i membri della Società, impegnati in attività peritali o di consulenza medico-legale nei confronti della Magistratura o di privati, sia nella valutazione del danno che nei casi di responsabilità professionale, sono impegnati al rispetto assoluto della scientificità delle affermazioni negli elaborati ed alla motivazione delle risposte ai quesiti.

L'uso del nome della Società nell'espletamento di tali attività non è consentito se non in circostanze che implicino il coinvolgimento del buon nome della Società stessa ed è comunque subordinato alla autorizzazione da parte del CD.

#### **ART. 7 Autorità di controllo e sanzioni**

Il Presidente, in caso di violazioni del Codice Etico e dopo aver sentito il Collegio dei Probiviri, l'/gli interessato/i ed il CD, qualora ne ravvisi gli estremi, ne dispone il deferimento con motivazione ai Probiviri stessi.

Il socio deve esserne informato ed ha facoltà di presentare memoria difensiva ai Probiviri.

Il Collegio dei Probiviri, ai sensi dello Statuto e del regolamento, propone le sanzioni che devono essere irrogate dal CD.

#### **ART. 8 Collegio dei Probiviri**

Il Collegio dei Probiviri è un organo consultivo del CD, cui fornisce un parere non vincolante ogni qual volta il Presidente, il CD stesso o singoli soci denuncino un comportamento "non etico" di altri soci. Per ulteriori precisazioni rifarsi allo Statuto ed al Regolamento della SICM.

## NORME EDITORIALI

La “Rivista italiana di Chirurgia della Mano”, organo ufficiale della Società Italiana di Chirurgia della Mano (SICM), proprietaria esclusiva della testata, pubblica contributi redatti in forma di editoriali, articoli di aggiornamento, articoli originali brevi, casi clinici attinenti alla mano e all’arto superiore.

Ogni Autore è responsabile del contenuto dei testi firmati, i quali pertanto non rappresentano necessariamente opinioni o convinzioni condivise dall’Editore o dalla SICM.

Gli articoli devono essere inediti e non sottoposti contemporaneamente ad altra rivista.

Il materiale completo di testo e immagini deve essere inviato esclusivamente via e-mail a: **cgems.redazione@cgems.it**, specificando nell’oggetto “articolo per la rivista di Chirurgia della Mano”.

L’articolo verrà sottoposto al giudizio di *referee* qualificati e del Comitato Scientifico della rivista. Il lavoro verrà pubblicato solo se ritenuto idoneo e rispondente ai contenuti trattati dalla rivista.

Ogni articolo deve essere accompagnato da:

- Abstract in lingua inglese (massimo 1000 battute spazi inclusi).
- *Curriculum vitae* breve in formato europeo completo di data e firma.
- Dichiarazione di assenza di conflitto di interessi firmata dall’Autore.

### Conflitto di interessi

La “Rivista italiana di Chirurgia della Mano” richiede che tutti gli autori dichiarino nella lettera di accompagnamento un eventuale conflitto di interesse finanziario correlato al lavoro descritto nel paper. In tal caso è necessario sottoscrivere una breve dichiarazione, da pubblicare alla fine del manoscritto, che descrive gli interessi e i coinvolgimenti in conflitto.

Questi includono:

1. sostegno al lavoro, o ad altri progetti, sia finanziario sia in natura da parte di enti, società o organizzazioni le cui finanze o reputazione possono essere influenzate dalla pubblicazione del lavoro;

2. qualsiasi rapporto di lavoro o di consulenza (sia pagato sia non pagato) con un’organizzazione le cui finanze o reputazione possono essere influenzati dalla pubblicazione del lavoro;
3. un qualsiasi interesse finanziario diretto degli autori o dei loro coniugi, genitori o figli (partecipazioni personali, consulenze, brevetti o richieste di brevetto), il cui valore potrebbe essere influenzato dalla pubblicazione.

Gli autori possono rendere una dichiarazione congiunta che non hanno interessi in conflitto con la pubblicazione del lavoro.

### Norme generali

- I testi inviati devono essere in Word per Windows o Mac;
- usare un’interlinea doppia;
- tutte le pagine devono essere numerate;
- scrivere in corpo 12 pt in Times New Roman;
- non utilizzare elencazioni automatiche da word ma inserire la tabulazione;
- il testo deve essere digitato tutto in M/m, adottando le lettere maiuscole esclusivamente per il titolo dell’articolo e le sigle;
- non dare al manoscritto una struttura simile all’impaginato definitivo (es. rientri di paragrafo manuali con tabulazioni, spazi multipli o colonne);
- stili e formattazione: non formattare i titoli (es. grassetto, corsivo, maiuscoletto, MAIUSCOLO ecc.) ma segnalare sul dattiloscritto i vari livelli di importanza:

### Testo

Tutte le parti del lavoro devono essere in un unico file, il cui titolo deve contenere il cognome e il nome esteso del/gli autore/i oltre alle affiliazioni.

Tutte le parti dell’articolo devono iniziare su una pagina nuova e nel seguente ordine: titolo, riassunto, testo, ringraziamenti, bibliografia, tabelle, legenda.

Il testo dell’articolo è preferibile sia suddiviso in: Introduzione, Materiali e Metodi, Risultati, Discussione.

Non è necessaria la presenza di una conclusione (è già nel riassunto).

### Titolo

La pagina con il titolo deve contenere, in ordine:

- titolo dell’articolo (in italiano e in inglese);

- parole chiave (non più di 5, in italiano e 5 in inglese);
- cognome e nome di tutti gli autori per esteso;
- nome e indirizzo completo dell'Istituto, Clinica o altro Ente presso il quale è stato eseguito il lavoro;
- cognome, nome, indirizzo, numero di telefono e/o di fax, indirizzo e-mail dell'autore referente al quale verranno inviati la corrispondenza, le bozze e gli estratti.

### **Autori**

Non sono ammessi più di 6 autori per articolo e più di 3 per i casi clinici brevi: il testo deve essere firmato dall'autore responsabile; l'eventuale partecipazione di persone non comprese fra gli autori può essere segnalata nei ringraziamenti.

### **Riassunto/Abstract**

Va redatto in inglese, e preferibilmente anche in italiano.

Deve essere di almeno 1000 battute spazi inclusi.

Deve indicare lo scopo del lavoro, i procedimenti utilizzati, i risultati e la conclusione.

Non vanno utilizzate abbreviazioni, né vanno inserite note a piè di pagina, riferimenti bibliografici, dati statistici.

### **Denominazioni Commerciali**

Le denominazioni commerciali di farmaci, materiali, strumenti ecc. devono essere evitate; se per chiarezza fosse necessario citarne qualcuna, scriverle tra virgolette e con iniziale maiuscola dopo il nome scientifico.

### **Abbreviazioni e Sigle**

Vanno accompagnate, alla prima apparizione, dalle parole scritte per esteso.

### **Tabelle**

Evitare tabelle più lunghe di una pagina con molti dati, è meglio separare i dati in tabelle separate. Ogni tabella deve essere redatta su una pagina nuova; l'interlinea doppia e i dati disposti orizzontalmente.

Numero e titolo della tabella vanno in alto a destra e la legenda a piè di pagina. Le citazioni delle tabelle nel testo vanno riportate con l'abbreviazione (Tab. 1).

### **Illustrazioni/Immagine**

Fotografie, disegni, grafici, diagrammi e radiografie devono essere inviati solo in formato elettronico

come allegati di una e-mail a: **cgems.redazione@cgems.it**.

Le immagini vanno salvate come singolo file in formato jpg, tiff, bmp, eps e devono avere una risoluzione di almeno 300 dpi.

Un'immagine a 300 dpi corrisponde ad un file di 1,5 MB circa o maggiore. Le citazioni delle figure nel testo vanno riportate con l'abbreviazione (Fig. 1).

### **Colore in stampa**

La rivista è pubblicata in bianco e nero. Illustrazioni a colori possono essere incluse nel testo stampato, a discrezione dell'editore. Può essere richiesto all'autore di coprire i costi supplementari sostenuti per la stampa a colori delle illustrazioni. Prima della pubblicazione, gli autori saranno avvisati dei costi, che dipendono da dimensioni e quantità delle illustrazioni a colori.

### **Privacy**

Non devono essere inclusi dati che consentono di identificare il paziente o la sua cartella, a meno che non si alleggi la liberatoria del paziente datata e firmata.

Per le fotografie, in assenza di permesso, va indicato il possibile taglio che renda l'immagine non identificabile; se mancherà tale indicazione, i ritocchi per rendere irricognoscibile la persona saranno eseguiti dall'Editore.

### **Permessi di Riproduzione**

Il materiale illustrativo tratto da fonti già pubblicate, o comunque di proprietà privata, dovrà essere accompagnato dal permesso dell'autore e/o dell'Editore o comunque del titolare dei relativi diritti. Sono gli autori degli articoli che devono procurarsi le relative autorizzazioni per pubblicare materiale coperto da copyright.

### **Ringraziamenti**

Devono essere scritti su un nuovo foglio; si possono ringraziare tecnici, traduttori o altri collaboratori, ma non chi ha partecipato alla stesura dell'articolo.

È consuetudine ringraziare chi ha offerto borse di studio o altri tipi di sostegno finanziario.

I ringraziamenti per il materiale preso in prestito dovrà essere redatto come segue: "Per gentile concessione di....., da.....[qui la fonte se pubblicato]".

### **Bibliografia**

Le voci bibliografiche vanno numerate progressivamente con richiamo numerico relativo in apice nel

testo. I riferimenti bibliografici vanno riportati nel testo in numeri arabi. Alla fine del lavoro includere una lista bibliografica completa (comprendente al massimo 25 voci), nell'ordine in cui gli articoli appaiono nel testo (non in ordine alfabetico), secondo gli esempi che seguono. Se gli autori sono più di 3, vanno segnalati solo i primi 3 seguiti da *et al.*

**Esempi:**

1. Seger D, Welch L. Carbon monoxide controversies: neuropsychologic testing, mechanism of toxicity and hyperbaric oxygen. *Ann Emerg Med* 1994; 24: 242-248.
2. Dell'Erba A, Fineschi V. La tutela della salute. Compatibilità economica e garanzie sociali. Giuffrè, Milano, 1993, pp. 25-30.
3. Lawrence JS, Sebo M. The geography of osteoarthritis. In: Nuki G. The aetiopathogenesis of osteoarthritis. Pitman, London, 1980, p. 155.

## ADVICE TO CONTRIBUTORS

The Italian Society for Surgery of the Hand (SICM) is the owner of the “Italian Hand Surgery Journal” (Rivista italiana di Chirurgia della Mano). The journal welcomes studies on the field of medicine focused on the hand and upper limb and publishes articles written in the form of editorials, innovative research, short original articles and case reports. The journal aims to offer publicity for the studies of high standard of researchers.

The guidance that follows is not and never could be exhaustive, but is intended to guide authors towards best practice.

The complete responsibility for the contents rests upon authors.

Please send the complete work, text and images via e-mail to: [cgems.redazione@cgems.it](mailto:cgems.redazione@cgems.it), specifying as email object: “Article for the Italian Hand Surgery Journal”.

A paper is accepted for review by Italian Hand Surgery Journal on the understanding that all named authors have agreed to submit the paper to the Italian Hand Surgery Journal in its present form. The article will be submitted to the judgment of qualified referees and to the Editorial Board. The work will be published only if deemed appropriate and responsive to the topics covered by the journal.

Each item must include:

- English abstract (maximum 1000 characters including spaces);
- Short curriculum vitae including date and signature.
- Declaration of absence of the conflict of interest signed by each author.

### Conflict of Interest

“Italian Hand Surgery Journal” (Rivista italiana di Chirurgia della Mano), expects all the authors of a paper to declare, in the covering letter, any financial interest they may have related to the work described in their paper when they first submit the manuscript. All authors should prepare a short statement to appear at the end of their manuscript, describing any of their interests and involvements that have a bearing on the paper they are submitting. These can be broadly divided into:

- support for the work under consideration, or for other projects, either financial or in kind from

any third party, company or organisation whose finances or reputation may be affected by the publication of the work;

- any recent, existing or planned employment relationship or consultancy (whether paid or unpaid) any of the authors has with an organisation whose finances or reputation may be affected by the publication of the work;
- any direct financial interest any of the authors or their spouses, parents or children has (personal shareholdings, consultancies, patents or patent applications) whose value could be affected by the publication.

Authors who have no such interests, should also make a declaration to that effect in respect of this work and its publication.

Authors may make a joint declaration that they have no such interests. But where such interests exist, each individual should be named and make their own declaration.

### General rules

- Articles should be sent in Microsoft Word for Windows or Mac;
- use double-spaced text, all pages should be numbered;
- write in 12 pt Times New Roman font;
- do not use *automatic* numbering feature for lists but use the tabulation;
- type the article in C/s. Capitalisation is only allowed for the title of the article, abbreviations and acronyms;
- do not give a structure similar to the final version (eg. paragraph indents manually, multiple spaces or columns);
- Styles and Formatting: do not format the headings (eg. bold, *italic*, small caps, CAPS etc.) But specify on the text the various levels of importance.

### Title and header

The title page should contain, in order:

- Title of the article (in English or English/Italian), capitalized and underlined.
- Keywords (not more than 5 in English and if possible 5 in Italian);
- First and last names of all authors;
- Full name and address of the Institute, Clinic or other entity from which the work was performed;



- Name, address, telephone number and/or fax number, e-mail of the contact person to whom all correspondence, drafts and extracts should be sent.

### Text

All parts of the work must be on one file whose title must include the author's name and affiliation.

All parts of the article should begin on a new page and in the following order: title, abstract, text, acknowledgments, references, tables, legends.

The text of the article should be divided into the following sections:

- Title page,
- Abstract,
- Introduction,
- Materials and Methods,
- Results,
- Discussion.

It is not necessary the presence of a conclusion (it is already included in the summary).

### Authors

List the first six authors followed by *et al.*

List maximum three authors per short clinical cases: the text must be signed by the author responsible. It is possible to indicate the participation of a person not included among the authors in the acknowledgments.

The publishing in the journal is free of charge. Authors do not receive remuneration for publication.

### Summary / Abstract

At least 1000 characters including spaces and must indicate the purpose of the work, the procedures used, results and conclusions.

It should be written in English, and possibly in Italian.

Abbreviations, footnotes page, references, statistical data should not be used.

### Drug names

Generic drug names should not be used. Please avoid to cite trademarks of drugs, materials, tools, etc., if it is not possible capitalized the trade name in double quotes and add the scientific name.

### Units & abbreviations

Please avoid abbreviations in the title and abstract. All abbreviations should be fully explained at their first occurrence in the text.

### Tables

Tables should only be used to present essential data. Each table must be on a separate sheet with a title or caption and be clearly labelled, sequentially.

Number and title of the table should be at the top right and the legend in footnotes. Please make sure each table is cited within the text and in the correct order, e.g. (Table 1).

### Illustrations / Images

Photographs, drawings, graphs, charts and radiographs must be submitted only in electronic format, attached to an e-mail to: [cgems.redazione@cgems.it](mailto:cgems.redazione@cgems.it). Images should be saved as a single file in jpg, tiff, bmp, eps and should have a resolution of at least 300 dpi.

An image of 300 dpi corresponds to a file of about 1.5 MB or greater. The quotation of the figures in the text should be indicated by the abbreviation (Fig. 1).

### Colour in print

The journal will be printed in **black and white**. Full colour illustrations may be included in the printed text, at the discretion of the editor. However, a charge could be requested to the authors to cover the extra costs incurred in printing colour illustrations.

### Privacy

Papers reporting clinical studies should contain a statement that they have been carried out with the approval of an appropriate ethical committee, which must be identified. The paper should include a statement that informed consent was obtained from patients, where this is appropriate.

If you want to publish a photograph, without the statement of the patient, you must indicate where it is possible to cut it, in order to make it unidentifiable. If this indication miss, the work to make the patient unrecognizable will be performed by the Publisher.

### Permissions

Authors must obtain written permission to reproduce borrowed material (illustrations, tables and photographs). Authors must ensure that appropriate permission has been obtained for the publication of identifiable clinical photographs.

Borrowed and previously published illustrations should be acknowledged in the captions in this style: 'Reproduced by kind permission of . . . (publishers). . . from . . . (reference)'.

It is the responsibility of the author to obtain all such permissions from the original publishers and authors, and to submit them with the manuscript.

### Research support

Authors should include a paragraph at the end of their manuscripts, acknowledging the support they have received from all funding bodies and host institutions relevant to the work described. If required, grant numbers and clinical trial numbers may be included in this section. Authors are asked to check the accuracy and completeness of this information with care. Once the proofs have been approved, changes cannot be made and it may not be possible to publish corrigenda.

It is possible to thank technicians, translators and other contributors, but not those who have participated in the drafting of the article.

Thanks for borrowed material must be worded as follows: "Courtesy of ..... , ..... from [here the source if published]".

### Bibliography

The bibliographic entries should be numbered consecutively with the reference in the text. The references should be given in the text in Arabic numerals. At the end of the work include a full bibliographic list (including a maximum of 25 entries), ordered consecutively (not in the alphabetical order), according to the examples that follow.

### Examples:

1. Seger D, Welch L. Carbon monoxide controversies: neuropsychologic testing, mechanism of toxicity and hyperbaric oxygen. *Ann Emerg Med* 1994; 24: 242-248.
2. Dell'Erba A, Fineschi V. La tutela della salute. *Compatibilità economica e garanzie sociali*. Giuffrè, Milano, 1993, pp. 25-30.
3. Lawrence JS, Sebo M. The geography of osteoarthritis. In: Nuki G. *The aetiopathogenesis of osteoarthritis*. Pitman, London, 1980, p. 155.



Società Italiana di Chirurgia della Mano

## COLLANA DI CHIRURGIA DELLA MANO

# Le fratture di polso

offerta speciale  
2 volumi € 78,00  
invece di € 100,00

Il trattamento delle fratture dell'epifisi distale del radio rappresenta ancora oggi un argomento di notevole interesse scientifico.

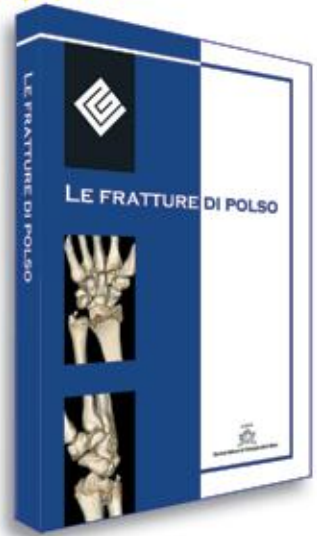La monografia, accanto all'anatomia funzionale e alla classificazione delle fratture del radio distale, propone i sistemi di **trattamento delle fratture extra e intra articolari**.

Le nuove placche di polso hanno permesso un trattamento chirurgico del polso traumatizzato in maniera meno "traumatica" rispetto agli anni precedenti, con **risultati sicuramente migliori in termini di stabilità della frattura**.

**Un capitolo è dedicato al trattamento in urgenza dei disastri di polso**, frequenti nei giovani adulti come conseguenza di traumi ad alta energia.

**Ampio risalto viene dedicato agli esiti, con il trattamento dei vizi di consolidazione extra e intra articolari**, dei difetti del compartimento ulnare, della pseudoartrosi di radio distale e dell'artrosi radio carpica e radio ulnare distale.

È inoltre presentato il **trattamento riabilitativo del polso traumatizzato**, sia a seguito di procedura chirurgica della frattura che delle complicanze.



### SCHEDA TECNICA

17 x 24 cm • 304 pagine  
ISBN: 978-88-7110-262-7  
Prezzo di listino: € 55,00

**Maurizio Corradi**  
U.O. Clinica Ortopedica Azienda  
Ospedaliera-Universitaria, Parma

**Riccardo Luchetti**  
Centro Privato di Chirurgia  
e Riabilitazione della Mano, Rimini

per approfondimenti  
consulti il sito  
[www.cgems.it](http://www.cgems.it)



# Sindromi canalicolari

Le sindromi canalicolari dell'arto superiore continuano a essere patologie di ampio interesse per il chirurgo della mano. Esse comprendono un vasto repertorio di patologie che va dalla **Sindrome del Tunnel Carpale**, molto diffusa nella popolazione, a condizioni di raro riscontro come la **Sindrome del Pronatore Rotondo**. Il corretto approccio diagnostico può permettere di **ridurre la possibilità di errori diagnostici** con conseguente rischio di "mal-practice".

Alla luce della vastità dell'argomento, la Monografia si presenta come un utile strumento sia per il giovane chirurgo che si avvicina alla disciplina, sia per il chirurgo più esperto che avrà la possibilità di confrontare la propria esperienza con la più recente letteratura.

La Monografia, anche attraverso l'ampio numero d'immagini che costituiscono il corredo iconografico, permette un'aggiornata consultazione sulle **metodiche diagnostiche**, sulle **procedure chirurgiche**, sulle **tecniche alternative** e sugli **aspetti riabilitativi**.

**Franco Bassetto**  
Direttore della Clinica di Chirurgia Plastica  
Ricostruttiva ed Estetica e Unità Semplice  
Chirurgia della Mano Azienda Ospedaliera,  
Università di Padova



### SCHEDA TECNICA

17 x 24 cm • 240 pagine  
ISBN: 978-88-7110-364-8  
Prezzo di listino: € 45,00



*C.G. Edizioni Medico Scientifiche*

Via Piedicavallo, 14 - 10145 Torino

Come Acquistare



Fax: 011.38.52.750



Sito Internet  
[www.cgems.it](http://www.cgems.it)



E-mail:  
[cgems.clienti@cgems.it](mailto:cgems.clienti@cgems.it)



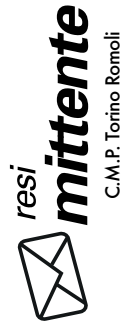Tel: 011.33.85.07

### Assistenza Clienti

Dal lunedì al venerdì  
dalle 9,00 alle 12,30  
e dalle 13,30 alle 17,30

Assistenza Clienti

011 37 57 38



*C.G. Edizioni Medico Scientifiche*

Via Brissogne 11 10142 Torino Tel. 011 338 507 [cgems.clienti@cgems.it](mailto:cgems.clienti@cgems.it)